



HEPATITIS POR HIERBAS CHINAS

Sr. Director: Hemos leído con sumo interés la carta de Casallo Blanco et al¹ acerca de una posible hepatotoxicidad por hierbas chinas, cuyo diagnóstico se vio notablemente dificultado por la negativa del paciente a revelar su ingesta. Coincidimos en su apreciación de que, entre los factores etiopatogénicos a descartar en los cuadros de hepatitis tóxica, deben contemplarse las plantas medicinales, en especial aquellas que han demostrado un potencial hepatotóxico notable, como las que contienen alcaloides pirrolizidínicos (*Senecio*, *Crotalaria*, *Heliotropium*), el camedrio (*Teucrium chamaedrys*) o el chaparral (*Larrea tridentata*), entre otras².

Respecto al poleo (*Mentha pulegium*), Casallo et al¹ ponen muy acertadamente el dedo en la llaga al señalar como responsable de la toxicidad al aceite esencial. En efecto, el aceite esencial de poleo es muy rico en pulegona³ (hasta el 85% en algunas subespecies⁴), que *in vivo* es convertida por el citocromo CYP450 en un potente hepatotóxico, el mentofurano^{5,6}, capaz de ocasionar hemorragia digestiva alta, convulsiones, hematuria, hepatotoxicidad y muerte⁵. Aunque algunas fuentes americanas atribuyen al poleo propiedades oxicíticas y abortivas³, resulta difícil creer estos datos acerca de nuestro archipopular poleo español, por lo que creemos que entre las explicaciones alternativas deberían considerarse: a) las reacciones de hipersensibilidad; b) la existencia de subespecies con características químicas diferentes, una de ellas muy rica en pulegona (la americana) y otra más pobre (la española); c) la polisemia en la designación de la planta, ya que cuando la bibliografía anglosajona habla de *pennyroyal* se refiere tanto a *M. pulegium* como a *Hedeoma pulegioides*⁵, por lo que es posible que los casos se deban a esta última; d) la muy difícil catalogación como toxicidad⁷ de algunos de los casos citados³; e) la ingesta de aceite esencial, presente en todos los casos descritos desde 1869, y la ausencia en todos ellos de infusión de poleo⁵; y f) un mal diagnóstico de otros cuadros, como el síndrome de Reye⁶. Resulta sorprendente que, dado el consumo masivo que se hace de la planta, sólo aparezcan 7 casos en la bibliografía desde 1905 y que todos correspondan a mujeres, la mayor parte de las cuales lo usaron con fines abortivos⁵.

Sin embargo, debemos señalar en el «debe» de Casallo et al que no hayan investigado más profundamente la composición del té chino al que atribuyen la hepatotoxicidad. Hubiera sido interesante (y necesario) averiguar si se trataba de té propiamente dicho (*Camelia thea*), ya citado en la bibliografía como responsable de reacciones adversas hepáticas⁸, o bien de alguna otra planta, una mezcla de ellas o de algún contaminante. Cerca de 7.000 plantas se usan habitualmente en la medicina tradicional china² y varias de ellas se han visto implicadas en casos de hepatitis tóxica⁹, aunque la atribución a una u otra especie es siempre difícil. Recientemente el gobierno español ha prohibido la venta al público de una larga lista de plantas consideradas tóxicas fuera de los establecimientos sanitarios y al margen de la legislación sobre medicamentos¹⁰, pero el escaso control sobre los preparados que se venden en herbolarios y tiendas de dietética no permite descartar que en el caso descrito por Casallo et al¹ pudiera estar presente alguna de las especies prohibidas.

Dado el uso creciente entre los pacientes de tratamientos complementarios y alternativos, que no siempre están desprovistos de complicaciones, pensamos que los profesionales de la salud deben incluir preguntas específicas acerca de este tipo de tratamientos en la anamnesis clínica habitual.

E. LÓPEZ-BRIZ^a y V. GARRIGUES-GIL^b

^aServicio de Farmacia. Hospital Universitario La Fe. Valencia. España.

^bServicio de Medicina Digestiva. Hospital Universitario La Fe. Valencia. España.

BIBLIOGRAFÍA

1. Casallo Blanco S, Blanco González J, Marcos Sánchez F, Álvarez Cercadillo R, Moreno Palomares M. Hepatitis tóxica secundaria a hierbas chinas. *Gastroenterol Hepatol*. 2005;28:307-8.
2. Schiano TD. Hepatotoxicity and complementary and alternative medicines. *Clin Liver Dis*. 2003;7:453-73.

3. Anónimo. Indigenous toxicology. Folk medicine. En: Ellenhorn MJ, Schonwald S, Ordog G, Wasserberger J, Ellenhorn SS, editors. *Ellenhorn's medical toxicology. Diagnosis and treatment of human poisoning*. 2nd ed. Baltimore: Williams & Wilkins; 1997. p. 1799-831.
4. Anónimo. Plants, mycotoxins, mushrooms. En: Ellenhorn MJ, Schonwald S, Ordog G, Wasserberger J, Ellenhorn SS, editors. *Ellenhorn's medical toxicology. Diagnosis and treatment of human poisoning*. 2nd ed. Baltimore: Williams & Wilkins; 1997. p. 1832-96.
5. Anderson IB, Mullen WH, Meeker JE, Khojasteh-Bakht SC, Oishi S, Nelson SD, et al. Pennyroyal toxicity: measurement of toxic metabolite levels in two cases and review of the literature. *Ann Intern Med*. 1996;124:726-34.
6. Bakerink JA, Gospe SM, Dimand RJ, Eldridge MW. Multiple organ failure after ingestion of pennyroyal oil from herbal tea in two infants. *Pediatrics*. 1996;98:944-7.
7. Carmichael PG. Pennyroyal metabolites in human poisoning. *Ann Intern Med*. 1997;126:250.
8. Gavilán JC, Bermúdez FJ, Salgado F, Peña D. Fitoterapia y hepatitis. *Rev Clin Esp*. 1999;199:693-4.
9. Pittler MH, Ernst E. Systematic review: hepatotoxic events associated with herbal medicinal products. *Aliment Pharmacol Ther*. 2003;18:451-71.
10. OM 190/2004, de 28 de enero, por la que se establece la lista de plantas cuya venta al público queda prohibida o restringida por razón de su toxicidad. BOE n.º 32, de 6 de febrero de 2004.



HEPATITIS AUTOINMUNITARIA EN PACIENTE AFECTADA DE UVEÍTIS

Sr. Director: Se piensa que muchos de los casos de uveítis son de origen autoinmunitario. Se conocen casos de panuveítis asociados a hepatitis crónica activa y cirrosis biliar primaria¹. Esto indicaría que las alteraciones autoinmunitarias pueden ser responsables de algunas de las afecciones intraoculares de origen inflamatorio.

Presentamos el caso de una mujer de 44 años derivada por su médico de cabecera al especialista de digestivo para estudio de una hipertransaminasemia aguda. La paciente refería astenia, sin otra clínica asociada. Se le había diagnosticado de uveítis en septiembre de 2002 y se hallaba en tratamiento con corticoides, ciclosporina e infliximab (5 semanas) al no haber respuesta a tratamientos previos. El resto de antecedentes carece de interés.

Se le realizaron un hemograma, que fue normal, y bioquímica (aspartatoaminotransferasa: 634; alaninaaminotransferasa: 1.103; gammaglutamiltranspeptidasa: 941; fosfatasa alcalina: 328; bilirrubina total: 1,4; hierro: 213; saturación de transferrina: 63,4%; ferritina: 666). El proteinograma y las proteínas específicas fueron normales, y las serologías de la hepatitis A, B y C, negativas. La determinación de anticuerpos dio un resultado positivo para anticuerpos antinucleares.

La exploración ecográfica fue normal y la biopsia hepática mostró hepatitis periportal, con actividad inflamatoria y fibrosis portal moderadas (P3-L1-F2-3). La paciente no era portadora del alelo *HLA DR 3-DR4*.

Tras aplicar el índice diagnóstico para la hepatitis autoinmunitaria se obtuvo una puntuación de 17, por lo que se diagnosticó a la paciente de dicha enfermedad². Se prescribió tratamiento con corticoides en pauta descendente y azatioprina, con buena respuesta (normalización de las transaminasas); al bajar la dosis la paciente presentó de nuevo clínica de uveítis, por lo que se derivó al Servicio de Oftalmología para control.

La hepatitis autoinmunitaria es una hepatopatía inflamatoria crónica predominantemente periportal y progresiva, de etiología desconocida, asociada a autoanticuerpos circulantes e hipergammaglobulinemia. Los trastornos autoinmunitarios pueden presentarse en forma múltiple o de forma asociada con el paso del tiempo^{3,4}. La uveítis crónica es una enfermedad inflamatoria ocular de muy probable origen autoinmunitario, por lo que puede asociarse con estas enfermedades. En la bibliografía hemos encontrado 2 publicaciones en las que se ha asociado con enfermedad hepática probablemente autoinmunitaria^{1,5}. En nuestra paciente la enfermedad hepática comenzó un tiempo después que la ocular, ya

que previamente la analítica hepática era normal. Pensamos que, a pesar de ser una asociación rara vez descrita, se debe pensar en ella si en un paciente con uveítis se aprecian alteraciones en las enzimas hepáticas.

B. MAÍZ^a, M. ODRIOZOLA^a, A. BLANCO^b, J. FERNÁNDEZ^c
y A. CASTIELLA^c

^aServicio de Medicina de Familia. Hospital de Mendaro. Mendaro. Guipúzcoa. España.

^bServicio de Oftalmología. Hospital Donostia. San Sebastián. Guipúzcoa. España.

^cServicio de Gastroenterología. Hospital de Mendaro. Mendaro. Guipúzcoa. España.

BIBLIOGRAFÍA

1. Kamal A, Bhan A, Murray PI. Uveitis with autoimmune disorders. *Ocul Immunol Inflamm*. 2001;9:267-72.
2. Álvarez F, Berg PA, Bianchi FB, Bianchi L, Burroughs AK, Cancado EL, et al. International autoimmune hepatitis group report: review of criteria for diagnosis of autoimmune hepatitis. *J Hepatol*. 1999;31:929-38.
3. Czaja AJ. Autoimmune liver disease. *Curr Opin Gastroenterol*. 2005;21:293-9.
4. Martínez Odrizola P, Lizarralde Palacios E, Gutiérrez Macías A. Hepatitis autoinmunitaria asociada a enfermedad de Crohn y anticuerpos anticitoplasmáticos de los neutrófilos con patrón citoplásmico. *Gastroenterol Hepatol*. 2005;28:309-10.
5. Bloom JN, Rabinowicz IM, Shulman ST. Uveitis complicating autoimmune chronic active hepatitis. *Am J Dis Child*. 1983;137:1175-6.



PANICULITIS PANCREÁTICA EN UN PACIENTE CON METÁSTASIS DE CARCINOMA PANCREÁTICO

Sr. Director: La paniculitis pancreática o necrosis grasa pancreática, que fue descrita por Chiari en 1883, se caracteriza por la aparición de nódulos eritematosos en el contexto de una enfermedad pancreática¹. Su incidencia es muy baja; se presenta en aproximadamente el 2% de todos los pacientes con enfermedad pancreática². Se asocia sobre todo con pancreatitis aguda³ y crónica⁴, y también con carcinoma pancreático, más frecuentemente el tipo acinar^{5,6} (representa el 10% de todos los carcinomas pancreáticos, pero es responsable del 85% de las paniculitis por tumor pancreático¹) y con otras anomalías del páncreas como pseudoquistes y malformaciones del conducto pancreático⁷⁻¹⁰. Clínicamente es indistinguible de otras paniculitis como el eritema nodoso, las paniculitis infecciosas o el déficit de alfa-1 antitripsina, pero los hallazgos histopatológicos son característicos y constituyen la base del diagnóstico⁶.

La importancia de esta entidad radica en que las lesiones cutáneas con frecuencia preceden a las manifestaciones de la afección pancreática, que puede permanecer asintomática o manifestarse tardíamente^{4,6}. Será, por tanto, en muchos casos la alteración que permita sospechar y descubrir un cáncer pancreático, su recidiva o su extensión metastásica². Presentamos el caso de un varón de 68 años de edad, que ingresó en el Servicio de Medicina Interna por la presencia de fiebre y lesiones dolorosas en ambas piernas. Un año antes se le había realizado duodenopancreatografía por un carcinoma de células acinares de cabeza de páncreas con infiltración del duodeno; siguió además quimioterapia, que había finalizado 4 meses antes con tomografía computarizada abdominal de control sin evidencia de enfermedad en esa fecha.

En la exploración se observaron nódulos eritematosos, dolorosos a la palpación, localizados en las caras posteriores de ambas piernas y acompañados de edema (fig. 1). El estudio histopatológico de uno de los nódulos de la pierna izquierda mostró una paniculitis lobulillar con necrosis focal de la grasa hipodérmica. Se estableció el diagnóstico de paniculitis pancreática y se realizaron distintas pruebas complementarias ante la sospecha de recidiva del carcinoma pancreático. La ecogra-

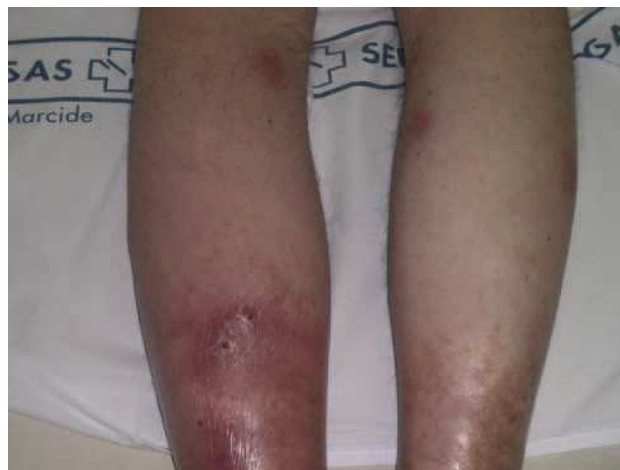

Fig. 1. Nódulos eritematosos localizados en cara posterior de ambas piernas.

fía abdominal mostró 2 nódulos hipocogénicos mal delimitados en la región hepática; una tomografía computarizada abdominopélvica confirmó la presencia de al menos 2 lesiones focales hiperdensas, con áreas hipodensas en su interior, de aproximadamente 9 y 6 cm, localizados en el lóbulo hepático derecho e indicativas de metástasis.

La paniculitis pancreática se caracteriza clínicamente por nódulos o placas eritematosas, dolorosas a la palpación, que se sitúan de forma preferente en regiones pretibiales, pero ocasionalmente pueden afectar los muslos, las nalgas, el tronco inferior o las extremidades superiores. En algunos casos los nódulos pueden ulcerarse espontáneamente y drenar un material estéril de consistencia cremosa u oleosa. Durante la evolución pueden presentarse fiebre, afectación articular que se manifiesta como una poliartritis que afecta preferentemente los tobillos, las manos y las rodillas, y poliserositis, pudiendo entonces acompañarse de ascitis, derrame pleural o pericárdico^{1,3}. En los casos asociados a carcinoma pancreático los nódulos tienden a ser más persistentes, con recurrencias frecuentes, ulceración y afectación de otras áreas además de las extremidades inferiores².

La clave de diagnóstico se encuentra en los hallazgos histopatológicos: la existencia de una paniculitis lobulillar con necrosis focal de la grasa hipodérmica y la presencia de células fantasma, que son células sin núcleo, con paredes gruesas y que contienen en su citoplasma material amorfo y basófilo^{1,2}.

Su patogenia es un tema muy debatido. Las lesiones probablemente se deban a la acción local de la lipasa y triptasa liberadas al torrente circulatorio linfático y sanguíneo tras la lesión del parénquima pancreático, aunque pueden participar otros factores¹⁰.

El tratamiento de esta paniculitis es el de la enfermedad pancreática asociada. En ocasiones, el cuadro se resuelve totalmente tras la cirugía de la alteración pancreática^{4,5}.

B. MONTEAGUDO-SÁNCHEZ^a, C. DE LAS HERAS^a, M. GINARTE-VAL^b, J. LABANDEIRA-GARCÍA^b, J.A. GARCÍA-REGO^c
y J.M. CACHARRÓN^a

^aServicio de Dermatología. Complejo Hospitalario Arquitecto Marcide-Novoa Santos. Ferrol. La Coruña. España.

^bServicio de Dermatología. Complejo Hospitalario Universitario. Facultad de Medicina. Santiago de Compostela. La Coruña. España.

^cServicio de Anatomía Patológica. Complejo Hospitalario Arquitecto Marcide-Novoa Santos. Ferrol. La Coruña. España.

BIBLIOGRAFÍA

1. Fernández López E, Blázquez Sánchez N. Vasculitis y paniculitis paraneoplásicas. *Monogr Dermatol*. 2002;15:369-77.
2. Requena L, Sánchez Yus E. Panniculitis. Part II. Mostly lobular panniculitis. *J Am Acad Dermatol*. 2001;45:325-61.
3. Segurado Rodríguez A, Guerra Tapia A, Jaén Olasolo P, Cuevas Santos J. Paniculitis pancreática: estudio de 12 casos y valoración comparativa de sus caracteres epidemiológicos, clínicos, histopatológicos y terapéuticos. *Actas Dermosifiliogr*. 1999;90:227-34.

4. Mourad FH, Hannoush HM, Bahlwan M, Uthman I, Uthman S. Panniculitis and arthritis as the presenting manifestation of chronic pancreatitis. *J Clin Gastroenterol.* 2001;32:259-61.
5. Viguier J, D'Alteroche L, Regimbeau C, Picon L, Jan V, De Muret A, et al. Ligature de l'artère hépatique pour métastases hépatiques d'un carcinome à cellules acineuses du pancréas révéle par une panniculite nodulaire. *Gastroenterol Clin Biol.* 1998;22:715-9.
6. Heykarts B, Anseeuw M, Degreef H. Panniculitis caused by acinous pancreatic carcinoma. *Dermatology.* 1999;198:182-3.
7. Van der Zee JA, Van Hillegersberg R, Toonstra J, Gouma DJ. Subcutaneous nodules pointing towards pancreatic disease: pancreatic panniculitis. *Dig Surg.* 2004;21:275-6.
8. Preiss JC, Faiss S, Loddenkemper C, Zeitz M, Duchmann R. Pancreatic panniculitis in an 88-year-old man with neuroendocrine carcinoma. *Digestion.* 2002;66:193-6.
9. Outtas O, Barthet M, De Troyer J, Franck F, García S. Panniculite nodulaire et tumeur carcinoïde intracanalair d'un pancréas divisum. *Ann Dermatol Vénéreol.* 2004;131:466-9.
10. Beltraminelli HS, Buechner SA, Häusermann P. Pancreatic panniculitis in a patient with an acinar cell cystadenocarcinoma of the pancreas. *Dermatology.* 2004;208:265-7.



RESPUESTA HEMODINÁMICA A UNA DOSIS ÚNICA DE PROPRANOLOL INTRAVENOSO EN LA PROFILAXIS DE LA HEMORRAGIA POR VARICES ESOFÁGICAS

Sr. Director: Hemos leído con interés el editorial de Ruiz-del-Árbol y Valer¹ sobre la medición de la presión portal¹. En ella se revisa la evidencia disponible para el uso de la medición del gradiente de presión venosa hepática (GPVH) en el manejo de los pacientes con cirrosis y hemorragia por varices esofágicas. Los autores centran su atención en 2 cuestiones: la utilidad pronóstica de la medición precoz del GPVH y el uso de la monitorización de éste para discriminar qué pacientes van a responder al tratamiento farmacológico. La forma de proceder habitual en este último aspecto es la realización de un primer estudio hemodinámico en el que se mide el GPVH basal, seguido de un segundo estudio efectuado tras el tratamiento crónico con fármacos (bloqueadores beta asociados o no a nitratos); se considera que los pacientes cuyo GPVH descienda a 12 mmHg o al menos un 20% respecto al valor basal responderán al tratamiento farmacológico². A este respecto se afirma que los efectos de la administración aguda de los bloqueadores beta no selectivos son diferentes de los obtenidos durante el tratamiento crónico¹. Los estudios publicados que evalúan las consecuencias hemodinámicas de la administración aguda de fármacos han utilizado bloqueadores beta orales a dosis fijas (generalmente, 40 mg de propranolol)³⁻⁵. Sin embargo, es conocido que la farmacocinética del propranolol administrado por vía oral depende de 2 variables: la dosis administrada y el tiempo de administración, con un gran efecto de «primer paso hepático» que limita extraordinariamente su biodisponibilidad. En cambio, la farmacocinética del propranolol administrado por vía intravenosa sólo depende del flujo hepático⁶. Así, el estudio de los cambios agudos del GPVH con propranolol oral puede no ser un enfoque adecuado.

Un único estudio hemodinámico que permitiese conocer la respuesta al tratamiento médico nos brindaría la posibilidad de aplicar al paciente el tratamiento profiláctico más adecuado en el momento de mayor riesgo de rehemorragia (6 primeras semanas tras el episodio hemorrágico), ahorraría la nueva exposición a esta técnica invasiva y solucionaría el problema de la alta proporción de pacientes que no se someten al segundo estudio hemodinámico (17-65%⁷). Nuestro grupo ha presentado recientemente⁸ un estudio cuyo objetivo era comprobar la utilidad de la administración aguda de propranolol en la discriminación de los pacientes que van a responder al tratamiento médico. Se incluyó de forma consecutiva a pacientes en profilaxis primaria y secundaria de hemorragia por varices esofágicas a quienes se realizaba un primer estudio hemodinámico (medición de GPVH basal y 20 min tras la administración de

propranolol a 0,15 mg/kg por vía intravenosa), seguido de un segundo estudio tras tratamiento crónico (3 meses) con propranolol oral. En ambos estudios se definió como criterio de respuesta un GPVH menor o igual a 12 mmHg, o un descenso mayor del 20% del valor basal. Tras el primer estudio hemodinámico se administró propranolol ajustado a la frecuencia cardíaca y se asoció ligadura endoscópica con bandas en los pacientes que no respondían. Los pacientes que respondieron al segundo estudio continuaron con tratamiento médico, mientras que aquellos que no respondieron recibieron sólo tratamiento endoscópico (ligadura con bandas). Se incluyó a 56 pacientes, 36 en profilaxis secundaria y 20 en profilaxis primaria. La etiología fue alcohólica en el 48,2%, vírica en el 39,3%, y mixta en el 12,5%. La puntuación media (\pm desviación estándar) en la clasificación de Child-Pugh fue de 8 ± 2 . El seguimiento medio fue de 405 ± 290 días. No se realizó el segundo estudio en 13 pacientes (23,2%). El GPVH tras propranolol intravenoso ($15,5 \pm 4,4$ mmHg) y tras tratamiento crónico con propranolol ($16,8 \pm 5$ mmHg) fue significativamente menor que el GPVH basal ($18,7 \pm 4$ mmHg) ($p < 0,05$). El GPVH tras propranolol intravenoso resultó significativamente menor que el propranolol crónico por vía oral ($p < 0,05$). El estudio con propranolol intravenoso predijo la respuesta del estudio con propranolol crónico por vía oral en el 81,4% de los pacientes. Durante el seguimiento 8 pacientes presentaron rehemorragia, 3 de ellos por úlceras tras ligadura con bandas y 5 por rotura de varices esofágicas. Entre los 8 pacientes con rehemorragia, se realizaron a 4 el primer y segundo estudios, y a los otros 4 solamente se les efectuó el primero. Ninguno de los pacientes con rehemorragia había respondido al propranolol en los estudios realizados, excepto uno, que había respondido en ambos estudios y que presentó la rehemorragia en el contexto de una trombosis portal. En los 4 pacientes con ambos estudios, 2 presentaron rehemorragia antes del segundo (ambos por úlceras posbanda) y 2 después (uno de ellos por úlceras posbanda y el otro por rotura de varices en el contexto de trombosis portal). Otro grupo español ha estudiado este enfoque en pacientes en profilaxis primaria, con una buena correlación entre estudio con propranolol intravenoso y tras tratamiento crónico con propranolol oral⁹. Consideramos que, aunque deben realizarse nuevos estudios sobre los efectos agudos del propranolol intravenoso ajustado a peso, estos resultados indican que el estudio hemodinámico precoz con propranolol intravenoso puede ser útil en la elección del tratamiento profiláctico de la hemorragia por varices.

E. DE MADARIA, J.M. PALAZÓN Y M. PÉREZ-MATEO
Unidad Hepática. Hospital General Universitario de Alicante. Alicante, España.

BIBLIOGRAFÍA

1. Ruiz-del-Árbol L, Valer P. Medición de la presión portal: ¿parámetro clínico o herramienta de investigación? *Gastroenterol Hepatol.* 2005;28:237-9.
2. García-Pagán JC, Bosch J. Monitoring of HVPG during pharmacological therapy: evidence in favor of the prognostic value of a 20% reduction. *Hepatology.* 2004;39:1746-7.
3. Valla D, Bercoff E, Menu Y, Bataille C, Lebrec D. Discrepancy between wedged hepatic venous pressure and portal venous pressure after acute propranolol administration in patients with alcoholic cirrhosis. *Gastroenterology.* 1984;86:1400-3.
4. García-Tsao G, Grace ND, Groszmann RJ, Conn HO, Bermann MM, Patrick MJ, et al. Short-term effects of propranolol on portal venous pressure. *Hepatology.* 1986;6:101-6.
5. Vorobioff J, Picabea E, Villavicencio R, Puccini V, Rossi O, Bordato J, et al. Acute and chronic hemodynamic effects of propranolol in unselected cirrhotic patients. *Hepatology.* 1987;7:648-53.
6. Routledge PA, Shand DG. Clinical pharmacokinetics of propranolol. *Clin Pharmacokinet.* 1979;4:73-90.
7. Thalheimer U, Mela M, Patch D, Burroughs AK. Monitoring target reduction in hepatic venous pressure gradient during pharmacological therapy of portal hypertension: a close look at the evidence. *Gut.* 2004;53:143-8.
8. De Madaria E, Palazón JM, Sánchez J, De España F, Gil S, Pascual S, et al. Monitoring of HVPG during pharmacological therapy: a comparison between two methods. *J Hepatol.* 2005;42 Suppl 2:79.
9. Aracil C, López-Balaguer JM, Monfort D, Piqueras M, González B, Fort E, et al. Valor predictivo de la respuesta hemodinámica aguda y crónica a betabloqueantes en la profilaxis primaria de hemorragia por varices esofágicas. *Gastroenterol Hepatol.* 2005; 27 Suppl 1:64-5.



SEUDOLIPOMATOSIS GÁSTRICA: UNA ENTIDAD INFRADIAGNOSTICADA

Sr. Director: La presencia de microvesículas de gas en la mucosa del colon provocadas por la insuflación de aire en la endoscopia se conoce como pseudolipomatosis o neumatosis microvesicular y, aunque infrecuente, ha sido ampliamente reseñada desde su primera descripción¹. Sin embargo, apenas existen observaciones de esta lesión iatrógena en la mucosa gástrica^{2,3}.

Presentamos el caso de una mujer de 70 años, diagnosticada 6 años antes de gastritis crónica con metaplasia intestinal, que en una gastroscopia de control mostraba una mucosa gástrica adelgazada y de aspecto atrófico; en el estudio microscópico de las biopsias llamaban la atención unos espacios claros similares a tejido adiposo situados en la lámina propia, de entre 30-200 μ , que se disponían entre las glándulas y continuaban hacia la muscular de la mucosa y submucosa (fig. 1). Estas vacuolas no mostraban revestimiento epitelial ni endotelial, y tampoco existía una reacción inflamatoria, gigantocelular o fibrosa en su vecindad. No mostraban tinción con ácido paraaminosalicílico ni azul alcian, y tampoco inmunoreactividad con los anticuerpos S-100 y CD34. El diagnóstico fue de pseudolipomatosis gástrica. La biopsia mostraba además una gastritis crónica atrófica con metaplasia intestinal y abundantes *Helicobacter pylori*.

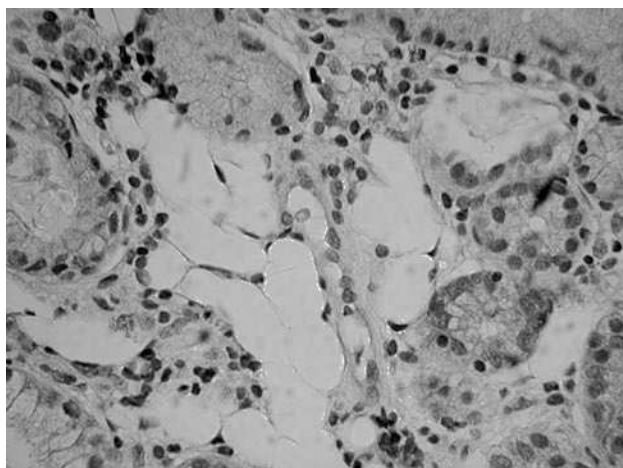


Fig. 1. Espacios vacíos en la lámina propia, similares a grasa. (Hematoxilina-eosina, 100.)

La presencia de espacios vacíos a la vista similares a tejido adiposo en la lámina propia gástrica fue descrita clásicamente como un cambio metaplásico asociado a la atrofia gástrica¹. Sin embargo, recientemente se ha confirmado, tanto por inmunohistoquímica como por microscopía electrónica, que los espacios corresponden en realidad a burbujas de gas probablemente introducidas en la mucosa durante la gastroscopia. Este cambio no es apreciable por el endoscopista, ya que por lo común es microscópico, e incluso puede pasar inadvertido para el patólogo. En una revisión retrospectiva de 909 biopsias gástricas se ha encontrado un 3% de casos con pseudolipomatosis que habían pasado inadvertidos al microscopio³.

El origen de la lesión se relaciona con el adelgazamiento de la mucosa en las zonas de atrofia, lo que la hace más débil ante el empuje del gas. En nuestro caso, revisamos las biopsias gástricas previas de la paciente, en las que la atrofia era menor, sin observar en ellas pseudolipomatosis. Algunos autores también han encontrado que un 85% de los casos con pseudolipomatosis presentan *H. pylori* y han planteado que este último puede ser uno de los factores causales que contribuyan al desarrollo de esta lesión iatrógena³.

Para el diagnóstico diferencial son de ayuda las tinciones inmunohistoquímicas, ya que la negatividad para S-100 y CD34 descarta que se trate de tejido adiposo o linfangiectasias, respectivamente. Además, tampoco se tiñen con ninguna técnica histoquímica, como ácido paraaminosalicílico, azul alcian o sudán.

Nuestro caso apoya la importancia de que el patólogo esté familiarizado con la entidad, sobre todo cuando se estudien biopsias con gastritis atrófica, para evitar tanto que pase inadvertida como un diagnóstico erróneo.

C. ÁLVAREZ-ÁLVAREZ^a, R. PARDAVILA-GÓMEZ^a, R. TOJO-GONZÁLEZ^b y M. CARBALLAL-LUGRÍ^a

^aServicio de Anatomía Patológica. Hospital Montecelo. Pontevedra. España.

^bServicio de Digestivo. Hospital Montecelo. Pontevedra. España.

BIBLIOGRAFÍA

1. Snover DC, Sandstad J, Hutton S. Mucosal pseudolipomatosis of the colon. *Am J Clin Pathol.* 1985;84:575-80.
2. Stebbing J, Wyatt JJ. Gastric «pseudolipomatosis». *Histopathology.* 1998;32:283-4.
3. Alper M, Akcan Y, Belenli OK, Cukur S, Aksoy KA, Suna M. Gastric pseudolipomatosis, usual or unusual? Re-evaluation of 909 endoscopic gastric biopsies. *World J Gastroenterol.* 2003; 9:2846-8.
4. Day DW, Dixon MF. Autoimmune gastritis. En: Munro B, Walker F, Gottlieb L, editors. *Biopsy pathology series*, 19. *Biopsy pathology of the oesophagus, stomach and duodenum.* 2nd ed. London: Chapman & Hall Medical; 1996. p. 133.
5. Belenli OK, Akcan Y, Alper. Micropneumatosis coexistent with *Helicobacter pylori* and its improvement. *Indian J Gastroenterol.* 2003;22:191-2.