

Síndrome compartimental agudo no traumático del pie en el niño

F.J. Downey Carmona, P. González Herranz, C. de la Fuente González y M. Castro Torre
Sección de Cirugía Ortopédica y Traumatología Infantil. Hospital Juan Canalejo. La Coruña.

Introducción. La causa más frecuente de síndrome compartimental agudo (SCA) es la traumática. A pesar de ser frecuente en adultos, pocos autores han descrito este cuadro en pacientes en edad pediátrica. La causa más frecuente de SCA del pie en niños son los aplastamientos con o sin fractura asociada.

Caso clínico. Presentamos el caso de una niña de 8 años de edad que presentaba dolor y edema persistente en el pie derecho. Entre sus antecedentes, destaca la existencia de un hemangioma congénito en el segundo dedo del pie derecho. A la exploración, el miembro estaba frío, con los pulsos distales débiles. Se ingresó con el diagnóstico inicial de hemangioma cavernoso con un hematoma que afectaba el retorno venoso del pie. Tras medir las presiones compartimentales, diagnosticamos un síndrome compartimental agudo del pie derecho y realizamos una fasciotomía.

Conclusiones. Revisamos la bibliografía actual buscando casos de SCA sin traumatismo causado por un hemangioma. Concluimos que podríamos estar ante una complicación no descrita de los hemangiomas localizados en miembros que, si no se diagnostica precozmente, puede tener consecuencias graves.

Palabras clave: hemangioma, síndrome compartimental, pie, niño.

Non-traumatic acute compartmental syndrome in a child's foot

Introduction. The most common cause for the acute compartmental syndrome (ACS) is trauma. Being a common condition in adults, very few authors have described it for pediatric patients. The most frequent cause for foot ACS in children is a crushing, which may or may not have an associated fracture.

Case report. This is the case of an 8 year-old girl who presented with pain and persistent edema in her right foot. An outstanding feature in her clinical history was a congenital hemangioma on the second toe of her right foot. On examination, the limb was cold with weak distal pulses. The case was initially recorded as a cavernous hemangioma with a hematoma affecting the venous return from the foot. After measuring the patient's compartmental pressure levels we diagnosed an acute compartmental syndrome in her left foot and performed a fasciotomy.

Conclusions. We reviewed the current literature in order to look for instances of ACS without concomitant hemangioma-caused trauma. We concluded that our case might be an as yet undescribed complication of hemangiomas present in limbs. If it is not diagnosed soon enough, this complication might lead to serious consequences.

Key words: hemangioma, compartmental syndrome, foot, child.

El síndrome compartimental agudo (SCA) es una patología conocida, provocada por un aumento de presión en un espacio anatómico cerrado. Aunque ha sido bien descrito en adultos por numerosos autores, pocos han abordado esta pa-

tología en el paciente pediátrico^{1,2}. Las consecuencias del SCA, si no se diagnostica y trata precozmente, son muy serias. La causa más frecuente de SCA del pie en niños son los aplastamientos. Sin embargo, tras revisar la bibliografía, no hemos encontrado casos de SCA del pie sin traumatismo previo en niños, a diferencia de lo que ocurre en los adultos¹⁻⁷.

El hemangioma es el tumor benigno de partes blandas más frecuente de la infancia apareciendo en el 4%-10% de la población infantil, siendo más frecuente en niñas^{8,9}. Habitualmente se resuelve de forma espontánea y tiene pocas complicaciones^{8,9}.

Correspondencia:

P. González Herranz.
Hospital Materno Infantil. Sección Ortopedia Infantil.
Las Jubias s/n.
15006 La Coruña.
Recibido: septiembre de 2004.
Aceptado: agosto de 2005.

Presentamos el caso de un SCA sin traumatismo previo en una niña con un hemangioma en pie derecho. Este caso es significativo porque no hemos encontrado ningún otro similar descrito en la bibliografía reciente y porque podríamos estar ante una complicación no referida de los hemangiomas.

CASO CLÍNICO

Niña de 8 años, previamente sana, que ingresa en una clínica privada debido a fiebre de 39°, dolor y edema intenso en pie derecho. No refiere traumatismo previo sobre el miembro afecto. Dos días antes de este cuadro, sufrió una gastroenteritis aguda (GEA) que cedió con reposo y dieta líquida. La paciente presentaba, como antecedentes personales de interés, un hemangioma cavernoso en el segundo y tercer dedo de su pie derecho controlado en consultas externas de Cirugía Plástica. Una vez ingresada, se le administró antibióticos y analgésicos, se colocó el miembro inferior derecho elevado y se aplicó frío local.

Al día siguiente, debido a la persistencia del dolor y edema en el pie derecho nos remiten la paciente a nuestro centro. Al ingreso, el pie estaba frío, edematoso, con pulsos débiles, posiblemente debido al edema, y con exploración neurológica normal. Ingresamos a la paciente con el diagnóstico de hematoma espontáneo dentro de un hemangioma cavernoso. En el hemograma realizado al ingreso, presentaba trombocitopenia ($106.000/\text{mm}^3$), y una disminución del tiempo de protrombina (20,9 segundos) y del factor VII (19,1%). Elevamos el miembro y administramos analgésicos y antiinflamatorios no esteroideos. Solicitamos la realización de una ecodoppler de la extremidad inferior derecha que mostró la «existencia de hematoma en el pie sin alterar el flujo sanguíneo».

En las horas siguientes aparecieron múltiples flictenas en la cara dorsal y plantar del pie (fig. 1); la exploración

neurológica fue normal. Sospechamos un síndrome compartimental agudo y en quirófano y bajo anestesia general medimos las presiones compartimentales. Para ello seguimos el método de monitorización de presión venosa central, utilizando un sistema de medición de presión intracompartimental de Baxter® (California, USA) conectado al sistema de monitorización de presión venosa central de Datex-Engstrom® (Helsinki, Finland). Las mediciones fueron las siguientes: compartimento dorsal = 80 mmHg (30 en lado sano) y compartimento flexor = 55 mmHg (20 en lado sano).

Con estas cifras de presión intracompartimental decidimos realizar la intervención quirúrgica pero previamente se había administrado plasma fresco. Realizamos fasciotomías en los compartimentos a través de un abordaje dorsal y medial. Como hallazgo digno a reseñar, además de extraer un hematoma parcialmente organizado, al estimular el músculo pedio con el bisturí eléctrico, éste no respondía contrayéndose, lo que interpretamos como mionecrosis del músculo (fig. 2).

Tras la intervención, la paciente pasó a la Unidad de Cuidados Intensivos (UCI) para poder monitorizarla. Allí, siguiendo el protocolo de la UCI, realizamos profilaxis antibiótica con imipenem (900 mg/6 horas). El día siguiente, había disminuido el diámetro del miembro de forma llamativa, el pulso poplíteo era aceptable y las cifras de plaquetas aumentaron hasta $273.000/\text{mm}^3$. Cambiamos los apósitos cada 48 horas bajo sedación profunda. Once días tras la fasciotomía, realizamos un desbridamiento de la herida bajo anestesia general.

Al día siguiente, pasó a planta de hospitalización. Un mes tras su ingreso, fue dada de alta hospitalaria y remitida a consultas externas para revisión y curas periódicas. Al alta, las cifras de plaquetas eran de $765.000/\text{mm}^3$. Los cultivos tomados periódicamente durante su ingreso fueron siempre negativos.

Meses después de resuelto el problema agudo se realizó estudio de resonancia magnética del pie afecto para valorar

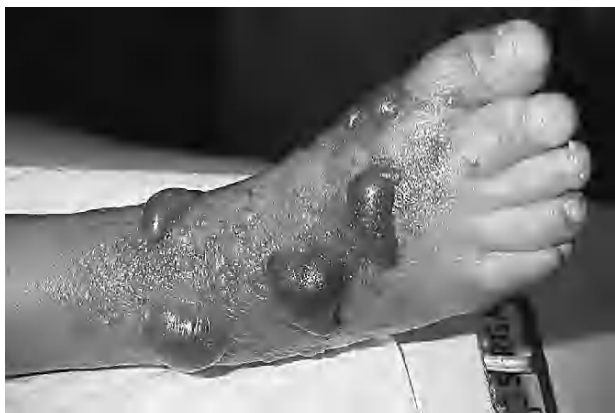

Figura 1. Imagen clínica del pie con flictenas y hemangioma en el segundo dedo.

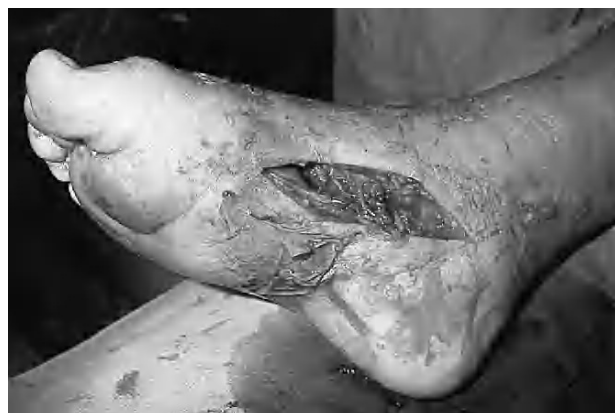

Figura 2. Abordaje medial de la fasciotomía e imagen clínica del hemangioma en la cara plantar.

el tratamiento definitivo del hemangioma cavernoso, confirmando la sospecha clínica que el hemangioma que se apreciaba a la inspección del segundo dedo sólo era la punta del iceberg, ya que se distinguía un gran hemangioma que afectaba la parte medial del mediopié de difícil resección quirúrgica (fig. 3).

Actualmente, las heridas han curado completamente por segunda intención, sin necesidad de injertos cutáneos, a los dos meses (figs. 4A y B) y no hubo ninguna secuela funcional, solamente las cicatrices queloideas de los abordajes quirúrgicos.

DISCUSIÓN

El SC está causado por un aumento de la presión dentro de un espacio miofascial cerrado haciendo que disminuya la perfusión por debajo de los niveles necesarios para la viabilidad del tejido. Si no se detecta a tiempo, aparecen contracturas, rigideces y alteraciones sensoriales del miembro¹. La causa más frecuente es la lesión ósea intensa^{1,2}, y en niños la causa más frecuente de SC traumático es la lesión por aplastamiento¹. Según el estudio realizado por Silas et al, el SC del pie en niños no es infrecuente¹.

La medición de la presión intracompartimental en los niños puede ser menos fiable y más difícil de valorar que en los adultos debido a que la exploración física es más inespecífica⁷. Aunque las presiones compartimentales pueden medirse por distintos métodos², en este caso usamos el método de monitorización de la presión venosa central. El umbral

ideal para establecer la indicación de una fasciotomía no está establecido, pero el método más adecuado sería utilizar la presión diferencial². A pesar de ello, hacer el diagnóstico de SC precisa de un alto índice de sospecha⁶.

El pie tiene 9 compartimentos: uno medial, uno lateral, tres centrales y cuatro interóseos⁶. Para obtener una correcta medición compartimental del pie, se deben medir los compartimentos central e interóseos, ya que son más sensibles al SC silente⁶. Si es preciso realizar una fasciotomía, se puede hacer a través de un abordaje dorsal, medial o ambos¹.

Los hemangiomas son auténticas lesiones neoplásicas y el tumor de partes blandas más frecuente de la infancia. La relación entre sexos es de 1:3 a 1:5 (h:m)⁹. Se pueden localizar en cabeza y cuello (60%), tronco (25%) y extremidades (15%)^{8,9}. Los hemangiomas aparecen durante los primeros meses de vida y tienen tres fases, acabando con la involución entre los 18 meses y 10 años^{8,9}; la mayoría desaparecen espontáneamente^{8,9}. Pueden dar lugar a dolor o a hematomas si se localizan intramuscularmente o en estructuras profundas a la fascia, pero es raro que haya hipertrofia de las extremidades⁹. Las complicaciones hemodinámicas son infrecuentes pero más habituales si se encuentran en esta zona⁹.

No existen casos descritos de SC provocado por un hemangioma, aunque sí existe un caso de malformación vascular (hamartoma) localizado en miembro superior que causó un SC¹⁰. Sin embargo, en este caso hubo un traumatismo previo sobre la malformación. Según Hui et al, el sangrado en coagulopatías puede dar lugar a SC⁴.

Por el contrario, aunque infrecuente, la trombocitopenia y las infecciones pueden dar lugar a SC. Sin embargo, son

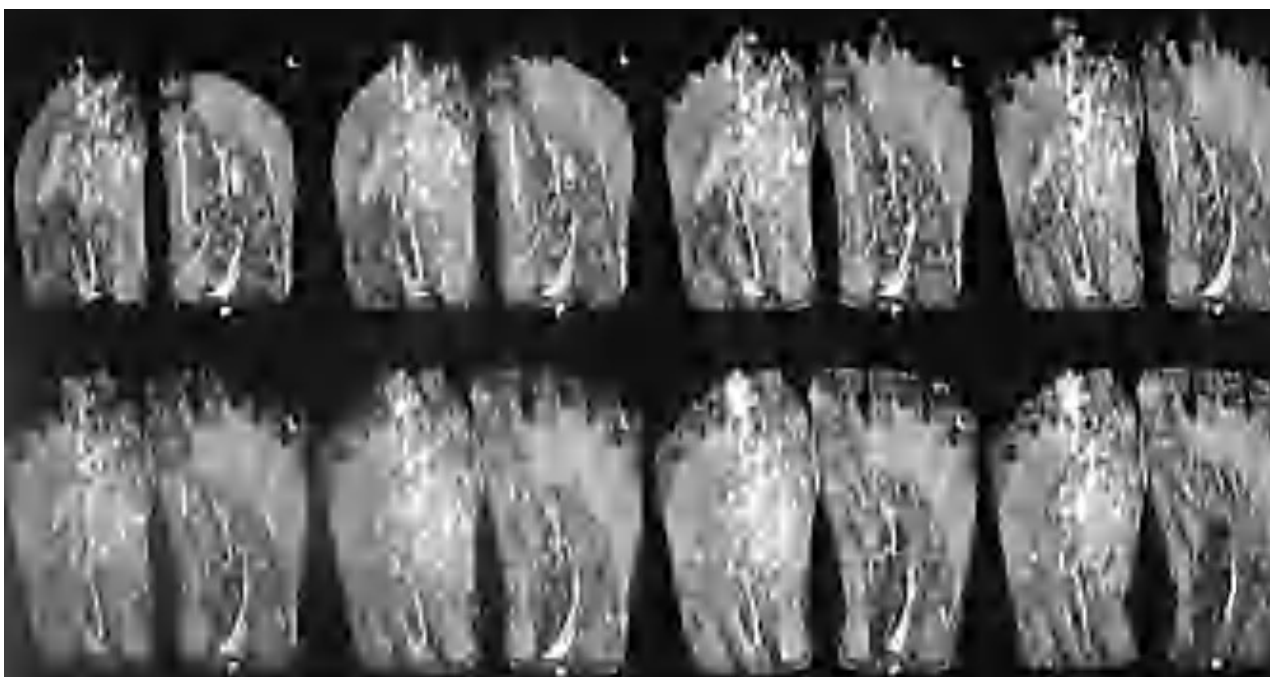


Figura 3. Resonancia magnética del pie que muestra la extensión del hemangioma.

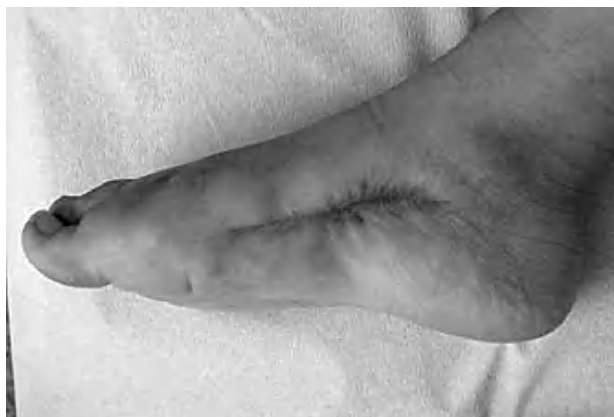
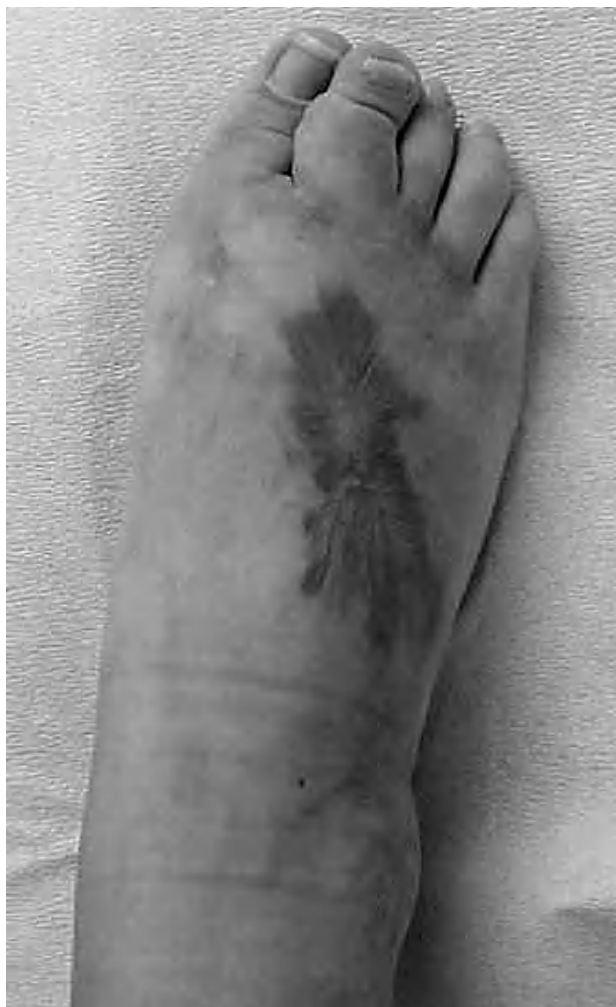
Figura 4. Aspecto clínico del pie en la última visita a consultas externas: (A) imagen superior; (B) vista lateral.

más habituales en adultos y se localizan en el miembro superior^{3,4,7,11}. En nuestro caso no solicitamos niveles de antígeno pero sí cursamos hemocultivos y cultivos de la herida durante el proceso que fueron continuamente negativos. Desai informó sobre un caso de SC sin traumatismo previo en un paciente con una trombocitopenia inducida por el virus de la inmunodeficiencia humana (VIH) y afirma que el SC es una complicación infrecuente en las alteraciones plaquetarias³. Además, los hemangiomas pueden causar coagulopatías en su evolución⁹. Existen varios estudios que describen SC causados por infecciones; en un caso, el SC fue el síntoma inicial de una sepsis por *Vibrio vulnificus*⁴; en otro, una infección por varicela causó un tromboembolismo que desencadenó un SC en un niño de 18 meses de edad¹¹; y en otro caso el SC fue el desenlace final de una rabdomiólisis inducida por una infección por virus influenza A⁶. En este último caso, los cultivos del tejido y los hemocultivos fueron negativos⁶. El virus de la influenza, el VIH y los enterovirus pueden dar lugar a rabdomiólisis rara vez complicada con SC⁶.

Postulamos que nuestra paciente tuvo una trombosis intravascular y hematoma dentro del hemangioma que afectó al flujo sanguíneo el tiempo suficiente para desencadenar el SCA. La disminución de las plaquetas y factor VII explicaría este hecho, y la ausencia de hallazgos patológicos en la ecodoppler, el efecto transitorio del hematoma. La posibilidad de que una infección provocase el SC no se tuvo en cuenta porque, a pesar de que la antibioterapia postoperatoria pudo enmascarar los resultados, los cultivos fueron continuamente negativos. Sin embargo, como no se obtuvieron cultivos para una infección viral, no podemos descartarlo. Aunque muy improbable, pudieron haber coincidido varios factores que dieran lugar a este desenlace final. Atribuir el SC al hemangioma es lógico y más probable tras el estudio detallado del caso clínico. El hematoma que apareció, causado por una trombosis en el interior del hemangioma, no descarta que un trauma menor casual lo haya desencadenado, pero no existió un antecedente claro de trauma o aplastamiento del pie.

En conclusión, pensamos que, a pesar de haber padecido una GEA, la causa más probable del SCA sin traumatis-

mo previo evidente fuese un hematoma en el interior del hemangioma cavernoso que transitoriamente ocluyó la circulación sanguínea al pie. Deberíamos tener en cuenta esta posible complicación de los hemangiomas para que podamos instaurar el tratamiento adecuado precozmente para evitar las consecuencias graves del SC.

BIBLIOGRAFÍA

1. Silas SI, Herzenberg JE, Myerson MS, Sponseller PD. Compartment syndrome of the foot in children. *J Bone and Joint Surg Am.* 1995;77A:356-61.
2. Tiwari A, Haq A, Myint F, Hamilton G. Acute compartment syndromes. *Br J Surg.* 2002;89:397-412.
3. Desai SS, McCarthy CK, Kestin A, Metzmaker JN. Acute forearm compartment syndrome associated with HIV-induced thrombocytopenia. *J Hand Surg Am.* 1993;18A:865-7.
4. Hui K, Zhang F, Komorowska-Timek E, Bloom H, Lineaweaver WC. Compartment syndrome of the forearm as the initial symptom of systemic *Vibrio vulnificus* infection. *J Hand Surg.* 1999;24:715-7.
5. Lam R, Lin P, Alankar S, Yao Q, Bush RL, Chen C, et al. Acute limb ischemia secondary to myositis-induced compartment syndrome in a patient with human immunodeficiency virus infection. *J Vasc Surg.* 2003;37:1103-5.
6. Swaringen JC, Seiler JG, Bruce RW. Influenza A induced rhabdomyolysis resulting in extensive compartment syndrome. *Clin Orthop.* 2000;375:243-9.
7. Tsai Y, Huang T, Huang K, et al. Acute ischemia of the forearm in a five year-old child following Chinese traditional medical therapy. *SICOT online report E047.* 2003.
8. Dubois J, Garel L. Imaging and therapeutic approach of hemangiomas and vascular malformations in the pediatric age group. *Pediatr Radiol.* 1999;29:879-93.
9. McCarron JA, Johnston DR, Hanna BG, et al. Evaluation and treatment of musculoskeletal vascular anomalies in children: an update and summary for orthopedic surgeons. *Univ Penn Orthopedic Journal.* 2001 Spring;14:15-24.
10. Joseph FR. Compartment syndrome caused by a traumatized vascular hamartoma. *J Hand Surg.* 1999;24:904-7.
11. Haq S, Tibby S, Murdoch I. Compartment syndrome and varicella. *J Pediatr.* 1998;132:750.

Conflicto de intereses. Los autores no hemos recibido ayuda económica alguna para la realización de este trabajo. Tampoco hemos firmado ningún acuerdo por el que vayamos a recibir beneficios u honorarios por parte de alguna entidad comercial. Por otra parte, ninguna entidad comercial ha pagado ni pagará a fundaciones, instituciones educativas u otras organizaciones sin ánimo de lucro a las que estemos afiliados.