



Infecciones oculares

Tipos, tratamiento y consejo farmacéutico

El ojo es el órgano de la visión y, en ocasiones, presenta trastornos leves o enfermedades de entidad. Muchas molestias no son graves, pero sí frecuentes, por lo que son motivo constante de consultas en la oficina de farmacia. El farmacéutico debe recomendar pautas de higiene y el cuidado de los ojos ante los problemas oculares leves. También debe derivar el paciente al oftalmólogo en el caso de situaciones oculares que necesiten de un diagnóstico y de tratamiento médico.

Una de las principales molestias que presentan los pacientes que solicitan consejo farmacéutico sobre problemas oculares es la conjuntivitis, muy extendida entre la población de ambos sexos y de todas las edades. Es la enfermedad ocular más frecuente y el farmacéutico desempeña una función importante en la resolución de los problemas que presentan los pacientes.

ESTILITA ESTEVA

FARMACÉUTICA.



Conjuntivitis

La conjuntivitis es la inflamación de la conjuntiva, que es la membrana mucosa que cubre la parte anterior del ojo y el interior de los párpados. Habitualmente, afecta a los dos ojos al mismo tiempo, aunque puede empezar en un ojo y extenderse al otro en uno o dos días. Las conjuntivitis infecciosas, causadas por un agente infeccioso (bacterias, virus o clamidias), se manifiestan generalmente de forma aguda. Pueden ser asimétricas, afectando más a un ojo que a otro. Hay numerosas causas de conjuntivitis, por lo que el tratamiento depende del diagnóstico establecido.

Los diferentes tipos de conjuntivitis infecciosa son la bacteriana, la viral y la causada por clamidias.

Conjuntivitis bacteriana

Se caracteriza por abundante secreción purulenta con intenso edema conjuntival y una hiperemia conjuntival. Se inicia en un solo ojo, para pasar posteriormente al otro.

Es una infección causada por bacterias del tipo estafilococos, estreptococos o *Haemophilus*.

Estos microorganismos pueden provenir de la propia piel del paciente, de sus vías respiratorias superiores o bien ser transmitidos por otra persona que tenga conjuntivitis.

Algunos gérmenes pueden ser graves, como *Pseudomonas aeruginosa* en los portadores de lentillas o el bacilo diftérico en niños de 1-4 años.

Conjuntivitis viral

Se trata de un proceso ocular unilateral que está acompañado de secreción blanquecina escasa que se relaciona con una infección respiratoria previa causada principalmente por el virus denominado adenovirus.

Es muy contagiosa y puede extenderse rápidamente de una persona a otra. Hay otros virus que también pueden originar conjuntivitis viral; el más grave es el virus varicela-zóster, que causa el denominado herpes oftálmico.

Conjuntivitis causada por clamidias

Presenta la misma sintomatología que la conjuntivitis bacteriana, pero con la presencia, además, de una adenopatía preauricular e importante inflamación palpebral.

Puede causar distintas enfermedades: tracoma, conjuntivitis de inclusión del recién nacido, conjuntivitis de piscina de niños y jóvenes, así como conjuntivitis asociadas a una enfermedad de transmisión sexual (clamidiasis).

En el tracoma hay una gran hipertrofia papilar, con pérdida de transparencia de la córnea. Es posible la aparición del *pannus* tracomatoso, que consiste en la aparición de vasos conjuntivales neoformados sobre la córnea, con la consiguiente pérdida de transparencia.



Orzuelo

Es una infección aguda localizada en el párpado o el borde palpebral de etiología estafilocócica.

En los párpados hay varias clases de glándulas que pueden infectarse:

- Las glándulas pilosebáceas de Zeiss acompañan a las pestañas y las glándulas sudoríparas de Moll se encuentran adyacentes a las pestañas. Estos dos tipos de glándulas se localizan en el borde libre de los párpados.
- Las glándulas de Meibomio son sebáceas, se encuentran localizadas en el interior del tarso y desembocan en el borde libre del párpado.

Dependiendo del tipo de glándulas afectadas hay dos tipos de orzuelo:

- *Orzuelo externo.* Es la inflamación de las glándulas de Zeiss o de Moll. Se localiza en el borde libre.
- *Orzuelo interno.* Es la inflamación de las glándulas de Meibomio. Se localiza en el interior del tarso. Presenta una sintomatología caracterizada por edema, calor, rojez y molestias oculares. Aparece un absceso que contiene pus y que se reabsorbe o drena hacia el exterior espontáneamente.

Blefaritis

La blefaritis es la inflamación que se produce en el borde libre de los párpados con localización global o parcial, que frecuentemente se acompaña de inflamación de la conjuntiva. Suele ser una inflamación crónica y bilateral.

Se caracteriza por un enrojecimiento crónico de los párpados, engrosamiento y, a menudo, formación de escamas pegajosas en la base de las pestañas. Puede complicarse con pérdida de pestañas y posición invertida de éstas, con lo que se dirigen hacia la córnea.

Hay dos tipos de blefaritis: ulcerosa y no ulcerosa.

Blefaritis ulcerosa o estafilocócica

Se caracteriza por presentar una supuración crónica de los folículos de las pestañas; en ocasiones se rompen formando úlceras superficiales.

Blefaritis no ulcerosa o seborreica

Se caracteriza por la presencia de abundantes escamas blancas que engloban la raíz de las pestañas y que suele ir acompañada de conjuntivitis. Se puede acompañar de seborrea del cuero cabelludo, cejas y oídos.

CONSEJOS DESDE LA FARMACIA

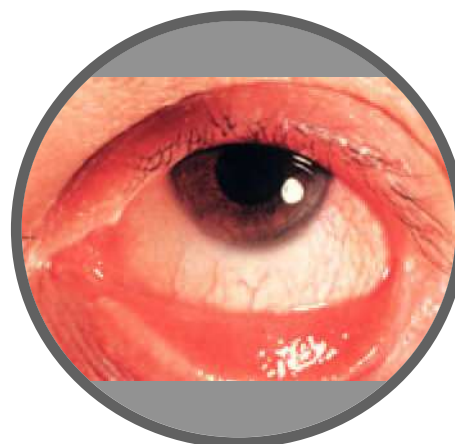
Utilización de colirios y pomadas oculares

Colirios

- Para administrar el colirio, se debe inclinar la cabeza hacia atrás, orientada ligeramente al lado del ojo afectado.
- Antes de aplicar el colirio en el ojo, pellizcar con suavidad el párpado inferior para formar una pequeña bolsa. De este modo, será menos probable que cause demasiado lagrimeo y, por tanto, pérdida del medicamento.
- Tratar de no tocar el ojo con la punta del gotero ni con el dedo, ya que esto causa diseminación de la infección al frasco y, además, parpadeo y lagrimeo.
- Si la primera gota entra en el ojo con éxito, no aplicar otra. Puede ocurrir que dos gotas causen tanto parpadeo y lagrimeo que gran parte del medicamento sea eliminado del ojo.
- Después de la aplicación del colirio, mantener el párpado cerrado durante 1-2 min antes de parpadear con el fin de que haya más tiempo para que penetre el medicamento.
- En la administración de colirios, las instilaciones se deben espaciar al menos 5 min.

Pomadas oculares

- Se usan preferentemente de noche.
- Se debe inclinar la cabeza hacia atrás.
- Se debe mantener el ojo cerrado aproximadamente 2 min para estimular su absorción. ■





Limpieza y baño ocular

En el mercado farmacéutico se pueden encontrar soluciones astringentes y antisépticas que se utilizan en infecciones leves para el lavado de los ojos y que se emplean como baños oculares.

Astringentes

Como el agua destilada de hamamelis, que presenta una acción descongestiva, tónica y antiséptica.

Antisépticos

Se emplean, fundamentalmente, el ácido bórico, el sulfato de cinc y el borato sódico.

En la tabla 1 se ofrecen algunas normas para la correcta administración del baño ocular.

Tabla 1. Normas para una correcta administración del baño ocular

- Lavar las manos antes de usar el producto
- Limpiar la bañera ocular con agua recién hervida antes de su utilización
- Lavar los párpados y las pestañas con una gasa estéril empapada en la solución con el fin de quitar el polvo o los elementos adheridos
- Poner una cantidad de la solución en la bañera ocular
- Inclinar ligeramente la cabeza hacia delante y aplicar sobre la órbita manteniendo el párpado bien abierto y efectuando ligeras inclinaciones de la cabeza hacia atrás y hacia adelante para bañar completamente el ojo
- La duración del baño debe ser de 30 s a 1 min.
- Para la limpieza de los párpados que presentan blefaritis u orzuelo se emplean gasas estériles empapadas de soluciones específicas para la limpieza palpebral o suero fisiológico o toallitas comercializadas impregnadas con ingredientes apropiados para el cuidado y protección ocular anteriormente citados. No se recomiendan los lavados con agua y sal o manzanilla, ya que aumentan la probabilidad de aparición de eccema

Queratitis

Es la inflamación de la córnea que se presenta como edema, infiltración leucocitaria y rojez alrededor del borde de la córnea. Es muy dolorosa y puede comprometer la visión.

El origen de ésta puede ser infeccioso (bacterias, virus, hongos) o no infeccioso (falta de oxígeno en la córnea por el uso excesivo de lentes de contacto, exposición a luz ultravioleta, etc.).

Oftalmía del recién nacido

Cualquier infección en la conjuntiva del recién nacido se denomina oftalmía del recién nacido. Los ojos del bebé se contaminan, por lo general, con el agente infeccioso durante el paso a través del conducto del parto.

Las causas de oftalmía del recién nacido son:

- *Neisseria gonorrhoeae*.
- Bacterias oportunistas como estafilococos, *Streptococcus pneumoniae*, estreptococo A y B y algunos gramnegativos como *P. aeruginosa*.
- *N. gonorrhoeae* y *Neisseria meningitidis*.
- *Chlamydia trachomatis*.
- Herpesvirus humano tipo 2 (herpes genital).

Prevención de la propagación

Se pueden implementar una serie de medidas para prevenir la propagación de la conjuntivitis:

- No tocar ni frotar el ojo infectado. En caso de que se toque un ojo infectado con conjuntivitis, no se debe tocar el ojo sano y se deben lavar muy bien las manos con jabón.
- Evitar el contacto físico estrecho con individuos con conjuntivitis.
- Lavar las manos con jabón frecuentemente.
- Limpiar las secreciones de los ojos dos veces al día. Se debe utilizar preferentemente toallitas desechables estériles específicas para la higiene ocular o bien gasas o pañuelos de papel desechables empapados en soluciones para higiene ocular o suero fisiológico.
- Evitar el uso de toallas o pañuelos de tela para la limpieza ocular y, si es el caso, no compartirlos con otras personas.
- No usar lentes de contacto y maquillaje ocular hasta que desaparezca el enrojecimiento, la irritación y la secreción. El hecho de usarlos puede diseminar la infección de un ojo al otro. Un vez que la infección se haya resuelto, se deben limpiar las lentes de contacto antes de volver a usarlas. No olvidar que la probabilidad de adquirir infecciones aumenta al usar las lentes durante más de 24 h.
- Recordar que una vez abierto el frasco de colirio, debe usarse en un plazo máximo de 4 semanas.
- Tirar todos los colirios abiertos, una vez finalizado el tratamiento.
- Cada envase debe usarlo un solo paciente.



Tratamiento fitoterapéutico

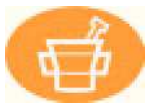Las plantas medicinales también son útiles para la higiene ocular y en casos de conjuntivitis infecciosas u otras afecciones infecciosas. Se emplean fundamentalmente el aciano y la eufrasia.

Aciano

En la conjuntivitis, los baños oculares con agua de aciano, y también los colirios, ayudan a eliminar las secreciones y a que desaparezca la congestión ocular. En el caso de blefaritis y orzuelos, se recomienda aplicar el agua de aciano en gasas estériles o en baño ocular.

Eufrasia

Toda la planta contiene el glucósido aucubina, taninos, ácidos fenólicos, flavonoides, vitaminas A y C e indicios de esencia. Presenta propiedades antisépticas, antiinflamatorias y astringentes, especialmente activas sobre la mucosa conjuntival. Se usa en casos de conjuntivitis, blefaritis y queratitis superficial. Se obtienen muy buenos resultados si se lavan con eufrasia los ojos legañosos, ya que, además de arrastrar las secreciones, desinflama y seca la conjuntiva.



Tratamiento farmacológico

En los casos de infecciones bacterianas, como es el caso de la conjuntivitis, blefaritis, queratitis, orzuelo y la oftalmía del recién nacido, se usan antibióticos.

Cuando la infección bacteriana produce secreción muy abundante se suelen emplear colirios con antibióticos de amplio espectro (tetraciclinas, cloranfenicol, rifampicina, etc.), inicialmente con gran frecuencia (una gota cada 2-4 h, durante 48 h); posteriormente cada 4-6 h, hasta completar 7-10 días.

Cuando la conjuntivitis se debe a clamidias (tracoma, conjuntivitis de inclusión) se suelen emplear pomadas oftálmicas de tetraciclinas o eritromicina, y la misma medicación por vía oral (doxiciclina, 100 mg/12 h o eritromicina 500 mg/6 h) hasta completar 3 semanas.

Las conjuntivitis virales normalmente se resuelven espontáneamente en una o dos semanas. En casos graves como la queratitis y queratoconjuntivitis herpéticas se administran aciclovir y trifluridina.

Antibióticos

Eritromicina

Es un antibiótico del grupo de los macrólidos, con acción bacteriostática. Es de espectro antibacteriano

moderadamente amplio, con acción más marcada sobre bacterias grampositivas, aunque también es activo frente a algunas bacterias gramnegativas, actinomicetos, micoplasmas, espiroquetas, clamidias, rickettsias y ciertas micobacterias. La pomada oftálmica de eritromicina al 5% es de elección en oftalmía del recién nacido (mejor la pomada, porque con el uso de los colirios los niños lloran y cierran el ojo).

Gentamicina

Es un antibiótico del grupo de los aminoglucósidos con acción bactericida (al menos para las bacterias aeróbicas). Actúa interfiriendo en la síntesis proteínica bacteriana. Presenta un amplio espectro antibacteriano y actúa preferentemente sobre bacterias gramnegativas aeróbicas, incluidas enterobacterias, *Pseudomonas* y *Haemophilus*. También es activo frente a estafilococos, incluidas cepas productoras de betalactamasas.

Cloranfenicol

Es un antibiótico bacteriostático del grupo de los anfenícoles que puede ser eventualmente bactericida. Actúa interfiriendo en la síntesis proteínica bacteriana. Presenta una acción especialmente marcada sobre bacterias gramnegativas anaerobias y sobre cocos y bacilos grampositivos, aeróbi-

cos y anaeróbicos. También es activo frente a espiroquetas, rickettsias, clamidias y micoplasmas.

Tobramicina

Es un antibiótico del grupo de los aminoglucósidos, con acción bactericida. Actúa interfiriendo en la síntesis proteínica bacteriana. Presenta un amplio espectro antibacteriano, actuando preferentemente sobre bacterias gramnegativas aeróbicas, incluidas enterobacterias, *Pseudomonas*, y *Haemophilus*. También es activo frente a estafilococos, incluidas las cepas productoras de betalactamasas.

Asociaciones

Se usan las asociaciones de sulfato de polimixina B y de neomicina.

La neomicina, como sal sulfato, es un antibiótico bactericida de la familia de los aminoglucósidos. Actúa sobre organismos grampositivos y gramnegativos al inhibir la síntesis proteínica, por unión con el ARN ribosomal, lo que causa una perturbación en el código genético bacteriano. Es particularmente activo contra microorganismos como *Staphylococcus aureus*, *Escherichia coli*, *Haemophilus influenzae*, *Klebsiella* y *Enterobacter*.

La polimixina B es particularmente activa frente a *P. aeruginosa*, *E. coli*, *Haemophilus*, *Klebsiella* y otros microorganismos gramnegativos. ■