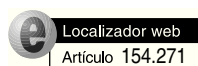

Cartas al director



Tratamiento laparoscópico del quiste esplénico primario

Sr. Director:

Los quistes esplénicos (QE) son lesiones infrecuentes y de comportamiento generalmente benigno, cuya fre-

cuencia está aumentando actualmente merced a la gran disponibilidad de técnicas de imagen y tratamiento conservador en los traumatismos abdominales¹. Habitualmente son asintomáticos, aunque los casos de gran tamaño pueden originar clínica por compresión de estructuras vecinas. Además, los QE pueden tener complicaciones como la rotura (la más frecuente), la infección y la hemorragia¹.

Se clasifican en parasitarios (los más frecuentes, normalmente hidatídicos) y en no parasitarios (que se subclasifican, según haya revestimiento epitelial o no lo haya, en verdaderos y pseudoquistes)¹.

Los pseudoquistes esplénicos aparecen como consecuencia de la licuefacción del parénquima esplénico tras necrosis focal, como ocurre tras traumatismos esplénicos y en afecciones con tendencia a causar microinfartos esplénicos como los estados de hiperesplenismo (mononucleosis infecciosa, tuberculosis, malaria), coagulopatías o hemoglobinopatías^{1,2}.

Finalmente, nos referiremos a los QE menos frecuentes, los denominados verdaderos o primarios, poseedores de revestimiento epitelial que, en más del 90% de los casos, es de tipo epidermoide. El 10% restante corresponde a quistes con epitelio dermoide e incluso neoplásicos (como linfangiomas o hemangiomas)¹.

El origen malformativo durante la embriogénesis es la teoría más aceptada para explicar el origen de los QE epidermoides: durante el desarrollo embrionario del bazo se producirían inclusiones de epitelio escamoso y/o mesotelial en el interior del parénquima esplénico, con una posterior metaplasia epidermoide de las células epiteliales ectópicas¹. Por ello, los QE verdaderos aparecen fundamentalmente en niños y adultos jóvenes.

Presentamos a continuación el caso de una mujer de 24 años, sin antecedentes de interés, con lesión quística en el polo superior esplénico de 5 x 5 cm, objetivada en estudio por dispepsia y molestias posprandiales. Dicha lesión causaba compresión extrínseca a la pared gástrica, y era de contornos lisos y contenido homogéneo, sin calcificaciones (fig. 1). Tras descartar el diagnóstico de hidatidosis serológica y radiológicamente, únicamente se objetivó analíticamente una discreta elevación del CA 19.9 (69 U/ml; normal hasta 37 U/ml).

Con el diagnóstico de QE primario, se decidió tratamiento quirúrgico, y se practicó drenaje del quiste y resección parcial de su pared por vía laparoscópica; se tomó muestras para citología y cultivo y se envió el fragmento de la pared quística para su estudio anatomopatológico. El postoperatorio transcurrió sin incidencias y la paciente fue dada de alta a las 48 h. La citología resultó negativa para células tumorales, el cultivo fue negativo y el informe anatomopatológico informó finalmente de quiste epitelial epidérmico simple.

Dada la alta recidiva en los casos de punción y drenaje percutáneos en los quistes esplénicos¹, la cirugía es la única opción terapéutica^{1,2}. La técnica y el abordaje quirúrgico preferente serán lo más conservador que sea posible, con la finalidad de prevenir las consecuencias inmunitarias de la pérdida total del parénquima esplénico en esta afección benigna: esplenectomía parcial, marsupialización y fenestración, dando preferencia al abordaje laparoscópico. La esplenectomía total quedará reservada únicamente para los quistes de gran tamaño o próximos al hilio esplénico¹. La fenestración o "destechamiento" del quiste (técnica empleada en nuestro caso) consiste en la aspiración del contenido y resección de una porción de su pared^{1,3} (fig. 2). Serán subsidiarios de tratamiento qui-

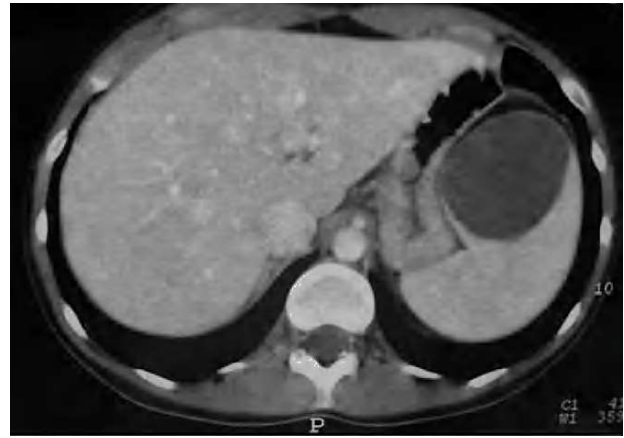

Fig. 1. Tomografía computarizada donde se objetiva un quiste esplénico de 5 x 5 cm que comprime extrínsecamente a estómago, circunstancia que explica la clínica de la paciente.

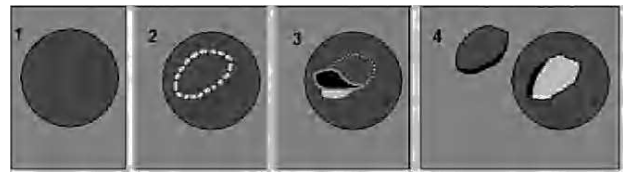


Fig. 2. Fenestración o "destechamiento" quístico quirúrgico.

rúrgico los QE simples sintomáticos y los mayores de 5 cm, por el riesgo de rotura¹.

Para llegar al correcto diagnóstico y la tipificación del quiste esplénico, deberemos apoyarnos en datos clínicos, analíticos y de imagen, pues en el diagnóstico diferencial, además de los distintos subtipos de QE, también incluiremos abscesos y afecciones pancreáticas (neoplasias, pseudoquistes, etc.)^{1,2}.

Serán de gran ayuda datos clínicos como antecedentes de traumatismos previos, fiebre, pérdida de peso; datos analítico-serológicos (hemograma, título de anticuerpos antiequinocócicos, marcadores tumorales e incluso valores de amilasa o cultivo de gérmenes si accedemos al contenido del quiste mediante punción aspiración con aguja fina). Las pruebas de imagen también serán de gran ayuda. La ecografía abdominal simple e implementada con el modo Doppler nos aportará datos que nos ayudarán a diferenciar los distintos tipos de quistes: los quistes hidatídicos suelen ser múltiples y multivesiculares, y además se puede encontrarlos en otras localizaciones como el hígado o los pulmones; los quistes verdaderos suelen ser únicos, anecoicos y sin flujo sanguíneo en su interior, al contrario de los linfomas o hemangiomas, que sí presentan una eco-Doppler positiva^{1,5}. La tomografía computarizada y la resonancia magnética nos aportarán información sobre la localización del quiste y las relaciones anatómicas de éste con las estructuras adyacentes, para plantear la mejor opción terapéutica, así como su abordaje¹.

Recientemente se ha descrito que los quistes esplénicos verdaderos producen un leve aumento de marcadores tumorales: fundamentalmente del CA 19.9 y, en menor frecuencia, el CEA y la interleucina 10, al contrario que

los tumores mucinosos pancreáticos, que producen una mayor elevación de los marcadores CA 19.9 y CA 72.4¹.

**José Manuel Navarro^a, Rafael Ferrer^a, Luis Juárez^a,
Israel Oliver^a, Ana Fernández-Frías^a, Ana Sánchez^a,
David Costa^a, Rosa Jiménez^b, Narciso Vázquez^c
y Rafael Calpena^a**

^aServicio de Cirugía General y Digestiva. Hospital General Universitario de Elche. Elche. Alicante. España.

^bServicio de Radiodiagnóstico. Hospital General Universitario de Elche. Elche. Alicante. España.

^cServicio de Gastroenterología. Hospital General Universitario de Elche. Elche. Alicante. España.

Bibliografía

1. Hansen MB, Moller AC. Splenic cysts. Surg Laparosc Endosc Percutan Tech. 2004;14:316-22.
2. Lourenco D, Yavorski CC, Greason KL, Egan MC. Secondary splenic cyst: about a clinical case. Arq Port Cirurgia. 1998;7:244-6.
3. Jamshidi M, Chang E, Smaroff G, Mehta J, Ghani A. Laparoscopic fenestration and modified marsupialization of splenic cysts using harmonic scalpel. Surg Endosc. 2001;15:758.
4. Celdran A, Bazire P, Garcia-Urena MA, Marijuan JL, Mateo A. Splenic hidatidosis. Am J Trop Med Hyg. 1991;44:420-3.
5. Ishida HK, Ishida H, Kiso M, Hasegawa A. Splenic lymphoma: differentiation from splenic cyst with ultrasonography. Abdom Imaging. 2001;26: 529-32.