



**ABSCESES HEPÁTICOS MÚLTIPLES POR *GEMELLA MORBILLORUM***

**Sr. Director:** *Gemella morbillorum* es un coco grampositivo anaerobio, comensal facultativo de la cavidad orofaríngea, el tubo digestivo y el tracto genitourinario que, aunque origina procesos infecciosos con baja frecuencia en el ser humano, puede causar infecciones sistémicas, de las cuales se han publicado pocos casos en la literatura médica. Presentamos, por lo excepcional del caso, abscesos hepáticos múltiples por *G. morbillorum*.

Varón de 22 años, sin antecedentes de interés. Ingresó por fiebre (40 °C), de una semana de evolución, junto con astenia, vómitos y coluria, sin ictericia, hipocolia ni prurito. En la exploración destacaba fiebre y hepatomegalia de 2 cm, sin otros datos de interés. Analíticamente, cabe resaltar una leucocitosis de  $15.800 \times 10^9/l$  (segmentados 73%, monocitos 14%), fibrinógeno 1.041 mg/dl y velocidad de sedimentación globular de 68 mm en la primera hora; el resto de los parámetros fueron normales, al igual que la radiografía de tórax. En la ecografía de abdomen se observó un hígado con múltiples lesiones en el lóbulo hepático derecho, la mayor de 5 cm, quística, con tabicaciones, lobulada, y otras más pequeñas e hipocogénicas compatibles con focos sépticos o metástasis. Posteriormente, en una tomografía computarizada (TC) de abdomen se confirman múltiples imágenes redondeadas en hígado, de predominio en segmentos 5-6, de tamaño variable, que parecen confluir, con tabique en su interior (figs. 1 y 2). Se realizó una punción aspirativa con aguja fina, bajo control ecográfico, de una de las lesiones, y se obtuvo material purulento, donde se aísla *G. morbillorum*. Los hemocultivos seriados fueron negativos, al igual que los coprocultivos, urocultivos y serología para *Brucella*, *Coxiella burnetti*, *Salmonella*, *Rickettsias*, *Leptospira* y *Entamoeba histolytica*. El ecocardiograma fue normal. Se inició tratamiento empírico de amplio espectro con imipenem y metronidazol, modificándose según el antibiograma por penicilina y clindamicina intravenosas durante 15 días; el paciente se encontró afebril al cuarto día de tratamiento, y no se pudo realizar el drenaje percutáneo al tratarse de múltiples abscesos y estar tabicados. Tras 28 días de ingreso, el paciente fue dado de alta para continuar tratamiento domiciliario (amoxicilina y clindamicina), y proseguir el control ambulatorio de su evolución. Al alta, mantenía múltiples lesiones hepáticas, de menor tamaño, la mayor de 2,5 cm. Dos meses tras completar el tratamiento antibiótico, se observó una notable reducción del tamaño de los

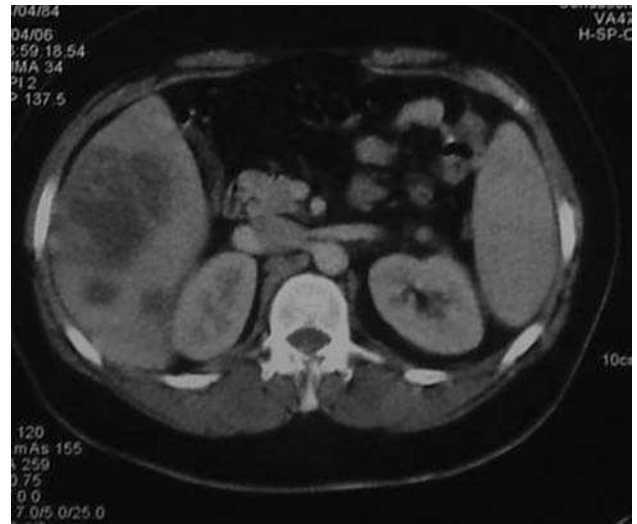


Fig. 2. Tomografía computarizada abdominal con múltiples lesiones hepáticas redondeadas, de distinto tamaño y algunas tabicadas

distintos abscesos hepáticos en la TC abdominal, y el paciente se encontraba asintomático.

Los abscesos hepáticos tienen una incidencia de 2,3 casos /10<sup>5</sup> habitantes<sup>1</sup>. La mayoría es de origen piógeno o amebiano<sup>2</sup>. *G. morbillorum* fue originariamente clasificado como *Diplococcus morbillorum*, posteriormente como *Peptostreptococcus morbillorum* y *Streptococcus morbillorum* y, por último, reclasificado como *G. morbillorum* en 1988. Es un coco grampositivo comensal de las membranas mucosas en humanos. Hasta hoy, se han descrito muy pocos casos de infecciones por *G. morbillorum*, relacionados la mayoría con infecciones endovasculares, sobre todo endocarditis<sup>3</sup>, y otras como pericarditis, meningitis, peritonitis<sup>4</sup>, artritis sépticas y abscesos viscerales<sup>5-7</sup>, como en este caso. Este agente puede estar involucrado en la génesis de otros muchos cuadros infecciosos, de manera aislada o concomitantemente con otros patógenos, y se confunde con microorganismos como *Streptococcus viridans*, *Neisseria* spp., *Abiotrophia defectiva* o *Granulicatella* spp.<sup>8</sup>, ya que su identificación en el laboratorio tiene limitaciones por sus características. En los últimos años, gracias al empleo de nuevas tecnologías para el cultivo, es posible aislar un mayor número de patógenos anaerobios y microaerófilos. Por ello, los cultivos microbiológicos deben ser examinados cuidadosamente y considerar *Gemella* cuando se detecte un coco grampositivo, catalasa negativo, pues puede dar lugar a procesos infecciosos graves, tal como se describe en la literatura médica<sup>9</sup>. *G. morbillorum* provoca infecciones por diseminación hematológica, generalmente a través del sistema portal, pero hay otras vías, como la extensión directa de un foco infeccioso, infecciones del tracto biliar, traumatismo o criptogénico. Llama la atención en nuestro caso, que los hemocultivos seriados y el resto de cultivos fueran negativos, y no detectamos tampoco vegetaciones mediante ecocardiografía, ni el foco aparente de la infección. Los factores predisponentes asociados son la cirugía o la manipulación colónica, dental, y la deficiente higiene bucal, además de las situaciones de inmunodepresión. Respecto al tratamiento antibiótico frente a *G. morbillorum*, se recomiendan las penicilinas a altas dosis, asociadas o no a aminoglucósidos, aunque según algunos estudios recientes, se han detectado resistencias a las penicilinas, que podrían estar relacionadas con una alteración en las proteínas de unión a éstas<sup>10</sup>, por lo que habría que considerar la utilización de betalactámicos de manera empírica. Aunque dado el escaso número de resistencias detectadas, hoy en día el tratamiento de elección siguen siendo las penicilinas. Se obtienen buenos resultados con un tratamiento antibiótico exclusivo, sin necesidad de recurrir a la cirugía, como ocurrió en nuestro caso.

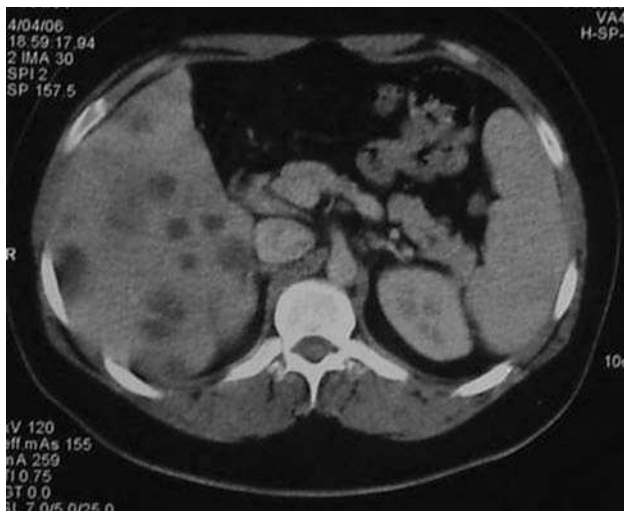


Fig. 1. Tomografía computarizada abdominal con múltiples lesiones hepáticas redondeadas, de distinto tamaño y algunas tabicadas.

ESTHER ARROYO MASA, MARIBEL ARROYO MASA,  
CAROLINA GARCÍA CARRASCO,  
MARÍA JOSÉ MARTÍNEZ GILES,  
JOSÉ MARÍA VÁZQUEZ LABRADOR  
Y DOLORES MAGRO LEDESMA  
Complejo Hospitalario Universitario Infanta Cristina.  
Badajoz. España.

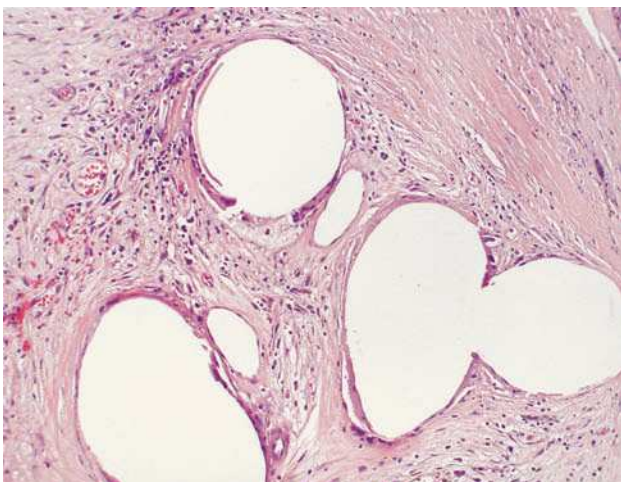
## BIBLIOGRAFÍA

1. Kaplan GG, Gregson DB, Laupland KB. Population-based study of the epidemiology of and the risk factors for pyogenic liver abscess. *Clin Gastroenterol Hepatol*. 2004;2:1032.
2. Kasper DL, Zaleznik DF. Intra-abdominal infections and abscesses. En: *Harrison's principles of internal medicine*. 16th ed. En: Kasper DL, Braunwald E, Fauci AS, Hauser SL, Longo DL, Jameson JL, editors. New York: McGraw-Hill; 2005. p. 749.
3. Brouqui P, Raoult D. Endocarditis due to rare and fastidious bacteria. *Clin Microbiol Rev*. 2001;14:177-207.
4. Kurt Azap O, Yapar G, Timurkaynak F, Arslan H, Sezer S, Özdemir N. *Gemella morbillorum* peritonitis in a patient being treated with continuous ambulatory peritoneal dialysis. *Nephrol Dial Transplant*. 2005;20:853-4.
5. Millán AB, Jiménez M, Herrerías JM. An infrequent presentation of *Gemella morbillorum* infection: liver abscess. *Gastroenterol Hepatol*. 2003;26:396-9.
6. Perea García J, Del Valle Hernández E, Medina Rodríguez J, Muñoz Jiménez F. Absceso hepático: una manifestación infrecuente de infección por *Gemella morbillorum*. *Med Clin (Bar)*. 2002;118:239.
7. Rivera MD, Vera V, Molina M, Ortega G. Absceso hepático causado por *Gemella morbillorum*. *An Med Interna (Madrid)*. 1999;16:160.
8. Woo PC, Lau SK, Fung AM, Chiu SK, et al. *Gemella* bacteraemia characterised by 16S ribosomal RNA gene sequencing. *J Clin Pathol*. 2003;56:690.
9. Vasoshtha S, Isenger HD, Sood SK. *Gemella morbillorum* as a cause of septic shock. *Clin Infect Dis*. 1996;22:1084-6.
10. Efstratiou A, Morrison D, Woodford N. Glycopeptide-resistant *Gemella haemolysans* from blood. *Lancet*. 1993;342:927-8.

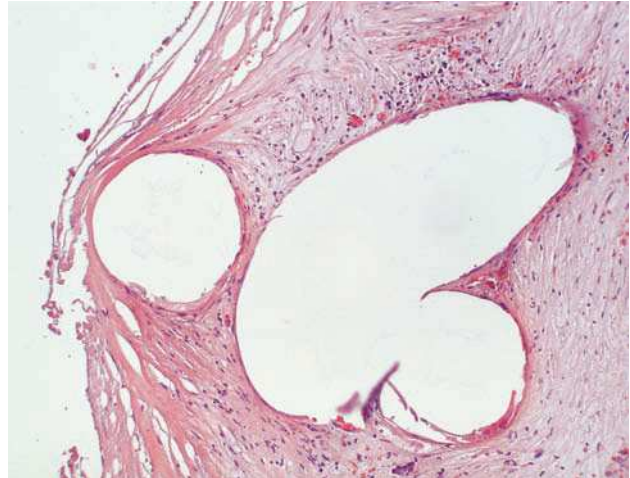

### APÉNDICE EPIPLOICO TORSIONADO. UN SIMULADOR DE RECIDIVA-METÁSTASIS NEOPLÁSICA

**Sr. Director:** Como todos sabemos, la medicina no es una ciencia exacta. Tampoco lo son las determinaciones de muchas de las pruebas diagnósticas que tenemos a nuestro alcance; éste es el caso de las pruebas de



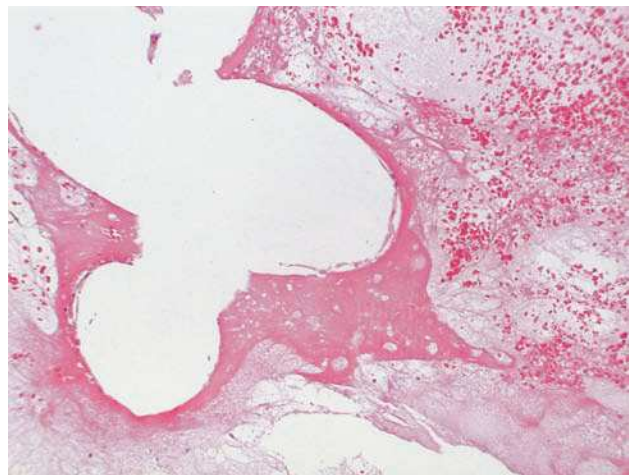
*Figs. 1. Apéndice epiploico torsionado. Vacuolas adiposas en torno a las que se observa tejido fibroinflamatorio. (HE, ×10).*



*Figs. 2. Apéndice epiploico torsionado. Detalle histológico. (HE, ×20).*

imagen que, si bien son un arma de primer orden en la detección de una enfermedad, carecen de la especificidad de un detallado estudio histológico; por ello, la unión de ambos desemboca en diagnósticos que, además de una gran sensibilidad, tendrán una especificidad cercana al 100%. En ocasiones, será únicamente el estudio histológico el que determine la verdadera naturaleza de las lesiones que, si bien clínicamente y según el estudio por imagen apuntan a malignidad, resultan en última instancia lesiones del todo benignas. Éstas, en ocasiones son simples anécdotas que, sin embargo, han originado gran preocupación en los profesionales que han intervenido en su estudio. Es el caso que traemos a colación.

Se trataba de una paciente a la que se le realizó una colectomía izquierda debido a una lesión estenosante, diagnosticada de adenocarcinoma en estadio B2 de Astler y Coller y, por tanto, sin evidencias de metástasis ganglionares. En el estudio postoperatorio de la cavidad abdominal se observó una lesión ovoide de densidad heterogénea en la cúpula vesical, en la parte externa respecto a su superficie. Dicha lesión, de 2 cm de dimensiones máximas, se informó clínicamente como metastásica, y se volvió a intervenir a la paciente para realizar su exéresis. Se remitió a nuestro servicio un fragmento cuneiforme de tejido calcificado, de apariencia fibroadiposa, pero con áreas hemorrágicas periféricas. Al corte se apreció una consistencia firme. El detallado estudio histológico demostró la presencia de grandes vacuolas grasas de contornos polilobulados, rodeadas de una intensa respuesta fibrosa estromal (figs. 1 y 2). En torno a las áreas de tejido graso se observaron ribetes de células gigantes multinucleadas, así como áreas focales no sólo calcificadas, sino con metaplasia ósea (sustancia osteoide) que justificaban la gran dureza de la lesión al corte (fig. 3). Asimismo, se apreciaban focos de hemorragia



*Figs. 3. Apéndice epiploico torsionado. Vacuolas grasas y metaplasia ósea. (HE, ×20).*



que completaban la correspondencia macro/microscópica. No se apreciaron signos histológicos de malignidad. Con tales hallazgos se emitió el diagnóstico de apéndice epiploico torsionado-infartado. Se trata, pues, de un diagnóstico de benignidad que puede convertirse potencialmente en una rica fuente de falsos positivos en los casos en que se forman bridas o reacciones fibrosas posquirúrgicas que determinan la compresión y el estrangulamiento del cuello de los apéndices epiploicos, lo que conduce a su necrosis. Las respuestas secundarias de calcificación y osificación, si bien inespecíficas, pueden añadir un factor de incertidumbre a la situación. Con esta comunicación queremos llamar la atención sobre una situación que, aunque anecdótica, crea una gran aprensión en los clínicos y los pacientes; desgraciadamente, conlleva un segundo tiempo quirúrgico, pues sólo la histología puede determinar la verdadera naturaleza de dicha lesión.

FRANCISCO JAVIER TORRES GÓMEZ,  
FERNANDO MARTÍNEZ DE SALAZAR BASCUÑANA  
Y RAFAEL GARCÍA LIGERO OCHOA  
Servicio de Anatomía Patológica. Hospital Punta de Europa de Algeciras.  
Cádiz. España.



### PANCITOPENIA EXCEPCIONAL SECUNDARIA AL TRATAMIENTO CON INTERFERÓN PEGILADO Y RIBAVIRINA

**Sr. Director:** El tratamiento de la hepatitis C con interferón pegilado y ribavirina está asociado con numerosos efectos secundarios. Entre ellos, se han descrito manifestaciones neuropsiquiátricas, como la depresión, manifestaciones pseudogripales y alteraciones hematológicas. Dentro de éstas, las más frecuentes son la anemia y la leucopenia, más rara es la trombocitopenia<sup>1</sup> y excepcional la pancitopenia. Presentamos aquí un caso de pancitopenia extrema secundaria al tratamiento con interferón pegilado y ribavirina. Se hizo una búsqueda en Medline y Embase con los descriptores *pancytopenia*, *interferon* y *ribavirin*, pero no se halló ningún caso descrito de pancitopenia tan profunda secundaria al tratamiento con interferón pegilado y ribavirina.

Paciente de 36 años de edad, con hepatopatía crónica por el virus de la hepatitis C (VHC), de 13 años de evolución, sin tratamiento previo. Antecedentes: fumador de 10 paquetes al año, bebedor habitual, ex adicto a drogas por vía parenteral (ADVP) desde hacía 15 años y sin alergias medicamentosas conocidas. El paciente consultó por una transaminasemia, persistentemente elevada, conocida en los últimos 12 meses. Clínicamente, estaba asintomático y con buen estado general. Presentaba los siguientes parámetros analíticos: leucocitos 6.700/ $\mu$ l (48,6% neutrófilos, 39,3% linfocitos, 9,5% monocitos, 2,5% eosinófilos, 0,5% basófilos), plaquetas 204.000/ $\mu$ l, AST 50 U/l, ALT 78 U/l, GGT 70 U/l, FA 103 U/l, LDH 431 mg/dl, ferritina 249 mg/dl, transferrina 233 mg/dl, saturación de transferrina 44,3%; anti-VHC positivo, genotipo VHC-1a, ARN-VHC 10.700.000 copias/ml, y serología para el virus de la inmunodeficiencia humana negativa. En la ecografía abdominal no hubo hallazgos patológicos. Se propuso la realización de una biopsia hepática, a la cual el paciente se negó, pero insistió en recibir tratamiento. Éste se inició con interferón pegilado alfa-2a (Pegasys<sup>®</sup>), en dosis de 180  $\mu$ g semanales, y ribavirina (Copegus<sup>®</sup>), en dosis de 1.200 mg/día. El tratamiento fue bien tolerado y se practicaron controles analíticos periódicos, hasta que a las 8 semanas presentó: leucocitos 2.100/ $\mu$ l (neutrófilos 63%, linfocitos 29,3%, monocitos 7,2%, eosinófilos 0,5%, basófilos 0%), hemoglobina 11,8 g/dl y plaquetas 78.000/ $\mu$ l. Se añadió al tratamiento anterior el factor estimulador de colonias (Filgastrim, Neupogen<sup>®</sup>), en dosis de 300  $\mu$ g/bisemanal subcutáneo. Pese a ello, a las 12 semanas presentaba: leucocitos 1.100/ $\mu$ l (33,3% linfocitos 63,8% monocitos 2,9% eosinófilos 0%) hemoglobina 8,9 g/dl y plaquetas 25.000/ $\mu$ l. Se suspendió entonces el tratamiento con interferón y ribavirina y se inició darbepoetina alfa (Aranesp<sup>®</sup>), en dosis de 80  $\mu$ g/semanales subcutáneo, y hierro oral (Ferplex<sup>®</sup>) 80 mg/día. El deterioro continuó, y a las 2 semanas de haber suspendido el interferón presentaba la siguiente analítica: leucocitos 1.000/ $\mu$ l (neutrófilos 13,3%, linfocitos 84,7%, monocitos 0%, eosinófilos 2%, basófilos 0%), hemoglobina 7,2

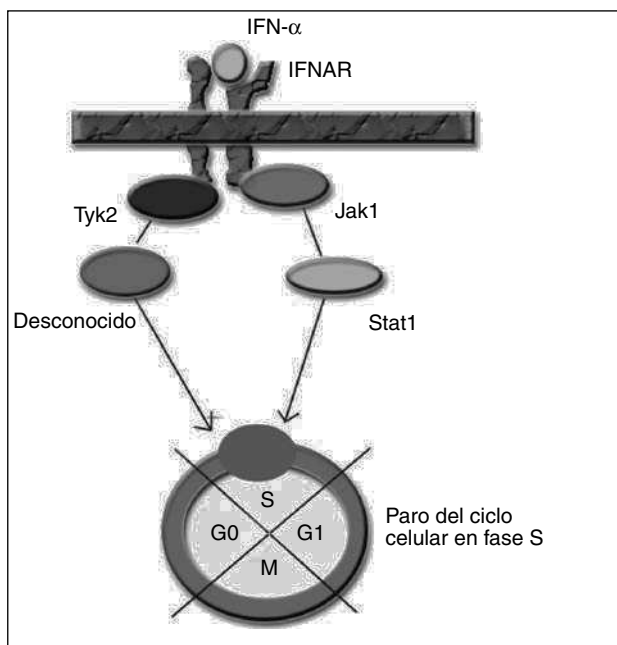


Fig. 1. IFNAR: receptor de membrana del interferón. IFN: interferón.

g/dl y plaquetas 3.000/ $\mu$ l. Se realizó una punción medular, que mostró una celularidad global normal y un retraso ligero en la maduración nuclear de la serie eritroide. Se determinaron las crioaglutininas y los anticuerpos anti-ADN y ANA, que resultaron normales. Se administró tratamiento con 50 mg/24 h de prednisona (Dacortín<sup>®</sup>) en pauta descendente, recuperándose las cifras de hemoglobina, leucocitos y plaquetas. En el último control analítico, tras 3 meses de tratamiento con prednisona, el paciente presentaba: leucocitos 6.500 (neutrófilos 59%, linfocitos 31,5%, monocitos 8,2%, eosinófilos 1,1%, basófilos 0,2%), hemoglobina 14,3 g/dl y plaquetas 166.000 U/l. De acuerdo con el paciente, se decidió no retomar el tratamiento.

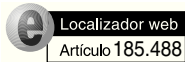Para los estudios de causalidad sobre los efectos adversos de ciertos medicamentos se emplean diferentes algoritmos. Uno de los más utilizados es el de Naranjo et al<sup>2</sup>, que consiste en una escala de probabilidad de 0 a 9, en función de si se cumplen una serie de supuestos. Al aplicarlos, obtenemos una puntuación de 6; por tanto, el grado de causalidad para el interferón como precipitante del cuadro quedaría en probable. Para la ribavirina sería únicamente de 2, con lo que se consideraría posible, aunque evidentemente menos probable que el interferón. El mecanismo por el cual se produce la supresión de la proliferación medular por el interferón no está bien establecido. El interferón actúa a nivel celular, uniéndose al receptor de membrana del interferón (IFNAR), que posteriormente activa diferentes proteínas intracelulares en la cascada de transducción de la señal hasta el núcleo<sup>3</sup>. En el caso del efecto supresor del interferón sobre la médula ósea, se ha sugerido la activación por fosforilización de las proteínas Janus quinasa 1 (Jak1) y tirosincinasa (Tyk2), por parte de IFNAR, que a su vez activarían la proteína Stat1 y un transductor desconocido, transmitiendo la señal al núcleo y consiguiendo un paro del ciclo celular en la fase S<sup>4</sup> (fig. 1). Éste es un caso excepcional por la gravedad del cuadro, que es necesario conocer dada la cada vez mayor frecuencia de pacientes tratados a causa de una infección por el VHC. Es necesario realizar un estrecho seguimiento de los valores hematológicos de estos pacientes.

PHILIP ERIK WIKMAN JORGENSEN,  
FRANCISCO MARIANO JOVER DÍAZ  
Y JOSÉ MARÍA CUADRADO PASTOR  
Unidad de Enfermedades Infecciosas. Servicio de Medicina Interna.  
Hospital Universitario San Juan de Alicante. Alicante. España.

### BIBLIOGRAFÍA

- Fried M, Shiffman M, Reddy R, Smith C, Marinos G, Gonçalves J, et al. Peginterferon alfa 2a plus ribavirin for chronic hepatitis C virus infection. N Engl J Med. 2002;347:975-82.

2. Naranjo C, Busto U, Sellers E. A Method for estimating the probability of adverse drug reactions. *Clin Pharmacol Ther.* 1981;30:239-45.
3. Takaoka A, Yanai H. Interferon signalling network in innate defence. *Cell Microbiol.* 2006;8:907-22.
4. Kato K, Kamezaki K, Shimoda K, Numata A, Haro T, Aoki K, et al. Intracellular signal transduction of interferon on the suppression of haematopoietic progenitor cell growth. *Br J Haematol.* 2003;123:528-35.



## IDEAS, INVESTIGACIÓN Y ÉTICA DE LAS REVISTAS CIENTÍFICAS

**Sr. Director:** Recientemente, se ha publicado en la revista *Nature* el trabajo de Baur et al<sup>1</sup>, titulado «Resveratrol improves health and survival of mice on a high-calorie diet» (recibido por la revista el 10 de agosto de 2006). Este trabajo ha tenido un gran impacto en los medios de comunicación debido a que se demuestra que el resveratrol alarga la vida en ratones sometidos a una dieta hipercalórica. Los autores de este trabajo sugieren el posible efecto beneficioso del resveratrol en la esteatosis hepática.

Al respecto nos parece oportuno manifestar las siguientes consideraciones. En el año 2002 nuestro grupo presentó como comunicación oral en el Congreso Nacional de Hepatología, celebrado en Madrid, y recogido como resumen en esta revista<sup>2</sup>, titulado «Efecto del resveratrol sobre la mortalidad y las lesiones hepáticas producidas por el alcohol en ratones». En este trabajo se observaba que el resveratrol disminuía de forma significativa la mortalidad en un modelo de intoxicación alcohólica en ratones. Este trabajo ha sido enviado desde el año 2001 a diferentes revistas internacionales, entre ellas *Nature* el 19 de octubre de 2003. En ese momento el editor de dicha revista lo desestimó por falta de interés científico, no considerando la valoración por parte de revisores externos. El 2 de agosto de 2004 tras publicar *Nature* otro trabajo<sup>3</sup>, en el que se observaba que el resveratrol in vitro alargaba la supervivencia de las células, enviamos el trabajo a *Nature Medicine* a la sección de cartas, y el editor lo volvió a rechazar. El 2 de agosto de 2006 se envía de nuevo a *Nature Medicine* y de nuevo se rechazó.

El trabajo ha sido publicado parcialmente en una revista electrónica de la Universidad del País Vasco, con registro y depósito legal de junio de 2006<sup>4</sup>, la cual está indexada en la base de datos *Médica Scirus*. El trabajo completo se envió a *BMC Gastroenterol* el 10 agosto de 2006, ha sido valorado por el editor y los revisores externos, se ha contestado a las críticas formuladas en dos ocasiones por los revisores y, finalmente,

fue aceptado el 14 de noviembre de 2006<sup>5</sup>. En estos momentos, a diferencia del estudio referido anteriormente, contamos con financiación económica para desarrollar el trabajo titulado «Efecto del resveratrol sobre las lesiones hepáticas producidas por la nutrición parenteral total en un modelo murino», sobre el cual especulaban los autores de *Nature*<sup>1</sup>. Este proyecto de investigación está apoyado con una beca FIS del Ministerio de Sanidad, y otra del Departamento de Sanidad del Gobierno Vasco, concedida en el año 2005.

En relación con estos hechos, nos gustaría resaltar la importancia ética de los editores y comités editoriales de las revistas científicas. En este caso, se dejan entrever criterios de selección subjetivos y con intereses no estrictamente científicos. Por otro lado, nos gustaría reivindicar los derechos de autor de los trabajos (ideas, líneas de investigación y estudios realizados) rechazados en las revistas científicas, con el objetivo de evitar las prácticas deshonestas o ilegales. Creemos que los grupos de investigación pequeños y aislados que con muy poca ayuda económica son capaces de desarrollar ideas originales, de primera línea, tienen un mérito enorme. Sus dificultades no acaban en el desarrollo y la obtención de resultados, sino también en la aceptación por parte de las revistas científicas que arrancan en clara desventaja frente a grandes grupos de investigación o de influencia. Estos últimos grupos, que cuentan con importantes medios económicos y humanos, son los que se pueden aprovechar de ideas, comunicaciones a congresos, e incluso de trabajos rechazados en revistas científicas de alto nivel en su propio beneficio.

LUIS BUJANDA<sup>a</sup>  
Y MARÍA GARCÍA-BARCINA<sup>b</sup>

<sup>a</sup>Servicio de Aparato Digestivo. Hospital Donostia. San Sebastián. Guipúzcoa. España.

<sup>b</sup>Unidad de Genética. Hospital de Basurto. Bilbao. Guipúzcoa. España.

## BIBLIOGRAFÍA

1. Baur JA, Pearson KJ, Price NL, Jamieson HA, Lerin C, Kalra A, et al. Resveratrol improves health and survival of mice on a high-calorie diet. *Nature.* 2006;444:337-42.
2. Bujanda L, García Barcina M, Gutiérrez de Juan V, Vidaurazaga J, Arenas JI. Efecto del resveratrol sobre la mortalidad y las lesiones hepáticas producidas por el alcohol en ratones. *Gastroenterol Hepatol.* 2002;25 Suppl 1:71A.
3. Word JG, Regina B, Lavu S, Howitz K, Helfand SL, Tatar M, Sinclair D. Sirtuin activators mimic caloric restriction and delay ageing in matozoans. *Nature.* 2004;431:107.
4. Bujanda L, García-Barcina M, Gutiérrez de Juan V, Vidaurazaga J, Fernández de Luco M, Arenas JI, et al. Effect of resveratrol on alcohol induced mortality in mice. *Kirurgia.* 2006;4. Disponible en: [www.sc.ehu.es/scrwwwwsr/kirurgia/20064/kirurgia20064.htm](http://www.sc.ehu.es/scrwwwwsr/kirurgia/20064/kirurgia20064.htm)
5. Bujanda L, García-Barcina M, Gutiérrez de Juan V, et al. Effect of resveratrol on alcohol induced mortality and liver lesions in mice. *BMC Gastroenterol.* 2006;6:35.