

Megacolon tóxico y perforación yeyunal por citomegalovirus

Rosa María Jiménez Rodríguez^a, Antonio Manuel Puppo Moreno^b, Javier Salgado Algarrada^b, Javier Muñoz González^b, Juan Martín Cartes^a y Juan Antonio Márquez Vacaro^b

^aServicio de Cirugía General. Hospital Universitario Virgen del Rocío. Sevilla. España.

^bServicio de UCI. Hospital Universitario Virgen del Rocío. Sevilla. España.

Resumen

La infección por citomegalovirus (CMV) es una entidad de relativa frecuencia en los pacientes inmunodeficientes y en la mitad de los casos puede afectar al tracto gastrointestinal y dar lugar a una colitis por CMV; sin embargo, no es frecuente que el proceso se complique con una perforación yeyunal. Presentamos el caso de un paciente inmunodeficiente afectado de colitis por CMV y diagnosticado tras perforación intestinal. Tras cirugía y tratamiento con antivirales, el paciente evolucionó satisfactoriamente.

Palabras clave: Infección por citomegalovirus. Perforación intestinal. Colitis.

TOXIC MEGACOLON AND JEJUNAL PERFORATION DUE TO CYTOMEGALOVIRUS

Cytomegalovirus (CMV) infection is a frequent disease in immunocompromised patients and can affect the gastrointestinal tract in 50% of patients, giving rise to colitis due to CMV. However, a perforated jejunum is not frequent. We present the case of an immunocompromised patient who was diagnosed with colitis due to CMV infection after bowel perforation. Outcome was favorable after surgery and antiviral treatment.

Key words: Cytomegalovirus infection. Intestinal perforation. Colitis.

Introducción

En la infección diseminada por citomegalovirus (CMV) es habitual la afección gastrointestinal, que puede derivar de forma excepcional en una peritonitis aguda secundaria a perforación intestinal. Presentamos el caso de un varón de mediana edad diagnosticado de colitis ulcerosa que desarrolló un cuadro de abdomen agudo por perforación de colon en el contexto de un megacolon tóxico. Por la anatomía patológica se constató la perforación múltiple por CMV. El paciente presentó además un segundo episodio de perforación de víscera hueca en el postoperatorio, esta vez a nivel yeyunal. Tras la intervención, el paciente fue tratado con ganciclovir y evolucionó de forma satisfactoria, por lo que se le dio el alta hospitalaria.

Correspondencia: Dra. R.M. Jiménez Rodríguez.
Castillo de Cortegana, 2, Núcleo 5, 2.º A. 41013 Sevilla. España.
Correo electrónico: ros_j_r@hotmail.com

Manuscrito recibido el 15-5-2006 y aceptado el 28-6-2006.

Caso clínico

Varón de 58 años de edad que acude a urgencias por dolor abdominal de aparición súbita.

Entre sus antecedentes personales destacan hipertensión, diabetes mellitus tipo 2, cardiopatía isquémica y colitis ulcerosa, diagnosticada en un ingreso 2 meses antes de su consulta por urgencias, que se sospecha en una colonoscopia solicitada tras clínica de diarreas de 1 mes de evolución, en la que se apreciaban lesiones de aspecto similar a una colitis ulcerosa con biopsias diagnósticas de colitis inespecífica. Por este motivo el paciente se trata con mesalazina y corticoides. La prueba de VIH solicitada tras el diagnóstico de una esofagitis candidiásica durante su ingreso previo resultó positiva.

Doce días después de que el paciente fuera dado de alta, acudió a urgencias por un cuadro de abdomen agudo, por el que se decidió intervención quirúrgica urgente.

Se llevó a cabo una laparotomía media supraumbilical con anestesia general. El hallazgo quirúrgico es un megacolon tóxico con perforación de colon y peritonitis fecaloidea.

Se decidió hacer una colectomía subtotal y una ileostomía de Brooke. Los primeros días de su postoperatorio transcurrieron en la UCI, donde por su buena evolución se decidió el traslado a la planta de enfermedades infecciosas. El resultado anatomopatológico de la pieza fue colitis infecciosa con positividad para CMV en células endoteliales (figs. 1 y 2); desde este momento el paciente comienza con tratamiento con ganciclovir.

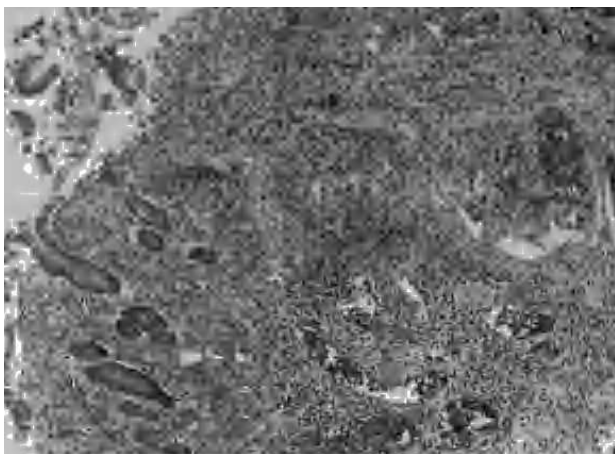


Fig. 1. Destrucción de mucosa y submucosa infiltrada extensamente por células inflamatorias.

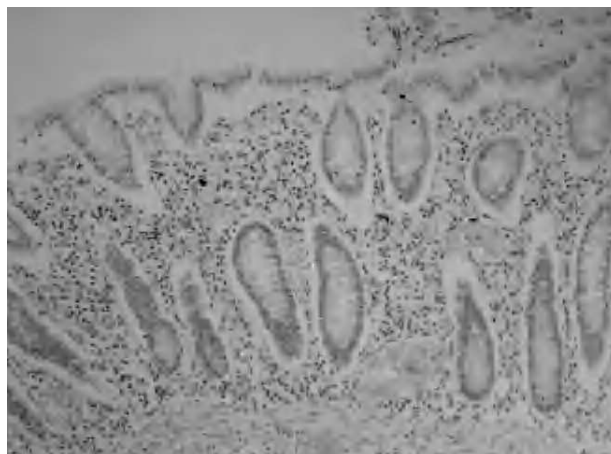

Fig. 2. Estudio inmunohistoquímico para demostración de citomegalovirus: positividad en células endoteliales.

Sin embargo, a las 72 h de su ingreso en planta el paciente sufrió un empeoramiento de su estado general y regresó a la UCI con el diagnóstico de shock séptico. Se solicitó una tomografía computarizada abdominal, en la que apareció neumoperitoneo importante con líquido libre y dilatación de asas intestinales.

Ante el resultado de esta prueba de imagen, se intervino de forma urgente. En la cirugía apareció perforación yeyunal; se practicó sutura simple y abundante lavado y limpieza de la cavidad. Se tomó biopsia de la zona perforada: en la muestra también hay inclusiones virales que corresponden a CMV. Tras 17 días de estancia en UCI, donde precisó drenaje de neumotórax y punción percutánea de colección pelviana, y 5 días de estancia en planta, el paciente es dado de alta hospitalaria.

Discusión

En la infección diseminada por CMV es frecuente la afección gastrointestinal; habitualmente son procesos paucisintomáticos, pero en la población inmunodeficiente la clínica es más florida¹. La afección gastrointestinal es la segunda localización más frecuente tras la retinitis; es raro su hallazgo en pacientes inmunocompetentes. Klauber et al² aportan un estudio donde muestran 13 casos de colitis por CMV en pacientes inmunocompetentes; en 8 de ellos se demuestra anticuerpos del VIH.

En la mitad de los casos de afección gastrointestinal aparece afección colónica (47%). Las siguientes localizaciones por orden de frecuencia son: estómago, esófago, duodeno y resto del intestino delgado³.

En el análisis anatomopatológico de la pieza se encuentran células inflamatorias de diferentes tipos por toda la lámina propia de colon y recto⁴; por este motivo esta y otras colitis infecciosas pueden remedar la enfermedad inflamatoria intestinal⁵; sin embargo, difiere de ella en cuanto a la ausencia de signos de cronicidad como la distorsión y la atrofia criptica, plasmocitosis basal, linfocitosis y metaplasia de células de Paneth⁶.

La clínica en esta infección es muy inespecífica; suele encontrarse diarrea en la práctica totalidad de los pacientes junto con fiebre, dolor abdominal o síndrome constitucional.

La perforación intestinal por la colitis por citomegalovirus es una rara complicación de este tipo de infección⁷. El estudio de Meza et al⁸ presenta una revisión de 10 casos de perforación intestinal relacionada con una colitis

por CMV; la mayoría de los casos se presentaron como abdomen agudo. El pronóstico de esta serie fue malo, ya que sólo describen a un superviviente que, al igual que en nuestro paciente, fue tratado con ganciclovir.

El diagnóstico de la colitis por CMV debe sospecharse ante un cuadro de diarrea con fiebre, dolor abdominal y alteración del estado general en pacientes inmunodeprimidos en los que resulta negativo el estudio de *Clostridium difficile* y otros patógenos en heces. Se recomienda en estos casos una endoscopia con toma de biopsia y una serología del CMV.

La colitis por CMV debe tener un diagnóstico precoz y debe diferenciarse de otras colitis de comienzo subagudo con el fin de comenzar de forma rápida el tratamiento antiviral adecuado, con lo que disminuyen las posibilidades de progresión o la gravedad del proceso y sus complicaciones⁹, como en nuestro caso fue la perforación intestinal que durante su evolución sufrió el paciente.

Bibliografía

1. Patra S, Samal SC, Chacko A, Mathan VI, Mathan MM. Cytomegalovirus infection of the human gastrointestinal tract. *Gastroenterol Hepatol.* 1999;10:973-6.
2. Klauber E, Briski LE, Khatib R. Cytomegalovirus colitis in the immunocompetent host; an overview. *Scand J Infect Dis.* 1998;30:559-64.
3. Ferré C, Mascaró J, Benasco C, Ramos E, Pérez JL, Podzamcer D. Acute abdomen due to cytomegalovirus in AIDS patients. A propos 2 cases. *Med Clin (Barc).* 1994;103:219-21.
4. Tsang P, Rotterdam H. Biopsy diagnosis of colitis. *Am J Surg Pathol.* 1999;23:423-30.
5. Orenstein JM, Dieterich DT. The histopathology of 103 consecutive colonoscopy biopsies from 82 symptomatic patients with acquired immunodeficiency syndrome. *Arch Pathol Lab Med.* 2001;125:1042-6.
6. Cheung TW, Teich SA. Cytomegalovirus infection in patients with HIV infection. *Mount Sinai School of Medicine.* 1999;66:113-24.
7. Marchens A, Bloechle C, Achilles EG. Toxic megacolon caused by cytomegalovirus colitis in a multiply injured patient. *J Trauma Inj Crit Care.* 1996;40:644-6.
8. Meza AD, Bin-Saagher S, Zuckerman MJ. Ileal perforation due to cytomegalovirus infection. *J Nat Med Assoc.* 1994;88:148-8.
9. Tsai HC, Lee SS, Wann SR, Chen YS, Chen ER, Yen CM, et al. Colon perforation with peritonitis in an acquired immunodeficiency syndrome patient due to cytomegalovirus and amoebic colitis. *J Formos Med Assoc.* 2005;104:839-42.