

Sarcomas retroperitoneales. Aportación de cinco nuevos casos y revisión de la situación actual

Luis M. Marín-Gómez^a, Vicente Vega-Ruiz^a, Miguel A. García-Ureña^b, Alfonso Navarro-Piñero^a, Antonio Calvo-Durán^a, Antonio Díaz-Godoy^a y María Coral de la Vega Olías^a

^aServicio de Cirugía General y del Aparato Digestivo. Hospital Universitario de Puerto Real. Puerto Real (Cádiz). España.

^bServicio de Cirugía General y del Aparato Digestivo. Hospital Universitario Puerta del Mar (Cádiz). España.

Resumen

Introducción. Los sarcomas constituyen un grupo muy heterogéneo de tumores infrecuentes que se originan a partir de las células mesenquimales localizadas en el tejido conectivo. De éstos, el 15% es de localización retroperitoneal. Son tumores localmente agresivos cuyo único tratamiento curativo es la resección quirúrgica en bloque con márgenes libres. La principal causa de muerte es la recidiva locoregional. La supervivencia a los 5 años es de un 3-58%, y la evolución varía según el subtipo histológico y el grado de diferenciación del sarcoma.

Pacientes y método. Desde 2001 hasta 2006, hemos operado 5 sarcomas retroperitoneales. La media de edad fue de 59 (46-76) años, con una proporción varones:mujeres de 3:2. El dolor y la masa abdominal fueron los signos iniciales más frecuentes. En 2 casos el diagnóstico se realizó incidentalmente en el acto quirúrgico.

Resultados. Los 5 casos fueron reseçados, si bien fue incompleta en 2. Resecamos 2 liposarcomas, 1 leiomyosarcoma, 1 condrosarcoma y 1 sarcoma fusocelular de origen renal; 4 pacientes refirieron recidiva local y precisaron entre 1 y 2 nuevas resecciones con intención curativa (en esa ocasión realizamos un abordaje retroperitoneal en 2 casos). Registramos una muerte.

Conclusiones. Los sarcomas retroperitoneales constituyen un grupo muy heterogéneo de tumores que tienen como único dato común la localización. Creemos que deberían llevarse a cabo estudios prospectivos aleatorizados y multicéntricos para aplicar criterios terapéuticos distintos según el subtipo de sarcoma retroperitoneal.

Palabras clave: Sarcomas retroperitoneales. Cirugía. Resección en bloque.

RETROPERITONEAL SARCOMAS. REPORT OF FIVE NEW CASES AND REVIEW OF THE CURRENT SITUATION

Introduction: Soft-tissue sarcomas represent a heterogeneous group of rare tumors arising from the mesenchymal cells of the connective tissue. Approximately 15% of these tumors arise in the retroperitoneum. These neoplasms are locally aggressive and the only curative treatment is surgical resection "en-bloc". The main cause of mortality is locoregional recurrence. Five-year survival is 3-58%, depending on the histologic subtype and grade.

Patients and method. Over a 5-year period (2001 to 2006), we performed surgery in five patients with retroperitoneal sarcomas. The mean age was 59 years (range, 46-76) with a male-to-female ratio of 3:2. The most frequent signs were abdominal pain and the appearance of a mass. In 2 patients, an incidental diagnosis was made during the surgical intervention.

Results. Surgical resection was performed in 5 patients but was incomplete in two patients. We removed 2 liposarcomas, 1 leiomyosarcoma, 1 chondrosarcoma and 1 fusocellular sarcoma arising in the kidney. Locoregional recurrence occurred in four patients, requiring between 1 and 2 new relaparotomies (using the retroperitoneal approach in 2 patients). There was one death.

Conclusions. Retroperitoneal sarcomas are a heterogeneous group of tumors, in which the only common factor is the anatomical location. New randomized, prospective, multicenter trials are required to apply different therapeutic options according to the subtype of retroperitoneal sarcoma.

Key words: Soft-tissue sarcomas. Surgery. En-bloc resection.

Correspondencia: Dr. L.M. Marín Gómez.
Serafín Álvarez Campana, s/n. Bloque 5, 2.º A. 11500 El Puerto de Santa María (Cádiz). España.
Correo electrónico: marinlm@hotmail.com

Manuscrito recibido el 11-4-2007 y aceptado el 14-5-2007.

Introducción

Los sarcomas constituyen un grupo muy heterogéneo de tumores infrecuentes que se originan a partir de las células mesenquimales localizadas en el tejido conectivo. De éstos, el 15% es de localización retroperitoneal. Por

orden de frecuencia, se clasifican en liposarcomas (41%), leiomiomas (28%), fibrohistiocitomas malignos (7%), fibrosarcomas (6%) y tumores malignos de la vaina de los nervios periféricos (3%)¹⁻³.

Como factores de riesgo se han identificado determinadas alteraciones genéticas hereditarias específicas. Es el caso de los oncogenes (*MDM2*, *N-myc*, *c-erbB2* y miembros de la familia *ras*), translocaciones cromosómicas y la inactivación de determinados antioncogenes. También se han relacionado factores ambientales, como la dosis total de radioterapia o la exposición laboral a determinados químicos⁴.

Son tumores localmente agresivos que tienden a diseminarse por vía hemática⁵, en los que la recidiva local es el factor pronóstico más destacado de la enfermedad, ya que supone la principal causa de muerte. La recidiva a largo plazo se da, aproximadamente, en el 70% de los casos. La supervivencia a los 5 años es de un 3-58% y la evolución varía según el subtipo histológico y el grado de diferenciación del sarcoma^{6,7}.

El único tratamiento potencialmente curativo es la cirugía mediante la extirpación en bloque del tumor con márgenes libres confirmados microscópicamente (resección R0). La adyuvancia se emplea para neutralizar la enfermedad microscópica residual, si bien hoy día sólo está aceptado el uso de la radioterapia en detrimento de la quimioterapia⁸⁻¹¹. Se recomienda evaluar y tratar esta afección en centros que ofrezcan una atención multidisciplinaria y un equipo quirúrgico experimentado¹¹.

Presentamos 5 casos clínicos intervenidos en el Hospital Universitario de Puerto Real, en los que siempre se intentó la resección radical del sarcoma retroperitoneal (SRP).

Casos clínicos (tabla 1)

Caso 1

Varón de 46 años al que 3 años antes le resecaron un condromixoma mixoide del peroné izquierdo. El seguimiento por traumatología no mostró recidiva local. No recibió tratamiento adyuvante. Acude por sensación de masa abdominal y plenitud gástrica precoz durante los últimos 6 meses. A la exploración abdominal se palpa una masa mesogástrica, móvil e indolora. Las pruebas de imagen mostraron una gran masa dependiente de la raíz del mesenterio y otra en la pelvis. Las

analíticas y los marcadores tumorales fueron normales. Se resecó la tumoración dependiente del mesenterio así como de 30 cm de yeyuno (fig. 1), hemivejiga derecha, el extremo distal del uréter derecho y el tercio medio rectal para extirpar la masa mesorrectal. La reconstrucción consistió en anastomosis intestinal terminoterminal (T-T), reservorio colónico en J con anastomosis coloanal protegida con una ileostomía lateral en FID y cierre primario del remanente vesical, con reimplantación del uréter derecho tutelado con un catéter en doble J. Además, al revisar la cavidad se evidenciaron otros 3 nódulos (ligamento gastrohepático y 2 en mesocolon transversal) que se resecaron. El diagnóstico fue condrosarcoma mixoide extraesquelético. Recibe quimioterapia adyuvante con ifosfamida y dacarbazina.

Caso 2

Varón de 76 años, con cardiopatía isquémica de tipo anginoso, fibrilación auricular y bronquitis crónica, anticoagulado con dicumarínicos. Se diagnosticó de hernia inguinoescrotal izquierda y se programó para hernioplastia electiva. Durante la intervención se evidenció un liposarcoma del cordón inguinal. Practicamos la resección completa del cordón inguinal afecto, así como una orquiectomía izquierda. Tras estudio de extensión postoperatorio, completamos la exéresis mediante un abordaje retroperitoneal desde la fosa ilíaca izquierda empleando anestesia raquídea. No recibió tratamiento adyuvante. El seguimiento postoperatorio mostró, en la resonancia magnética (RM) al año, la existencia de 3 nódulos asintomáticos que ocupaban todo el retroperitoneo izquierdo (fig. 2). Se llevó a cabo una lumbotomía izquierda para resección radical.

Caso 3

Varón de 51 años, sin antecedentes de interés, que presenta hematuria macroscópica asociada a síndrome constitucional. La tomografía computarizada (TC) mostró una gran masa que dependía del riñón izquierdo, razón por la cual se le practicó una nefrectomía izquierda ampliada a la cola del páncreas a través de una lumbotomía. La pieza de anatomía fue informada como sarcoma fusocelular de origen renal. El undécimo día postoperatorio presentó un absceso retroperitoneal con cifras de amilasa > 100.000 U/ml, que drenó espontáneamente por la herida quirúrgica, razón por la que se consulta al servicio de cirugía. Instauramos tratamiento conservador, pero a los 16 días presentó un episodio de hipotensión asociado a una hemoglobina de 7,6 mg%. La TC urgente mostró numerosas imágenes intraabdominales, que inicialmente se consideró abscesos. La laparotomía exploradora de urgencias mostró una sarcomatosis intraabdominal. Practicamos una colectomía subtotal con anastomosis ileorrectal de necesidad e ileostomía lateral de protección y resección segmentaria de 40 cm de yeyuno, con anastomosis terminoterminal debido a que la raíz del mesenterio, el mesocolon transversal, el colon ascendente y el descendente estaban infiltrados por masas de aspecto sarcomatoso. Al final de la intervención quirúrgica la situación hemodinámica del paciente empeoró osten-

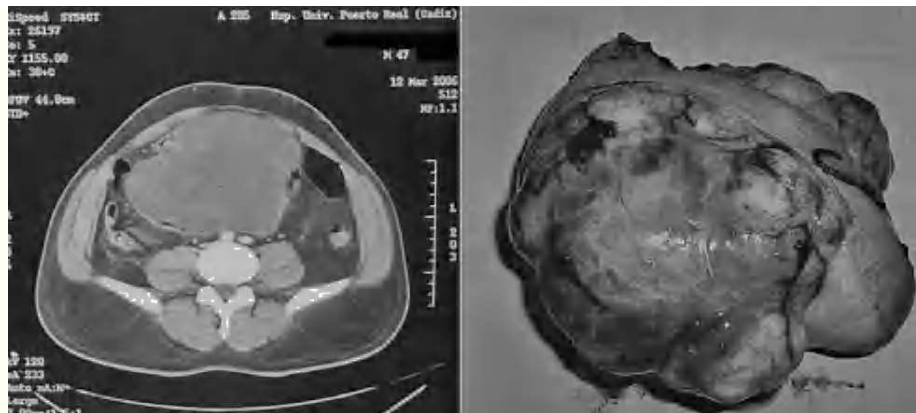


Fig. 1. Caso 1. La TC muestra una masa sólida de 17 cm de diámetro transversal, dependiente de la raíz del mesenterio. A la derecha puede observarse la pieza quirúrgica correspondiente (nótese que el mesenterio del asa que se ve está constituido por el propio sarcoma).

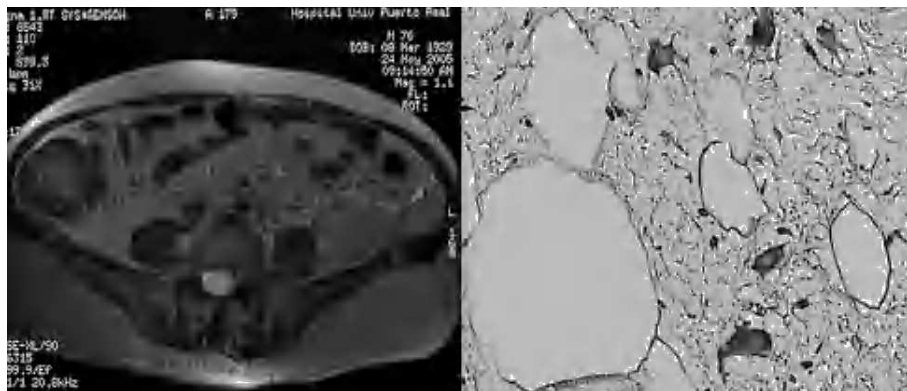


Fig. 2. Caso 2. En la imagen de RM podemos observar, ventral a la pala iliaca izquierda, una lesión nodular de 4 cm. Histología de la pieza (HE, 40) en LA que se evidencia un estroma ligeramente esclerosado, eosinófilo, con algunos lipoblastos de núcleos aislados bizarros, estrellados y picnóticos.

siblemente. Falleció por fallo multiorgánico a las 13 h de haber sido operado.

Caso 4

Mujer de 61 años, sin antecedentes de interés salvo hipertensión arterial, que presentó una masa dolorosa en el hemiabdomen derecho. La TC demostró una tumoración de 8 cm de diámetro adyacente al colon ascendente. Se practicó una resección en bloque del tumor y el colon derecho. La anatomía patológica fue de liposarcoma bien diferenciado-variante esclerosante. El postoperatorio cursó sin incidencias. No recibió quimioterapia ni radioterapia adyuvante. A los 3 años de seguimiento, una nueva TC objetivó una recidiva de 5 cm de diámetro en el flanco derecho. Se extirpó en bloque con un segmento de 15 cm de intestino delgado, con anastomosis terminoterminal. Tampoco recibió tratamiento adyuvante.

Caso 5

Mujer de 59 años que refería historia de dolor pelviano difuso de varios meses de evolución, asociado a masa pelviana a la palpación. La ecografía-TC demostró una dilatación del sistema excretor renal izquierdo y gran masa heterogénea de 16 cm de diámetro que ocupaba la pelvis y la fosa ilíaca izquierda. La laparotomía presentó una tumoración adherida a la raíz del mesenterio, el colon descendente, la vejiga urinaria, el epiplón y el cuerpo uterino. La extirpación en bloque incluyó la tumoración, la mitad izquierda del epiplón, el útero, los dos anejos y el sigma. Se practicó una intervención de Hartmann combinada con una hysterectomía con doble anexectomía. El diagnóstico anatomopatológico fue leiomiomasarcoma uterino mixoide. Los márgenes estaban infiltrados por el borde del sigma, razón por la cual se trató con radioterapia durante 3 meses y quimioterapia (doxorubicina e ifosfamida durante

21 días). A los 9 meses requirió una laparotomía urgente por obstrucción intestinal secundaria a enteritis actínica, que obligó a realizar una estricturoplastia yeyunal. A los 4 años de la primera intervención, ingresó para reseccionar una masa retroperitoneal paraaórtica izquierda de 7 cm de diámetro, sin datos de infiltración de estructuras vecinas. La urografía intravenosa mostró un desplazamiento del uréter izquierdo sin obstrucción (fig. 3). La colonoscopia fue normal. Se realizó resección de la masa mediante una lumbotomía izquierda.

Discusión

Nuestra serie, como la mayoría de las publicadas, es retrospectiva e incluye diferentes subtipos de SRP, lo cual constituye en sí mismo una importante fuente de sesgos para evaluar los resultados. Recuérdese que comprender los hallazgos clínicos y la historia natural de los SRP está muy limitado a casos clínicos y experiencias unicéntricas. Incluso, para tener un número suficiente de casos con esta afección, las revisiones llegan a combinar datos de pacientes que fueron tratados décadas atrás con los de otros sometidos a técnicas diferentes y más actuales^{2,6,12-14}.

El sistema de estadiificación para los SRP es un punto controvertido. Se aplican los mismos criterios que para todos los sarcomas de partes blandas, a sabiendas de la disparidad pronóstica existente entre los localizados en las extremidades y los que estamos tratando. La sexta edición de la AJCC/UICC valora el tamaño de la masa (T), la profundidad (a o b), la presencia de ganglios infiltrados (N), las metástasis (M) y el grado histológico (G)¹⁵.

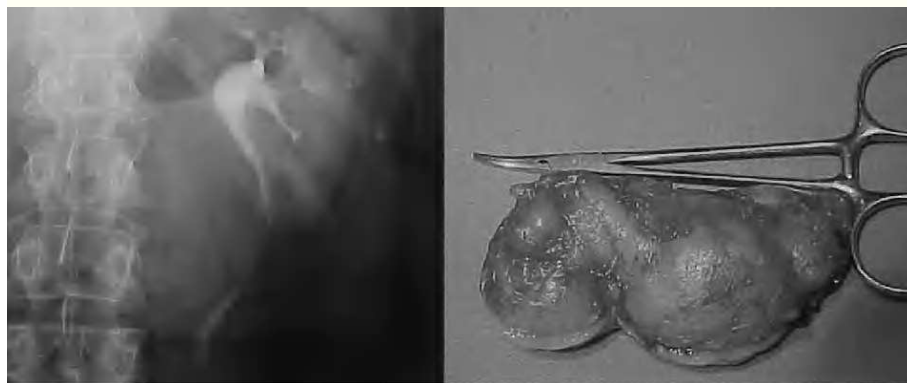


Fig. 3. Caso 5. La urografía intravenosa evidencia claramente un desplazamiento a nivel del tercio medio del uréter izquierdo como consecuencia de una probable compresión extrínseca. Recidiva retroperitoneal, paraaórtica izquierda reseccionada.

TABLA 1. Resumen de los casos descritos

	Caso 1	Caso 2	Caso 3	Caso 4	Caso 5
Sexo, edad	V, 46 años	V, 76 años	V, 51 años	M, 61 años	M, 59 años
Subtipo de SRP	Condrosarcoma mixoide extraesquelético	Liposarcoma bien diferenciado esclerosante	Sarcoma fusocelular de origen renal	Liposarcoma bien diferenciado esclerosante	Leiomiomasarcoma mixoide uterino
Cirugías, n	1	3	2	2	3
Complicaciones	Sepsis (col presacra) Vejiga neurógena	Ciatalgia izquierda	Shock distributivo, fallo multiorgánico	No	Enteritis actínica, obstrucción intestinal
Diagnóstico	TC	Exploración quirúrgica	Exploración quirúrgica	TC	TC
Situación actual	Vivo (11 meses)	Vivo (21 meses)	Muerte	Viva (57 meses)	Viva (65 meses)
Recidiva actual	Sí	No	—	No	No

M: mujer; SRP: sarcoma retroperitoneal; TC: tomografía computarizada; V: varón.

Los SRP suelen ser T2b (> 5 cm y, por definición, profundos). El tamaño del tumor no ha demostrado ser un factor pronóstico independiente, probablemente porque éste suele ser > 10 cm en las series publicadas. Así pues, el grado histológico es la variable que condiciona el pronóstico la mayoría de las veces, ya que las metástasis tanto ganglionares como de órganos distantes son infrecuentes^{16,17}. Coincidiendo con nuestra afirmación, Lewis et al³, tras revisar 500 casos entre 1982 y 1997, identifican dos factores pronósticos independientes: la resecabilidad y el grado histológico del tumor.

Por otro lado, Van Dalen et al han propuesto un sistema de estadificación basado en tres parámetros¹⁸. La resección R0, el grado histológico y la presencia de metástasis, que son los factores pronósticos más importantes para la supervivencia. Tras compararla con el sistema de estadificación de la AJCC, muestra una distribución pronóstica más homogénea¹⁹.

En nuestros 5 pacientes se dio la recidiva, si bien los casos 1 y 3 (sarcomas de alto grado) han presentado la evolución más desfavorable. Los 3 restantes están libres de enfermedad en la actualidad.

Coincidiendo con lo publicado, los liposarcomas retroperitoneales presentaron una evolución menos agresiva. En nuestra opinión, constituyen un subgrupo que justifica un manejo más agresivo, incluyendo rerresecciones motivadas por recidivas e incluso resecciones incompletas. Nos basamos en la experiencia de Shibata et al²⁰, que muestra supervivencias prolongadas tras resecciones R1 (bordes quirúrgicos infiltrados por sarcoma) en pacientes con liposarcomas retroperitoneales, así como una paliación efectiva de los síntomas en el 75% de los casos sometidos a *debulking*.

Aunque el borde quirúrgico sea negativo, la recurrencia local alcanza el 50% de los operados²¹. En nuestra serie se practicó una resección R0 en todos, salvo el caso 3. Sin embargo, en todos recidivó la enfermedad (incluso en el caso 5, tras pautar quimiorradioterapia adyuvante). Es por ello que coincidimos con Echenique-Elizondo et al²² en postular que, aunque los márgenes de la pieza sean microscópicamente negativos, no se puede descartar una enfermedad microscópica residual. El control local de la enfermedad microscópica no tratable desde el punto de vista quirúrgico es el motivo por el que se ha renovado el interés en las terapias combinadas. La radioterapia se ha asociado a la cirugía con base en los resultados obtenidos en el tratamiento de sarcomas de las

extremidades. En una revisión basada en 39 estudios (de los cuales 6 eran prospectivos), en la que incluyeron un total de 4.579 pacientes, concluyeron que la radioterapia adyuvante en los SRP mostraba una tendencia a mejorar el control local de la enfermedad^{12,15,23-26}, aunque el impacto en la supervivencia es cuestionable¹⁸.

Estudios recientes muestran que la radioterapia preoperatoria tiene menos efectos adversos en el campo quirúrgico^{27,28}. La localización y la escasa frecuencia de los SRP favorecen que no se los diagnostique correctamente antes de operarlos, como ocurrió en los casos 2 y 3, lo cual limita el empleo de la radioterapia neoadyuvante^{16,29}. La quimioterapia adyuvante se encuentra en fase experimental. Está aceptado su uso para tratar la enfermedad metastásica irreseccable, a expensas de una alta tasa de toxicidad y sin mejora en la supervivencia³⁰⁻³².

Por último, hay que destacar que en los casos 2 y 5 el abordaje en las reintervenciones para tratar la recidiva local fue retroperitoneal, lo que permite un acceso sencillo al campo quirúrgico sin entrar en la cavidad abdominal y disminuye la posibilidad de implantes intraabdominales. Esta vía se emplea para tumores retroperitoneales no sarcomatosos, caso de los renales, los adrenales, los aneurismas aórticos e incluso los carcinomas cefalopancréaticos³³. Para la exéresis de los SRP no está extendida y creemos que simplifica el acto quirúrgico y la evolución postoperatoria, si bien no es un abordaje habitual, por la falta de familiarización del cirujano general con esta vía^{34,35}.

Nuestra serie representa los SRP intervenidos en el Hospital Universitario de Puerto Real (segundo nivel) durante 5 años. A pesar del escaso número de casos, vemos representada la situación actual de esta patología. Se trata de un grupo heterogéneo de tumores que sólo tienen en común la localización retroperitoneal, cuyo tratamiento es similar independientemente del subtipo (sabiendo que tienen comportamientos biológicos diferentes).

Es por ello que proponemos aplicar criterios terapéuticos distintos según el subtipo de SRP diagnosticado, sobre la base de estudios prospectivos, aleatorizados y multicéntricos (dada la baja incidencia de estos tumores).

Bibliografía

- DeVita VT Jr, Hellman S, Rosenberg SA, editores. Cancer: Principles and Practice of Oncology. 6.ª ed. Philadelphia: Lippincott Williams & Wilkins; 2001:1841-91.

- Hassan I, Park SZ, Donohue JH, et al. Operative management of primary retroperitoneal sarcomas. A reappraisal of an institutional experience. *Ann Surg.* 2004;239:244-50.
- Lewis JJ, Leung D, Woodruff JM, et al. Retroperitoneal soft-tissue sarcoma: analysis of 500 patients treated and followed at a single institution. *Ann Surg.* 1998;228:355-65.
- Levine EA. Prognostic factors in soft tissue sarcoma. *Semin Surg Oncol.* 1999;17:23-32.
- Fong Y, Coit DG, Woodruff JM, et al. Lymph node metastasis from soft tissue sarcoma in adults. Analysis of data from a prospective database of 1772 sarcoma patients. *Ann Surg.* 1993;217:72-7.
- Windham TC, Pearson AS, Skibber JM, et al. Significance and management of local recurrences and limited metastatic disease in the abdomen. *Surg Clin North Am.* 2000;80:761-74.
- Potter DA, Glenn J, Kinsella T, et al. Patterns of recurrence in patients with high-grade soft-tissue sarcomas. *J Clin Oncol.* 1985;3:353-66.
- Heslin MJ, Lewis JJ, Nadler E, et al. Prognostic factors associated with long-term survival for retroperitoneal sarcoma: implications for management. *J Clin Oncol.* 1997;15:2832-9.
- Cheifetz R, Catton C, Kandel R, et al. Recent progress in the management of retroperitoneal sarcoma. *Sarcoma.* 2001;5:17-26.
- Pisters PW, O'Sullivan B. Retroperitoneal sarcomas: combined modality treatment approaches. *Curr Opin Oncol.* 2002;14:400-5.
- Windham TC, Pisters PWT. Retroperitoneal sarcomas. *Cancer Control.* 2005;12:36-43.
- Zlotecki RA, Katz TS, Morris CG, et al. Adjuvant radiation therapy for resectable retroperitoneal soft tissue sarcoma. The University of Florida Experience. *Am J Clin Oncol.* 2005;28:310-6.
- Pirayesh A, Chee Y, Helliwell TR, et al. The management of retroperitoneal soft tissue sarcoma: a single institution experience with a review of the literature. *Eur J Surg Oncol.* 2001;27:491-7.
- Stoeckle E, Coindre JM, Bonvalot S, et al. Prognostic factors in retroperitoneal sarcoma: a multivariate analysis of a series of 165 patients of the French Cancer Center Federation Sarcoma Group. *Cancer.* 2001;92:359-68.
- Greene FL, Page DL, Fleming FD, et al, editores. American Joint Committee on Cancer: Cancer Staging Manual. 6.^a ed. New York: Springer; 2002. p. 221-6.
- Spillane AJ. Retroperitoneal sarcoma: time for a change in attitude? *A N Z J Surg.* 2001;71:303-8.
- Singer S, Corson JM, Demetri GD, et al. Prognostic factors predictive of survival for truncal and retroperitoneal soft-tissue sarcoma. *Ann Surg.* 1995;221:185-95.
- Van Dalen T, Hennipman A, Van Coevorden F, et al. Evaluation of a clinically applicable post-surgical classification system for primary retroperitoneal soft-tissue sarcoma. *Ann Surg Oncol.* 2004;11:485-90.
- Mendenhall WM, Zlotecki RA, Hochwald SN, et al. Retroperitoneal soft tissue sarcoma. *Cancer.* 2005;104:669-75.
- Shibata D, Lewis JJ, Leung DH, et al. Is there a role for incomplete resection in the management of retroperitoneal liposarcomas? *J Am Coll Surg.* 2001;193:373-9.
- McGrath PC. Retroperitoneal sarcomas. *Semin Surg Oncol.* 1994;10:364-8.
- Echenique-Elizondo M, Amondarain-Arratibel JA. Liposarcoma retroperitoneal gigante. *Cir Esp.* 2005;77:293-5.
- Pisters PW, Harrison LB, Leung DH, et al. Long-term results of a prospective randomized trial of adjuvant brachytherapy in soft tissue sarcoma. *J Clin Oncol.* 1996;14:859-68.
- Yang JC, Chang AE, Baker AR, et al. Randomized prospective study of the benefit of adjuvant radiation therapy in the treatment of soft tissue sarcomas of the extremity. *J Clin Oncol.* 1998;16: 197-203.
- Youssef E, Fontanesi J, Mott M, et al. Long-term outcome of combined modality therapy in retroperitoneal and deep-trunk soft-tissue sarcoma: analysis of prognostic factors. *Int J Radiat Oncol Biol Phys.* 2002;54:514-9.
- Strander H, Turesson I, Cavallin-Stahl E. A systematic overview of radiation therapy effects in soft tissue sarcomas. *Acta Oncol.* 2003;42:516-31.
- Gieschen HL, Spiro IJ, Suit HD, et al. Long-term results of intraoperative electron beam radiotherapy for primary and recurrent retroperitoneal soft tissue sarcoma. *Int J Radiat Oncol Biol Phys.* 2001;50:127-31.
- Pawlik TM, Pisters PWT, Mikula L, et al. Long-term results of two prospective trials of preoperative external beam radiotherapy for localized intermediate- or high-grade retroperitoneal soft tissue sarcoma. *Ann Surg Oncol.* 2006;13:508-17.
- Foshager MC, Hood LL, Walsh JW. Masses simulating gynaecologic diseases at CT and MR imaging. *Radiographics.* 1996;16:1085-99.
- Antman KH, Crowley J, Balcerzak SP, et al. An intergroup phase III randomized study of doxorubicin and dacarbazine with or without ifosfamide and mesna in advanced soft tissue and bone sarcomas. *J Clin Oncol.* 1993;11:1276-85.
- Van Oosterom AT, Mouridsen HT, Nielsen OS, et al. Results of randomized studies of the EORTC Soft Tissue and Bone Sarcoma Group (STBSG) with two different ifosfamide regimens in first- and second-line chemotherapy in advanced soft tissue sarcoma patients. *Eur J Cancer.* 2002;38:2397-406.
- Hensley ML, Maki R, Venkatraman E, et al. Gemcitabine and docetaxel in patients with unresectable leiomyosarcoma: results of a phase II trial. *J Clin Oncol.* 2002;20:2824-31.
- Nagakawa T, Konishi I, Ueno K, et al. Extended radical pancreatectomy for carcinoma of the head of the pancreas. *Hepatogastroenterology.* 1998;45:849-54.
- Marín-Hargreaves G, Moral A, Pernas JC, et al. Giant retroperitoneal cyst. *Cir Esp.* 2005;77:175.
- Usandivaras JR. Giant retroperitoneal liposarcoma. *Cir Esp.* 2005;79:131-2.