

**Luis Manuel Torres García**  
**Ángel Concha López**  
**Aída González Paredes**

Servicio de Obstetricia y Ginecología. Hospital Universitario Virgen de las Nieves. Granada. España.

**Correspondencia:**

Dr. L.M. Torres García.  
Servicio de Obstetricia y Ginecología. Hospital Universitario Virgen de las Nieves.  
Avda. de las Fuerzas Armadas, 2. 18014 Granada. España.  
Correo electrónico: lmtorres@hun.sas.cica.es

Fecha de recepción: 31/5/06.  
Fecha de aceptación: 23/4/07.

---

**Valoración del endocérvix por legrado: correlación con citología, cambios colposcópicos y biopsias exocervicales**

577

*Evaluation of endocervical curettage: correlation with cytology, colposcopic changes and exocervical biopsy*

**RESUMEN**

Se analizan 1.980 legrados endocervicales realizados en la Unidad de Patología del Tracto Genital Inferior del Hospital Universitario Virgen de las Nieves de Granada y practicados durante el examen clínico con legras entre 1 y 00, en un período de 3 años. Los resultados se clasifican como: normal, LSIL, HSIL y cáncer. Se encuentra una distribución significativamente diferente cuando se comparan con las diversas categorías de la clasificación citológica de Bethesda, la categorización colposcópica de cambios mayores y menores, colposcopia satisfactoria o insatisfactoria y la histología de la biopsia dirigida exocervical.

**PALABRAS CLAVE**

Legrado endocervical. Neoplasia intraepitelial cervical. Colposcopia. Citología.

**ABSTRACT**

We analyzed 1980 endocervical curettage procedures carried out at the Lower Genital Tract

Diseases Unit at the Virgen de las Nieves University Hospital in Granada (Spain) and performed during clinical examination with curettes sized between 1 and 00 during a 3-year period. The results were classified as normal, low-grade squamous intraepithelial lesions, high-grade squamous intraepithelial lesions, and cancer. A significantly different distribution was found when the diverse categories of the Bethesda cytologic classification, colposcopy categorization of major and minor changes, satisfactory or unsatisfactory colposcopy, and the histological results of colposcopy-directed exocervical biopsy were compared.

**KEY WORDS**

Endocervical curettage. Cervical intraepithelial neoplasia. Colposcopy. Cytology.

**INTRODUCCIÓN**

La introducción de la citología cervicovaginal en campañas de cribado ha conseguido una disminución importante de la incidencia y la mortalidad por cáncer de cérvix pero, a pesar de ello, esta neopla-

578 sia maligna sigue siendo la segunda en la mujer en incidencia y mortalidad. Por ello, se ha intentado mejorar la sensibilidad y la especificidad de la citología sumándole otras técnicas<sup>1</sup>.

En nuestro medio, cuando en la citología encontramos una sospecha de lesión escamosa intraepitelial se deriva a la paciente para la realización de colposcopia y biopsia en caso necesario. El estudio histológico es imprescindible para realizar un diagnóstico seguro e instaurar el tratamiento adecuado. Toda lesión sospechosa en la colposcopia debe biopsiarse, independientemente del resultado de la citología.

Según la Sociedad Española de Obstetricia y Ginecología, el legrado endocervical (LEC) estaría indicado<sup>2</sup> en:

1. Colposcopia con zona de transformación anormal que penetra en el endocérnix.
2. Citología de lesión intraepitelial escamosa de bajo grado (LSIL) y colposcopia no valorable.
3. Citología de lesión intraepitelial escamosa de alto grado (HSIL) y colposcopia normal o no valorable.
4. Citología con células glandulares atípicas o adenocarcinoma, en este caso junto con un estudio endometrial.
5. Antes de indicar un tratamiento destructivo.
6. Después de practicar una conización.

Por eso es necesario conocer cuál es el valor del legrado para el diagnóstico de lesiones ocultas en el canal endocervical.

Aunque algún estudio ha calificado al LEC como una prueba diagnóstica de pobres resultados<sup>3,4</sup>, la mayoría coincide en afirmar que es una técnica sencilla, con una baja tasa de complicaciones y una buena sensibilidad<sup>5-7</sup>, aunque ésta disminuye cuando se pretende establecer el diagnóstico de invasión<sup>7</sup>.

Encontramos una mayor controversia en las indicaciones del LEC y cuando es posible prescindir de su realización.

En un estudio realizado por Hatch et al<sup>8</sup>, en 1985, se llegó a la conclusión de que el LEC debe formar parte de todos los exámenes colposcópicos. Posteriormente, diferentes trabajos han ido seleccionando las indicaciones del LEC. Un estudio prospectivo realizado en 304 mujeres concluyó que no se encuen-

tran razones para la aplicación del LEC en el momento de la colposcopia, ya que éste cambió el plan de tratamiento sólo en un 4,27% de las pacientes<sup>9</sup>.

En 2004, Li et al<sup>10</sup>, tras comparar los resultados de la citología, la colposcopia, la biopsia y el LEC en 1.997 mujeres, concluyeron que si la citología o la colposcopia muestran HSIL o lesiones más severas, o si la citología es positiva y la colposcopia insatisfactoria, debe realizarse un LEC de forma sistemática; mientras que podría prescindirse de éste en mujeres con colposcopia satisfactoria en la que no se evidencian lesiones, siempre y cuando en la citología se encuentre un diagnóstico de células escamosas atípicas de dudosa significación (ASCUS) o LSIL<sup>11,12</sup>.

Por último, en cuanto al papel del LEC en el seguimiento postratamiento de las pacientes, según un estudio retrospectivo realizado en Houston en 2002, en 2.126 pacientes sometidas a diferentes tratamientos del cérnix, el legrado del canal no mostró diferencias significativas con respecto a la citología en el seguimiento de esas pacientes<sup>13</sup>.

Se observa, por consiguiente, que, pese a los múltiples estudios disponibles, aún existe discusión acerca del papel del LEC, tanto en el diagnóstico de la afección cervical como en el seguimiento de estas pacientes tras ser sometidas a tratamientos locales.

## MATERIAL Y MÉTODOS

La muestra corresponde a 1.980 legrados endocervicales, realizados entre enero de 2002 y agosto de 2005 en la Unidad de Patología del Tracto Genital Inferior del Hospital Universitario Virgen de las Nieves de Granada, recogidos en una base de datos informática File Maker, con archivo digitalizado de las imágenes colposcópicas. La intervención se realizó de forma ambulatoria, sin necesidad de técnicas anestésicas ni sedación. Adaptándose a la dimensión del orificio cervical externo (OCE), se eligió el tamaño de la cureta o legra (con diámetros de 1 a 00). Se legró todo el conducto hasta aproximadamente una profundidad de 2 cm y el material mucoso desprendido se extrajo con pinzas de disección y se depositó en un tubo de ensayo con formol al 10% para su envío al laboratorio de anatomía patológica.

El informe histológico se clasificó como normal cuando se evidenció epitelio glandular o escamoso

normales, epitelios con cambios distróficos (acantosis, paraqueratosis) o inflamatorios. LSIL correspondió a los cambios histológicos por virus del papiloma humano y lesiones de neoplasia intraepitelial cervical (CIN) I. Las lesiones de CIN II y CIN III se incluyeron en la categoría HSIL. La categoría cáncer se refiere tanto al microinvasor como al invasor, ya sea escamoso o glandular.

Para la categorización citológica se utilizó la Clasificación de Bethesda 2001; las muestras se recogieron por raspado con espátula de madera de la vagina y el exocérvix, y torunda de algodón para el endocérvix, se depositaron en un portaobjetos y se fijaron con laca.

Los cambios colposcópicos menores y mayores, así como la colposcopia satisfactoria e insatisfactoria, obedecen a la Clasificación Colposcópica Internacional de Barcelona 2002; el mismo observador practicó todas las colposcopias y biopsias. Se desarrolló la técnica habitual de colposcopia con fijación con ácido acético y lugol. Se tomaron biopsias dirigidas colposcópicamente con pinzas sacabocados.

Los datos se procesaron en tablas de Microsoft Excel; se aplicó la prueba de la  $\chi^2$  para el estudio de contingencia y curvas logarítmicas de tendencia de las series.

## RESULTADOS

La categorización histológica de los 1.980 LEC se muestra en la tabla 1.

Estos valores absolutos corresponden a la globalidad de la muestra y demuestran el 60% de LEC normal, 24% de LSIL, 14% de HSIL y 2% de cáncer.

**Tabla 1. Categorización histológica de los LEC**

LEC	N. <sup>o</sup>
Normal	1.196
LSIL	469
HSIL	282
Invasor	33
Total	1.980

HSIL: lesión intraepitelial escamosa de alto grado; LEC: legrado endocervical; LSIL: lesión intraepitelial escamosa de bajo grado.

### Legrado endocervical frente a categoría citológica

En la tabla 2 se especifica el número de LEC concomitantes con las diferentes categorías de la citología. Con citología normal se encuentran 862 de LEC con la siguiente distribución: el 71% de normalidad histológica en el canal, el 27% de LSIL y el 2% de HSIL.

Para la categoría ASCUS se dispone de 164 LEC, cuyo resultado es: el 57% normal, el 27% LSIL, el 14% HSIL y el 2% cáncer invasor.

Para la categoría células escamosas atípicas de alto grado (ASCH), la distribución porcentual del estudio endocervical es: el 42% normal, 25% LSIL y el 33% HSIL.

En AG-NOS se encuentra: el 60% de endocérvix normales y el 40% de lesiones intraepiteliales escamosas (ninguna glandular en esta serie).

Los 218 casos de citología LSIL se corresponden con un 69% de endocérvix normal, un 26% de LSIL y un 5% de HSIL.

**Tabla 2. Citología**

LEC	Normal	ASCUS	ASC-H	AG-NOS	LSIL	HSIL	CA
Normal	611	94	5	49	152	98	10
LSIL	232	44	3	25	56	42	6
HSIL	19	23	4	7	10	71	20
Invasor	0	3	0	0	0	2	12
Total	862	164	12	81	218	213	48

AGNOS: atipia de células glandulares no especificada; ASCH: células escamosas atípicas de alto grado; ASCUS: células escamosas atípicas de significación dudosa; CA: marcador tumoral; HSIL: lesión intraepitelial escamosa de alto grado; LEC: legrado endocervical; LSIL: lesión intraepitelial escamosa de bajo grado.

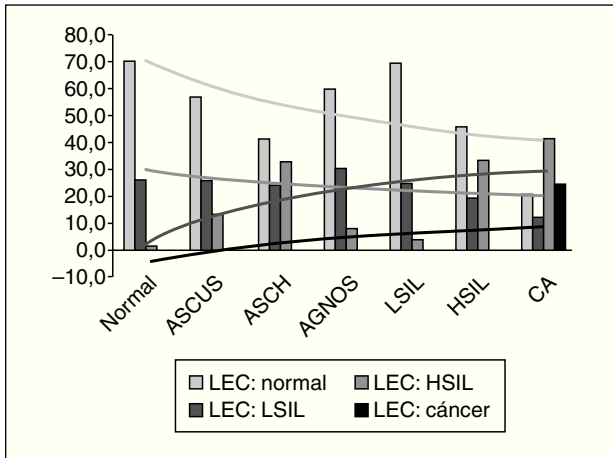


Figura 1. Expresión endocervical de las diferentes categorías citológicas.

Cuando la citología es sospechosa de alto grado (213 casos), la expresión endocervical es: el 46% normal, el 20% LSIL, el 33% HSIL y el 1% cáncer.

Las citologías sospechosas de cáncer confirmaron la presencia endocervical en el 25%; un 50% son lesiones intraepiteliales y un 21% son legrados normales.

En la figura 1 se constatan los valores porcentuales expresados para cada una de las categorías citológicas. Se trazan las curvas logarítmicas de tendencia para todas las series. Los valores de  $\chi^2$  son estadísticamente significativos ( $p < 0,005$ ).

### Legrado endocervical frente a cambios colposcópicos

Cuando el diagnóstico colposcópico es de zona de transformación anormal con cambios menores ( $n = 1,329$ ), los resultados del LEC se distribuyen en: el 61% normal, el 26% LSIL, el 12% HSIL y el 1% cáncer (tabla 3), mientras que si el hallazgo colposcópico es de cambios mayores ( $n = 363$ ) esa distribución es del 47, el 18, el 31 y el 4%, respectivamente. El diagnóstico colposcópico de sospecha de invasión ( $n = 22$ ) traduce en el canal endocervical sólo un 4,5% de LEC normales, el 9% de LSIL, el 64% de HSIL y el 23% de cáncer.

El estudio estadístico de la  $\chi^2$  muestra diferencias significativas ( $p < 0,005$ ); en la figura 2 se presentan

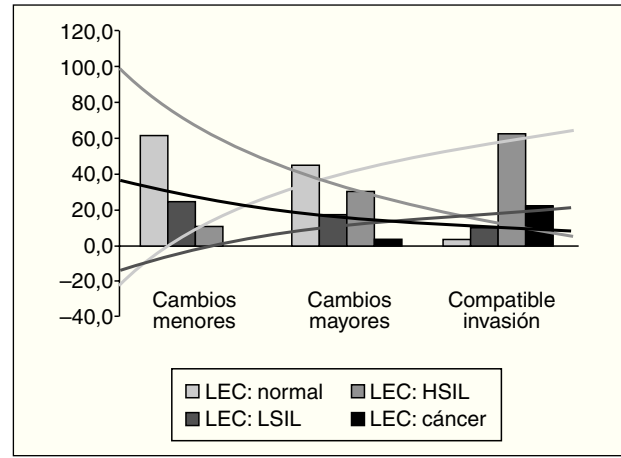


Figura 2. Expresión endocervical según categorización de la colposcopia.

las curvas de tendencia logarítmica para las variables.

Si estudiamos la histología del endocérnix en relación con el carácter de colposcopia satisfactoria ( $n = 364$ ), los hallazgos son: el 83% LEC normales, el 10% LSIL, el 6% HSIL y el 1% cáncer, mientras que en la variable colposcopia insatisfactoria ( $n = 788$ ) las proporciones son del 64, el 23%, el 11 y el 2%, respectivamente.

Las diferencias vuelven a ser estadísticamente significativas ( $p < 0,006$ ) y en la figura 3 se trazan las correspondientes curvas de tendencia.

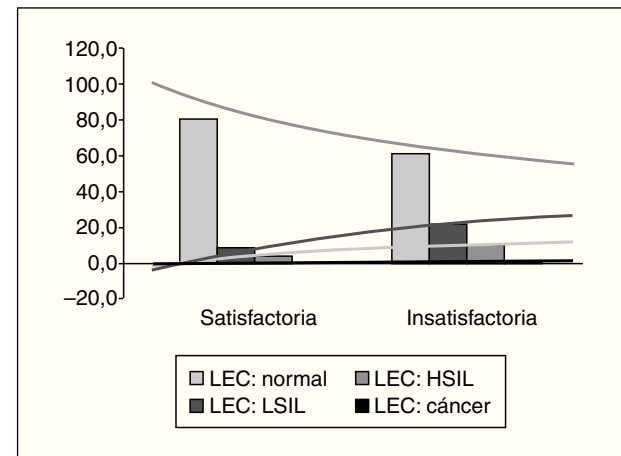


Figura 3. Expresión del endocérnix en colposcopia satisfactoria o insatisfactoria.

**Tabla 3. Colposcopia**

LEC	Cambios menores	Cambios mayores	Compatible invasión
Normal	819	167	1
LSIL	341	66	2
HSIL	156	114	14
Invasor	13	16	5
Total	1.329	363	22

HSIL: lesión intraepitelial escamosa de alto grado; LEC: legrado endocervical; LSIL: lesión intraepitelial escamosa de bajo grado.

**Tabla 4. Biopsias exocervicales**

LEC	LSIL	HSIL	CA
Normal	515	306	6
LSIL	226	117	0
HSIL	89	438	17
Invasor	5	23	21
Total	835	884	44

HSIL: lesión intraepitelial escamosa de alto grado; LEC: legrado endocervical; LSIL: lesión intraepitelial escamosa de bajo grado.

### Legrado endocervical frente a estudio histológico del exocérnix con biopsia dirigida

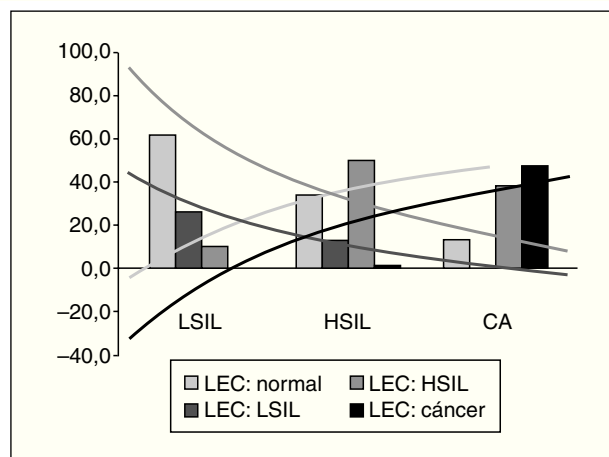
Cuando evaluamos el canal endocervical de los casos informados histológicamente de LSIL exocervical (n = 835), encontramos un 61% de endocérnix indemnes, un 27% de LSIL, un 11% de HSIL y un 1% de cáncer (tabla 4).

Si el diagnóstico del exocérnix es de lesión intraepitelial de alto grado (HSIL) (n = 884), el endocérnix resultó: el 31% normal, el 13% LSIL, el 49% HSIL y el 3% cáncer, mientras que si la histología del exocérnix es de cáncer (n = 44), las proporciones son del 13, el 0, el 39 y el 48%, respectivamente.

En la figura 4 ilustramos el comportamiento de estas variables, cuyas diferencias son significativas (p < 0,005) y sus curvas, logarítmicas.

### DISCUSIÓN

La valoración del endocérnix es un paso importante en el contexto de la patología intraepitelial cervical y, aunque todavía es controvertido su modo de realización, son muchos los autores que prefieren la

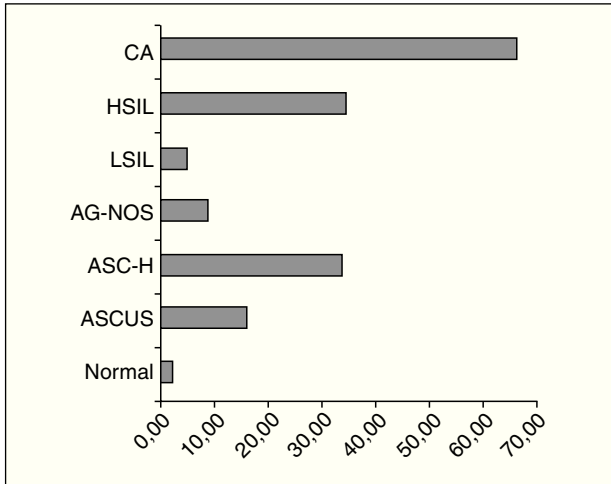


**Figura 4.** Expresión del endocérnix ante el informe biopsico exocervical.

utilización de legras o curetas mejor que el cepillado, aunque el legrado se muestra menos sensible<sup>14</sup>; sin embargo, obtiene mejores parámetros de especificidad y valor predictivo positivo<sup>15</sup>. Por otra parte, los trabajos que en la literatura se ocupan en comparar legrado endocervical con cureta y cepillado no aportan suficiente potencia estadística para conferir significación a sus series, casi todas evaluadas de forma retrospectiva y sin ensayos aleatorizados.

Los objetivos de este estudio no han sido, sin embargo, comparar diferentes técnicas de exploración endocervical sino describir qué situación cabe esperarse en endocérnix a partir de situaciones concretas de la citología, la colposcopia o la histología del exocérnix.

La práctica del LEC se hace en medio ambulatorio y no precisa de analgesia ni anestesia local. La utilización de legras de 00 hace factible el LEC incluso en mujeres nulíparas en que una suave pre-



**Figura 5.** Sensibilidad de la citología para el diagnóstico CIN II+ endocervical.

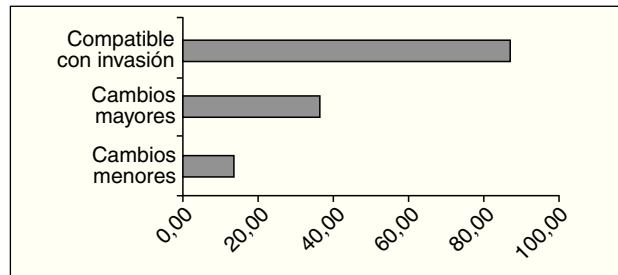
sión sobre el OCE, lo hace fácilmente permeable. Algunas mujeres durante la exploración presentan molestias hipogástricas parecidas a la contractura menstrual, absolutamente soportables y transitorias. Una leve sufusión hemorrágica, consecuencia de la dislaceración del canal, se coapta fácilmente con solución de sulfato férrico. En nuestra experiencia, en ningún caso se registraron hemorragias importantes ni complicaciones neurológicas vasomotrices.

El hallazgo de un 25% de lesiones intraepiteliales endocervicales con citologías normales expresa la proporción de verdaderos falsos negativos que tiene la citología para predecir la afección endocervical.

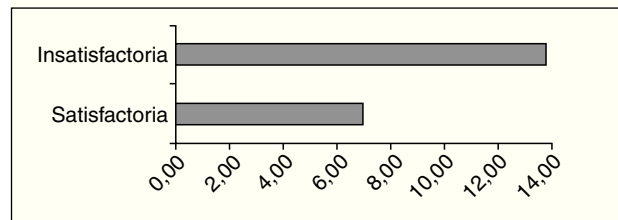
La agravación de la sospecha citológica se correlaciona estrechamente con la mayor complejidad de la histología del canal endocervical; sin embargo, en la variable LSIL se obtiene una línea de tendencia poco dependiente de las diferentes categorías de la citología, es decir, la posibilidad de encontrar LSIL en el canal es escasamente predecible por la categorización citológica.

Si observamos la sensibilidad de la citología para identificar CIN II positivo en el canal, comprobamos que, salvo la sospecha citológica de carcinoma que corrobora un 63% de afección endocervical de alto grado, las categorías HSIL y ASCH (33-34%) son las más afines para encontrar una lesión grave endocervical (fig. 5).

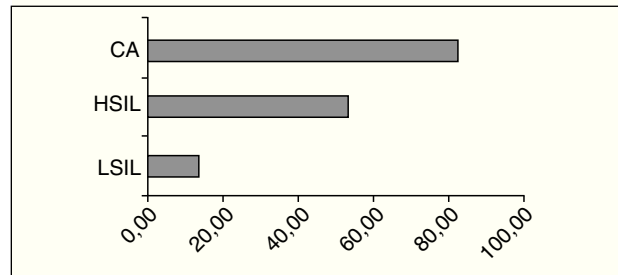
De las diferencias significativas obtenidas en la histología del canal cuando se compararon los cam-



**Figura 6.** Sensibilidad de la colposcopia para el diagnóstico CIN II+ endocervical



**Figura 7.** Sensibilidad de la observación de la zona transformación para el diagnóstico CIN II+ endocervical.



**Figura 8.** Sensibilidad de la biopsia exocervical para el diagnóstico CIN II+ endocervical.

bios colposcópicos mayores y menores, habría que deducir la importancia que tiene la discriminación de estos criterios, no sólo para diagnosticar la lesión exocervical, sino también para pronosticar la afectación del endocérnix. En la figura 6 se aprecia el porcentaje de afección endocervical CIN II positiva en los diferentes cambios colposcópicos, que es tanto más frecuente cuanto más grave es la impresión colposcópica del exocérnix.

De igual modo sucede con la categoría colposcopia satisfactoria e insatisfactoria (fig. 7), lo que destaca una vez más el papel decisivo de una correcta interpretación de la colposcopia.

Los resultados histológicos del LEC también son diferentes cuando los comparamos con la histología

del exocérvix (fig. 8) y su correlación es francamente positiva. Tal como postulara hace años Burgard, la lesión intraepitelial progresa con mayor frecuencia hacia el endocérvix cuanto más grave aparece en el exocérvix, y la posibilidad de encontrar lesiones más acentuadas en el canal es mayor si la biopsia exocervical es de lesión de alto grado.

Así pues, este trabajo resalta la atención que debe prestarse a la valoración del endocérvix, no sólo

en los casos en que la citología o la colposcopia pueden prever una lesión de alto grado en el canal, sino, sobre todo, en esos otros, como ASCUS o LSIL, que pueden contener hasta un 14 o 10%, respectivamente, de CIN II positivos endocervicales. Por todo ello, se hace ineludible la valoración del canal endocervical, siempre que una lesión intraepitelial se diagnostique de exocérvix; sobre todo si es HSIL y aunque la colposcopia sea satisfactoria.

## BIBLIOGRAFÍA

1. González Bosquet E, Cortés Bordoy X, Jiménez Ayala M, López García N. Papel de la determinación del HPV en el screening del cáncer de cérvix. *Ginecol Obstet Clin.* 2002;3129-39.
2. La infección por papilomavirus. Documento de Consenso SEGO, SEC y AEPCC. Madrid: Editorial Meditex-Sanex; 2003.
3. Puente R, Hoffmann P, Castro A. Valor del legrado endocervical en el diagnóstico colposcópico de enfermedad de cuello uterino. *Rev Chil Obstet Ginecol.* 1995;60:28-33.
4. Hoffman MS, Sterghos S Jr, Gordy LW, Gunasekaran S, Cavanagh D. Evaluation of the cervical canal with the endocervical brush. *Obstet Gynecol.* 1993;82:573-77.
5. Mogensen ST, Bak M, Dueholm M, Frost I, Knolblach NO, Praest J, et al. Cytobrush and endocervical curettage in the diagnosis of dysplasia and malignancy of the uterine cervix. *Acta Obstet Gynecol Scand.* 1197;76:69-73.
6. Herzog TJ, Williams S, Adler LM, Rader JS, Kubinieć RT, Camel HM, et al. Potential of cervical electrosurgical excision procedure for diagnosis and treatment of cervical intraepithelial neoplasia. *Gynecol Oncol.* 1995;57:286-93.
7. Dreyfus M, Baldauf JJ, Ritter J. Diagnostic value of endocervical curettage during colposcopy. *Eur J Obstet Gynecol Reprod Biol.* 1996;64:101-4.
8. Hatch KD, Shingleton HM, Orr JW Jr, Gore H, Soong SJ. Role of endocervical curettage in colposcopy. *Obstet Gynecol.* 1985;65:403-8.
9. Irvin W, Flora S, Andersen W, Stoler M, Taylor P, Rice L. Endocervical curettage. Does it contribute to the management of patients with abnormal cervical cytology? *J Reprod Med.* 2004;49:1-7.
10. Li N, Zhang WH, Wu LY, Li AL, Qiao YL, Li L, et al. Endocervical curettage: an analysis of results in 1,997 women. *Zhonghua Zhong Liu Za Zhi.* 2004;26:406-8.
11. Massad LS, Collins YC. Using history and colposcopy to select women for endocervical curettage. Results from 2,287 cases. *J Reprod Med.* 2003;48:1-6.
12. Williams DL, Dietrich C, McBroom J. Endocervical curettage when colposcopic examination is satisfactory and normal. *Obstet Gynecol.* 2000;95:801-3.
13. Moniak CW, Kutzner S, Adam E, Harden J, Kaufman RH. Endocervical curettage in evaluating abnormal cervical cytology. *J Reprod Med.* 2000;45:285-92.
14. Maksem JA. Endocervical curetting vs. endocervical Brushing as case finding methods. *Diagn Cytopathol.* 2006;34:313-6.
15. Boardman LA, Meinz H, Steinhoff MM, Heber WW, Blume J. A randomized trial of the sleeved cytobrush and the endocervical curette. *Obstet Gynecol.* 2003;101:426-30.