

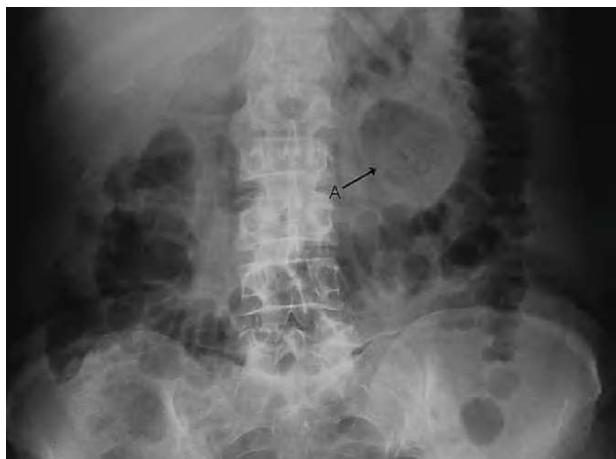

Fig. 1. A: divertículo yeyunal.

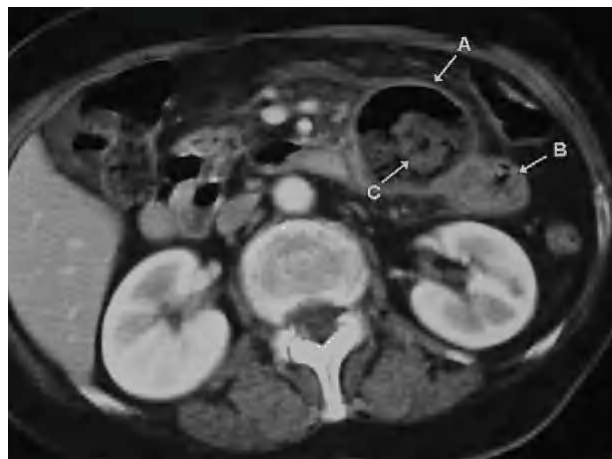

Fig. 2. A: divertículo yeyunal. B: primera asa yeyunal. C: litiasis intradiverticular.

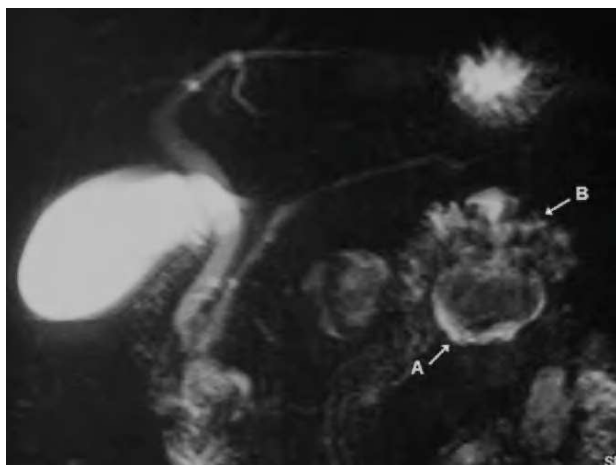


Fig. 3. A: divertículo yeyunal. B: primera asa yeyunal.

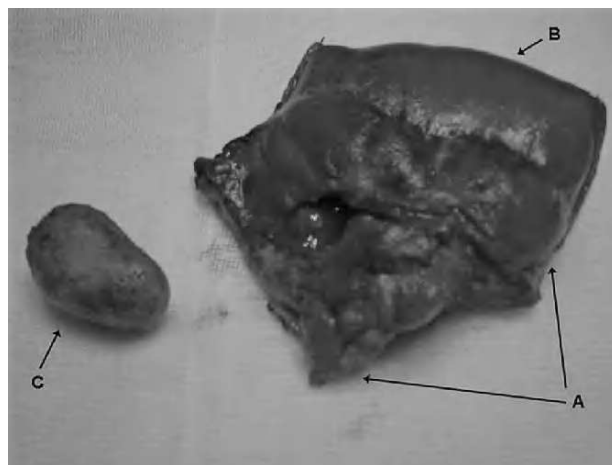


Fig. 4. A: divertículo yeyunal. B: primera asa yeyunal. C: litiasis intradiverticular.

Mujer de 81 años sin antecedentes de interés que acudió a urgencias por dolor abdominal en el hemiabdomen izquierdo, vómitos y fiebre de 48 horas de evolución. Presentaba defensa a la palpación en hipocondrio izquierdo. En la analítica de sangre se encontró una leucocitosis moderada, con desviación a la izquierda, y en la radiografía simple de abdomen (fig. 1) apareció una imagen aérea redondeada de unos 8 cm entre el estómago y el ángulo esplénico del colon. Se realizó una tomografía computarizada abdominal (fig. 2) en la que se objetivó una gran cavidad en la raíz del mesenterio, con gas y borramiento de la grasa circundante compatible con absceso intraabdominal. La lesión contactaba con la primera asa yeyunal. La paciente estaba diagnosticada de una diverticulosis yeyunal como hallazgo casual en una colangiografía por resonancia magnética previa (fig. 3). Se decidió intervenir de urgencia, y se encontró un absceso secundario a la perforación de un gran divertículo en el borde mesentérico del yeyuno en el ángulo de Treitz. El divertículo tenía la pared necrosada y una litiasis de 3 cm en su interior. Se extirpó en bloque con el asa de la que dependía (fig. 4) y se realizó una anastomosis duodeno yeyunal, terminoterminal, previa movilización del Treitz. La paciente fue dada de alta sin complicaciones a los 10 días de la intervención.

Diagnóstico: Absceso en la raíz del mesenterio por divertículo yeyunal perforado.

Antonio Tarifa-Castilla, Cruz Zazpe-Ripa, Lorea Ibiricu-Oroz y José Miguel Lera-Tricas
Servicio de Cirugía General y del Aparato Digestivo. Hospital de Navarra. Pamplona. Navarra. España.