

## Hernia de Bochdalek incidental bilateral en varón de 80 años

S. Sánchez García<sup>a</sup> y J.L. del Burgo Fernández<sup>b</sup>

<sup>a</sup>Médico Residente de Medicina Familiar y Comunitaria. Centro de Salud de Porzuna. Ciudad Real. España.

<sup>b</sup>Tutor de Medicina Familiar y Comunitaria. Centro de Salud de Porzuna. Ciudad Real. España.

La hernia diafragmática de Bochdalek es un defecto congénito del cierre del triángulo lumbocostal (forma pediátrica, generalmente más severa) o adquirido (forma del adulto, menos frecuente y menos severa).

Su prevalencia es muy baja (en el adulto en torno al 0,17%) predominando en el sexo femenino (3:1), y afectando sobre todo al hemidiafragma izquierdo, siendo la forma bilateral de presentación la más infrecuente (14%).

Predisponen a ella en el adulto el estreñimiento, el embarazo, la tos intensa y los traumatismos abdominales, cursando generalmente de forma asintomática o con clínica digestiva.

Presentamos el caso de un varón de 80 años, diagnosticado de enfermedad pulmonar obstructiva crónica (EPOC) como posible predisponente por la tos, con una hernia de Bochdalek bilateral identificada mediante radiografía torácica y confirmada posteriormente con tomografía axial computarizada (TAC) con motivo de una reagudización de su enfermedad broncopulmonar, y cuyo síntoma inicial pudo ser un cuadro de dolor urológico dos años antes.

*Palabras clave:* hernia diafragmática, hernia de Bochdalek.

Bochdalek diaphragmatic hernia is a congenital defect of the lumbocostal trigone closure (pediatric form, generally more severe) or acquired defect (adult form, less frequent and less severe).

Its prevalence is very low (in the adult, about 0.17%), predominating in the female gender (3:1), and affecting, above all, the left hemidiaphragm, the bilateral form a presentation being the most infrequent (14%).

Predisposing factors in the adult are constipation, pregnancy, intense cough and abdominal pressure that generally occur without symptoms or with digestive symptoms.

We present the case of an 80-year-old man diagnosed of COPD with possible predisposing factor of cough, with a bilateral Bochdalek hernia identified by a chest x-ray and then confirmed with CT scan because of worsening of bronchopulmonary disease whose initial symptom could have been a urological pain picture two years earlier.

*Key words:* diaphragmatic hernia, Bochdalek hernia.

### INTRODUCCIÓN

La hernia diafragmática posterior fue descrita por primera vez por Vincent Alexander Bochdalek en 1848<sup>1</sup>. Se trata de un defecto congénito (durante el desarrollo embrionario del diafragma) o adquirido del cierre del triángulo lumbocostal (o foramen de Bochdalek), lo que posibilitaría el paso de contenido abdominal hacia la cavidad torácica.

En los niños es más frecuente que en el adulto (90% de los casos), cursando con severo compromiso respiratorio

por hipoplasia e inmadurez del pulmón afectado<sup>2</sup>, y acompañándose frecuentemente de otras anomalías congénitas<sup>3</sup>, lo cual condiciona una alta mortalidad neonatal y quirúrgica (58%)<sup>4</sup>.

En los adultos, en cambio, pueden adoptar dos posibles formas de presentación: bien como diagnóstico final de un cuadro de dolor abdominal o torácico, bien como hallazgo incidental en estudios radiográficos por otros problemas, pudiendo ser uni o bilateral<sup>5</sup>, y en general con baja mortalidad.

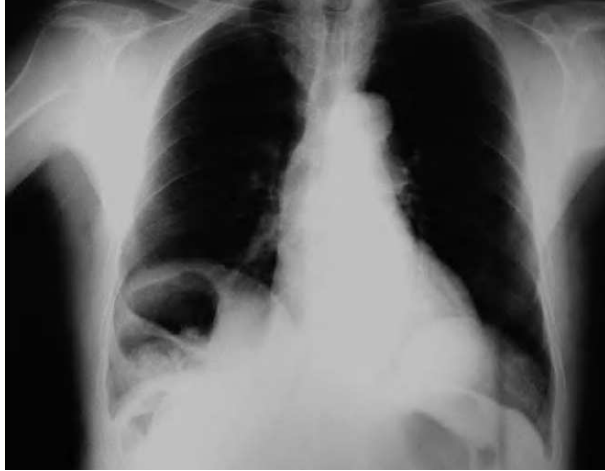
Presentamos un caso de hernia de Bochdalek bilateral incidental en un varón de 80 años de edad.

### OBSERVACIONES CLÍNICAS

Varón de 80 años de edad con antecedentes personales de herniorrafia inguinal derecha y parálisis del IV par craneal

Correspondencia: S. Sánchez García.  
Centro de Salud de Porzuna.  
Ctra. Toledo s/n.  
13120 Porzuna. Ciudad Real. España.  
Correo electrónico: sara.sanchezgarcia@wanadoo.es

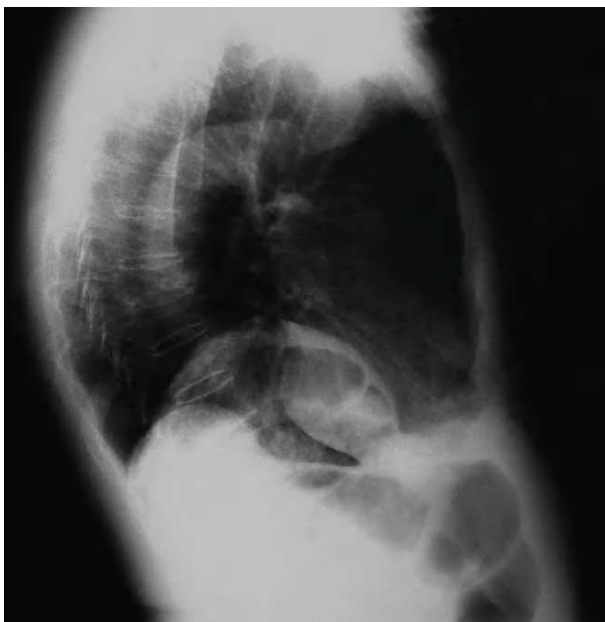Recibido el 18-12-06; aceptado para su publicación el 17-04-07.



**Figura 1.** Radiografía posteroanterior de tórax con imagen de doble hernia; la derecha con imagen de asas intestinales en su interior.

de posible origen isquémico, diagnosticado de enfermedad pulmonar obstructiva crónica tipo enfisema, temblor esencial, hipertrofia prostática benigna y granulomas hepáticos calcificados. En 1997 se realizó radiografía (Rx) torácica por reagudización de su broncopatía crónica, que se informó como reforzamiento hiliar bilateral y aumento del espacio intercostal, sin otros hallazgos. En 2002 sufre episodio de dolor no cólico en fosa renal derecha, no irradiado y acompañado de hematuria que cedió espontáneamente. La ecografía abdominal informó de riñón derecho “muy elevado”, sin hallazgos de litiasis ni otras alteraciones de interés.

En octubre de 2004 presenta proceso respiratorio febril, con esputo herrumbroso y auscultación con disminución del murmullo vesicular en bases y sibilancias espiratorias.



**Figura 2.** Radiografía lateral de tórax. Doble hernia posterior de diafragma. Se aprecian asas colónicas en el interior de la hernia derecha.

Se pidió Rx de tórax, en la que se apreciaba imagen de asas intestinales interpuestas entre el hígado y el pulmón derecho, así como lobulación del hemidiafragma izquierdo (figs. 1 y 2). En la tomografía axial computarizada (TAC) realizada se informa como hernia diafragmática posterior bilateral (hernias de Bochdalek), presentando en la derecha grasa mesentérica, asas intestinales y el riñón derecho en situación paravertebral, y en la izquierda ascenso del bazo, grasa mesentérica y ascenso parcial del riñón izquierdo (figs. 3 y 4).

## COMENTARIO

La prevalencia de la hernia de Bochdalek es muy baja, estimándose en los niños de 1/2.500 recién nacidos vivos<sup>6</sup>. En el adulto su prevalencia es también baja, pues cifras iniciales de 5,53% basadas en estudios con TAC<sup>7</sup> han sido posteriormente achacadas a diferencias en los criterios de inclusión y a la introducción de pacientes con diafragma lobulado, habiéndose encontrado en estudios recientes y amplios (13.138 informes de TAC abdominales) una prevalencia del 0,17%, con un claro predominio en el sexo femenino (3:1), aunque este estudio puede dar una estimación conservadora al poder existir pequeñas hernias no informadas en la base de informes radiológicos analizada<sup>5</sup>.

La mayoría de las hernias de Bochdalek del adulto son asintomáticas, y cuando presentan síntomas son de tipo digestivo con vómitos y dolor abdominal<sup>1,2,8</sup>, y más raramente con dolor torácico o clínica respiratoria<sup>6</sup>. Por el contrario en los recién nacidos cursan con grave sintomatología, con insuficiencia respiratoria secundaria a hipoplasia pulmonar.

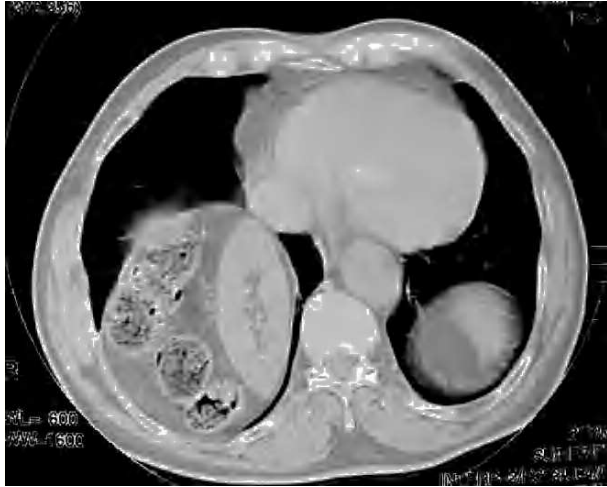El estreñimiento, embarazo, tos intensa o traumatismos sobre el diafragma han sido apuntados como posibles factores predisponentes de la hernia de Bochdalek del adulto<sup>1</sup>.

Según la literatura la localización más frecuente es el hemidiafragma izquierdo<sup>1,2,6,8</sup>, aunque en el estudio más amplio encontrado<sup>5</sup> el 68% se ubican en el derecho, el 18% en el izquierdo y sólo el 14% son bilaterales.

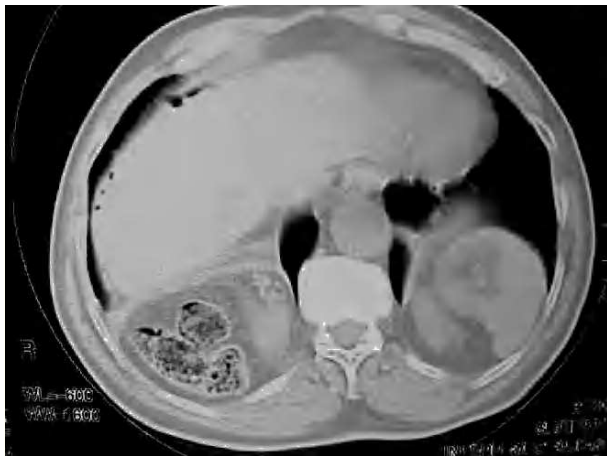Entre los órganos que pasan a la cavidad torácica a través de estas hernias se encuentran, en diferentes combinaciones: grasa abdominal y epiplón (73%) y asas intestinales y órganos sólidos (27%), siendo entre estos los más frecuentes el riñón (13,5%) y el bazo (8,9%)<sup>5</sup>.

Llama la atención en nuestro paciente el hecho de ser una hernia bilateral de tamaño grande según los criterios descritos por Gale (mayor de 5 x 5 cm en la TAC)<sup>7,9</sup> y con presencia en ambas localizaciones de órganos sólidos (riñón y bazo [figs. 3 y 4]), así como el hecho de que su gran volumen en el hemitórax derecho no cause clínica respiratoria.

Cabría pensar que el episodio de dolor en la fosa renal derecha con hematuria del año 1997 tuviera relación con la migración del riñón derecho hacia la cavidad herniaria. Un caso similar está descrito en la literatura, documentándose la evolución de la hernia con la migración del riñón derecho, acompañada de episodios de hematuria macroscópica<sup>10</sup>.



**Figura 3.** Tomografía axial computarizada toracoabdominal. Hernia derecha con riñón derecho paravertebral horizontalizado acompañado de asas intestinales y grasa mesentérica. Hernia izquierda con ocupación parcial por bazo.



**Figura 4.** Tomografía axial computarizada toracoabdominal. Hernia derecha con riñón derecho paravertebral horizontalizado acompañado de asas intestinales y grasa mesentérica. Hernia izquierda con ocupación parcial por bazo y polo superior de riñón izquierdo.

La mayoría de las hernias de Bochdalek del adulto cursan de forma asintomática, sobre todo las de pequeño tamaño (lo que a menudo justificaría que en la radiografía simple de tórax sean confundidas con diafragmas bilobulados)<sup>5</sup>, pero en la actualidad la mayor resolución de las técnicas de imagen, como la TAC o la resonancia magnética, y su accesibilidad hacen posible un mayor diagnóstico de forma intencionada (cuando se sospechan) o incidental. En nuestro caso el hallazgo en la Rx simple de tórax de la hernia derecha llevó al estudio con TAC, que documentó su carácter bilateral, aunque éste ya podía sospecharse en la placa de tórax.

La buena evolución del paciente respecto de su clínica respiratoria, la nula expresividad digestiva y renal y su avanzada edad ha motivado la no intervención quirúrgica en este caso.

## BIBLIOGRAFÍA

- Rodríguez-Hermosa JI, Pujadas M, Ruiz B, et al. Hernia diafragmática de Bochdalek en el adulto. *Cir Esp.* 2004;76:191-4.
- Bujanda L, Larrucea I, Ramos F, Muñoz C, Sánchez A, Fernández I. Bochdalek's hernia in adults. *J Clin Gastroenterol.* 2001;32:155-7.
- Hulks G, Cowan MD, Kerr JW. Asymptomatic renal thoracic ectopia, pulmonary hipoplasia, and Bochdalek hernia. *Thorax.* 1990;45:635-6.
- Nitecki S, Bar-Maor JA. Late presentation of Bochdalek hernia: our experience and review of the literature. *Isr J Med Sci.* 1992;28:711-4.
- Mullins ME, Stein J, Saini SS, Mueller PR. Prevalence of incidental Bochdalek's hernia in a large adult population. *AJR.* 2001;177:363-6.
- Shin MS, Mulligan SA, Baxley WA, Ho KJ. Bochdalek hernia of diaphragm in the adult. Diagnosis by computed tomography. *Chest.* 1987;92:1098-101.
- Gale ME. Bochdalek hernia: prevalence and CT characteristics. *Radiology.* 1995;156:449-52.
- Ibáñez-Fuentes JR, Nieto-Ocampo AE, Bermúdez-Jiménez A, Olivares-Aguirre A. Hernia de Bochdalek en el adulto. *Gac Med Mex.* 2003;139:69-72.
- Sener RN, Tugran C, Yorulmaz I, Dagdeviren A, Orguc S. Bilateral large Bochdalek hernias in an adult. CT demonstration. *Clin Imaging.* 1995;19:40-2.
- Chawla K, Mond DJ. Progressive Bochdalek hernia with unusual ureteral herniation. *Comput Med Imaging Graph.* 1994;18:53-8.