

Arteritis ilíaca por *Salmonella* diferente de *S. typhi* en paciente con fallo hepático agudo

César Varela-Casariago, José Luis Fernández-Casado, Joaquín de Haro y Francisco Acín
Servicio de Angiología y Cirugía Vascul. Hospital Universitario de Getafe. Getafe. Madrid. España.

La arteritis infecciosa es infrecuente y de evolución insidiosa. Por su diagnóstico tardío tiene una mortalidad mayor del 45%. Las distintas especies de *Salmonella* y *Staphylococcus* son los microorganismos aislados con mayor frecuencia¹. Las cepas entéricas de *Salmonella* se adquieren tras ingesta de productos contaminados y la bacteriemia asienta con predilección en lesiones intima-les arteriales.

Presentamos el caso de una arteritis ilíaca por *Salmonella* diferente de *S. typhi*, diagnosticada de forma casual, en un varón asistido en urgencias por insuficiencia

hepática aguda. Era un diabético de 58 años, fumador y bebedor importante, con fiebre, ictericia y dolor constante en fosa ilíaca derecha. Refería claudicación intermitente glútea derecha de reciente aparición. Presentaba *flapping tremor* con disminución del nivel de conciencia, hepatomegalia pétérea y defensa en fosa ilíaca derecha. La función hepática mostró: GOT, 248; GPT, 184; γ GT, 320 U/l; bilirrubina, 6,6 mg/dl; bilirrubina directa, 3,3 mg/dl, y actividad de protrombina, del 44%. La tomografía computarizada abdominal puso de manifiesto hepatomegalia homogénea y líquido libre perihepático y periesplénico. También se demostró hematoma retroperitoneal que infiltraba el músculo psoas derecho, que se interpretó causado por rotura de arteria ilíaca externa derecha cercana a la bifurcación (fig. 1). En la intervención se evidenció rotura completa, no aneurismática, de la arteria, que presentaba aspecto esfacelado e inflamatorio. No se encontraron focos sépticos adyacentes. Se implantó *bypass* ilio-ilíaco derecho in situ con prótesis

Correspondencia: Dr. C. Varela Casariago.
Servicio de Angiología y Cirugía Vascul. Hospital Universitario de Getafe.
Crta. de Toledo, km 12,5. 28905 Getafe. Madrid. España.
Correo electrónico: Varelot@hotmail.com

Manuscrito recibido el 24-1-2007 y aceptado el 4-7-2007.

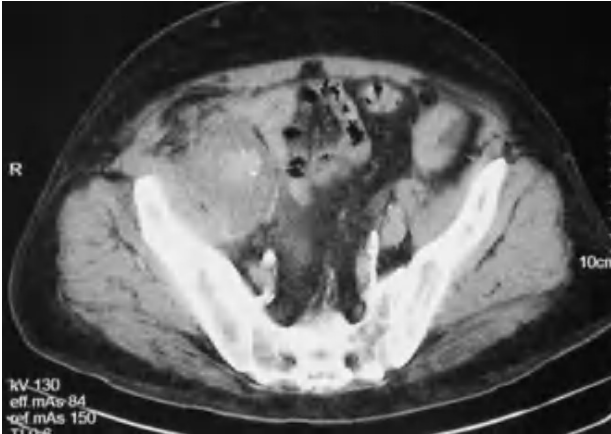


Fig. 1. Tomografía computarizada con contraste donde se observa hematoma retroperitoneal que engloba la bifurcación iliaca derecha e infiltra el músculo psoas-iliaco.

de dacrón impregnada de plata. El cultivo de la pared arterial mostró colonización por *Salmonella* diferente de *S. typhi*. Este mismo microorganismo se aisló en hemocultivos y coprocultivos posquirúrgicos. El cultivo de líquido ascítico fue positivo para *Escherichia coli*. El paciente falleció el duodécimo día posquirúrgico por fallo multiorgánico.

El 5% de las salmonelosis presentan diseminación hemática, favorecida por alteraciones de la flora intestinal, neoplasias o inmunodepresión (diabetes mellitus)². La infección arterial aparece en el 25% de los varones mayores de 50 años que presentan bacteriemia por *Salmonella*². Produce necrosis de la pared que progresa rápidamente hacia rotura y formación de pseudoaneurismas. Los síntomas más frecuentes son dolor lumbar o

abdominal asociado a fiebre cuando afecta al sector aorto-ilíaco. El tratamiento de elección es revascularización quirúrgica in situ, seguida de antibioterapia durante un mínimo de 6-8 semanas^{3,4}.

Nuestro paciente tenía una hepatopatía probablemente alcohólica en estado de insuficiencia hepática severa. Además presentaba una arteritis por *Salmonella*. El presente es el primer caso descrito en la bibliografía que asocia ambas entidades. Existen pocas publicaciones de septicemia salmonelósica espontánea en pacientes con disfunción hepática grave. No obstante, en el intestino de cirróticos, hay sobrecrecimiento bacteriano y aumento de permeabilidad parietal⁵ que facilitan la septicemia por agentes entéricos. Creemos que, en nuestro paciente, la disfunción hepática pudo favorecer una bacteriemia salmonelósica que motivó endarteritis iliaca.

Bibliografía

1. García MB, Franco FJ, Fernández J, Villaverde J, García JR. Aneurisma micótico femoral roto: aportación de un caso y revisión de la bibliografía. *Angiología*. 2007;59:179-84.
2. Fernández Guerrero ML, Aguado JM, Arribas A, Lumbreras C, De Gárgolas C. The spectrum of cardiovascular infections due to salmonella enterica. *Medicine*. 2004;83:123-38.
3. Luo CY, Ko WC, Kan CD, Lin PY, Yang YJ. In situ reconstruction of septic aortic pseudoaneurysm due to Salmonella or Streptococcus microbial aortitis: Long term follow up. *J Vasc Surg*. 2003;38:975-82.
4. Müller BT, Wegener OR, Grabitz K, Pillny M, Thomas L, Sandman W. Mycotic aneurysm of the thoracic and abdominal aorta and iliac arteries: Experience with anatomic and extranatomic repair in 33 cases. *J Vasc Surg*. 2001;3:106-13.
5. Guarner C, Soriano G. Bacterial translocation and its consequences in patients with cirrhosis. *Eur J Gastroenterol Hepatol*. 2005;17:27-31.