

A propósito de un caso. Nódulo pulmonar solitario

C.E. Colás-Orós^a, M. Alquézar-Fernández^b, G. Ballester-Cantón^c, S. Padilla-Ruiz^c
y M. Zapater-Monserrat^c

^aMédico de Familia. Servicio de Urgencias. Hospital Alcañiz. Teruel.

^bDiplomada Universitaria de Enfermería. Servicio de Urgencias. Hospital Alcañiz. Teruel.

^cMédicos de Familia. Centros de Salud del sector Alcañiz. Teruel.

Los nódulos pulmonares solitarios (NPS) se identifican en la mayoría de las veces como un hallazgo radiológico casual. Sin embargo, es fundamental descartar su malignidad con celeridad, para no retrasar su tratamiento y conseguir unas mayores tasas de supervivencia en caso de malignidad. Para ello, aparte de una correcta anamnesis y de una radiología convencional, se dispone de pruebas complementarias más avanzadas como la tomografía por emisión de positrones (PET) antes de realizar la cirugía. Aproximadamente la mitad de los NPS corresponden a lesiones malignas, en su mayoría son carcinomas broncogénicos.

Presentamos el caso de una mujer de 61 años sin hábitos tóxicos que coincidiendo con episodios de bronquitis sufría en alguna ocasión expectoración hemoptoica leve. En la radiografía de tórax se apreciaba una imagen nodular en el pulmón derecho. Por ello se realizó posteriormente una batería de pruebas encaminadas a descartar la malignidad del nódulo.

Palabras clave: nódulo pulmonar, hemoptisis, PET.

Solitary pulmonary nodules (SPN) are mostly identified as an accidental radiological finding. However, it is fundamental to rule out its malignancy quickly in order to avoid delaying its treatment and to obtain greater survival rates in case of malignancy. To do so, not only a correct anamnesis and conventional radiology are necessary but also the most advanced complementary tests such as positron emission tomography (PET) prior to doing surgery. Approximately half of the SPNs correspond to malignant lesions, most of which are bronchogenic carcinomas.

We present the case of a 61-year-old woman with no toxic habits who sometimes suffered mild hemoptoic expectoration during bronchitis attacks. The chest X-ray showed a nodular image in the right lung. Based on this, a battery of tests was conducted in order to rule out the nodule malignancy.

Key words: pulmonary nodule, hemoptysis, positron emission tomography.

INTRODUCCIÓN

En las consultas de Atención Primaria podemos encontrarlos de forma casual en un examen radiológico con la presencia de un nódulo pulmonar. Debemos tener una primera aproximación en cuanto a la sospecha de benignidad o malignidad del mismo, si bien el estudio será completado por el especialista.

Presentamos el caso de una paciente sin factores de riesgo en la que se halló un nódulo pulmonar. Tras una serie

de pruebas se consiguió descartar la malignidad de la lesión. Con este caso recordamos los medios diagnósticos de que se dispone en la actualidad para de forma ordenada alcanzar un diagnóstico.

Los nódulos pulmonares solitarios (NPS) son imágenes radiológicas de un tamaño inferior a 3 cm bien delimitados, que en la mitad de los casos corresponden a lesiones malignas. Por ello, se ha de aplicar un protocolo de actuación de manera consensuada que identifique de manera precoz al nódulo pulmonar. Con ello se consigue realizar un tratamiento precoz en caso de malignidad y secundariamente alcanzar una tasa de supervivencia mayor.

CASO CLÍNICO

Paciente mujer de 61 años sin alergias medicamentosas y con antecedentes de rinitis estacional. Sin hábitos tóxicos

Correspondencia: C.E. Colás Orós.
Hospital Comarcal de Alcañiz.
C/ Domingo Andrés 2- 2.º D.
44600 Alcañiz. Teruel.

Recibido el 14-02-2007; aceptado para su publicación el 13-09-2007.

y sin tratamiento actual. Es remitida al Servicio de Urgencias por presentar una reagudización bronquítica con episodio de expectoración hemoptoica leve. La paciente refería haber presentado en alguna otra ocasión algún episodio de hemoptisis leve por la que no había consultado. Se encuentra con buen estado general, eupneica, normotensa, consciente y orientada. En la auscultación pulmonar se encuentran escasos sibilantes aislados y la auscultación cardíaca es rítmica sin soplos, con una frecuencia de 85. No presenta fiebre.

En las pruebas complementarias la analítica (bioquímica, hemograma y coagulación) es normal. Electrocardiograma muestra ritmo sinusal. En la radiografía de tórax (figs. 1 y 2) se aprecia una imagen nodular de 2-2,5 cm localizada en el lóbulo medio derecho (LMD). Con el diagnóstico de bronquitis se cita en la consulta de neumología a la paciente para estudiar la imagen nodular pulmonar de forma preferente, instaurándose un tratamiento broncodilatador y antibiótico.

Desde la consulta de neumología se realizan una serie de pruebas complementarias cuyos resultados se exponen a continuación. La espirometría no mostró ninguna alteración y el cultivo de esputo presentaba flora habitual. La tomografía axial computarizada (TAC) mostraba un nódulo ovalado, periférico en el segmento lateral del LMD, denso, de 20 x 15 x 21 mm. No presenta adenopatías mediastínicas. El hígado, suprarrenal, páncreas y bazo no mostraban alteraciones.

Como siguiente paso, se realizó una fibrobroncoscopia, en la que se observó que las cuerdas y la tráquea presentaban una morfología normal. El árbol bronquial derecho e izquierdo mostraba signos de broncopatía crónica sin ninguna otra alteración. Se recogió una muestra para citología por aspirado bronquial que también dio un resultado normal.

Se envió a la paciente a nuestro hospital de referencia para la realización de una punción-aspiración por aguja fina (PAAF) eco dirigida, obteniendo un material hemático sin otros elementos formes. Ante el resultado negativo de la PAAF se realizó una tomografía por emisión de positrones (PET) con 2-flúor-18-fluoro-2-deoxi-D-glucosa (FDG). Con la PET no se apreciaba el nódulo que aparecía en la radiografía de tórax. La lesión no captaba FDG, por lo que metabólicamente se comportaba como una lesión benigna. La glucosa sigue un patrón de biodistribución y eliminación normal. Por ello, ante la ausencia de factores de riesgo en la paciente y dado que las pruebas realizadas mostraban un patrón benigno se etiquetó definitivamente el nódulo pulmonar como benigno, no realizándose técnicas de diagnóstico invasivas.

DISCUSIÓN

Presentamos el caso de una paciente en la que se encuentra como hallazgo casual una imagen nodular solitaria en el pulmón al realizarle una radiografía de tórax.

Definimos con el término de NPS a una imagen radiológica única de mayor densidad, de forma más o menos redondeada, de bordes bien delimitados y rodeada de tejido

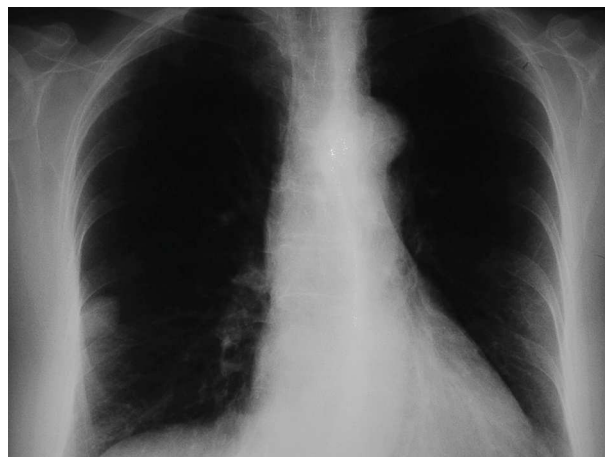

Figura 1. Radiografía de tórax.

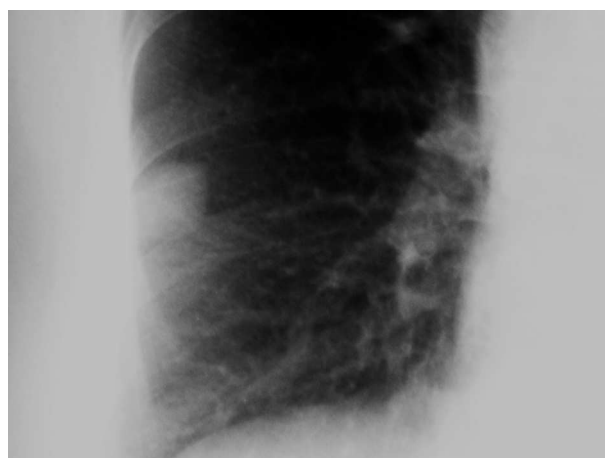

Figura 2. Detalle de radiografía de tórax.

pulmonar normal. Su tamaño debe ser inferior a 3 cm, puesto que por encima de este tamaño tienen una alta posibilidad de ser lesiones malignas. Aproximadamente el 50% de los NPS corresponden a lesiones malignas, de ellas un 70-80% son carcinomas broncogénicos. En cuanto al 50% de los nódulos benignos, la mayoría corresponden a procesos inflamatorios^{1,2}.

En el abordaje primario del NPS hemos de realizar una buena anamnesis, edad, historia previa del paciente en cuanto a exposición a tóxicos, (fundamentalmente tabaco, número de cigarrillos y años de consumo), antecedentes patológicos (tuberculosis, enfermedades micóticas) antecedentes de neoplasias previas (melanoma, adenocarcinoma de colon) y una exhaustiva exploración, todo ello, junto con una radiografía de tórax, nos puede dar una sospecha inicial del nódulo en cuanto a su benignidad.

Clásicamente se consideran como criterios de benignidad: la edad del paciente (la probabilidad de malignidad en menores de 35 años es muy baja), antecedentes de factores de riesgo como el tabaco o historia de malignidad previa, la ausencia de crecimiento de la lesión durante al

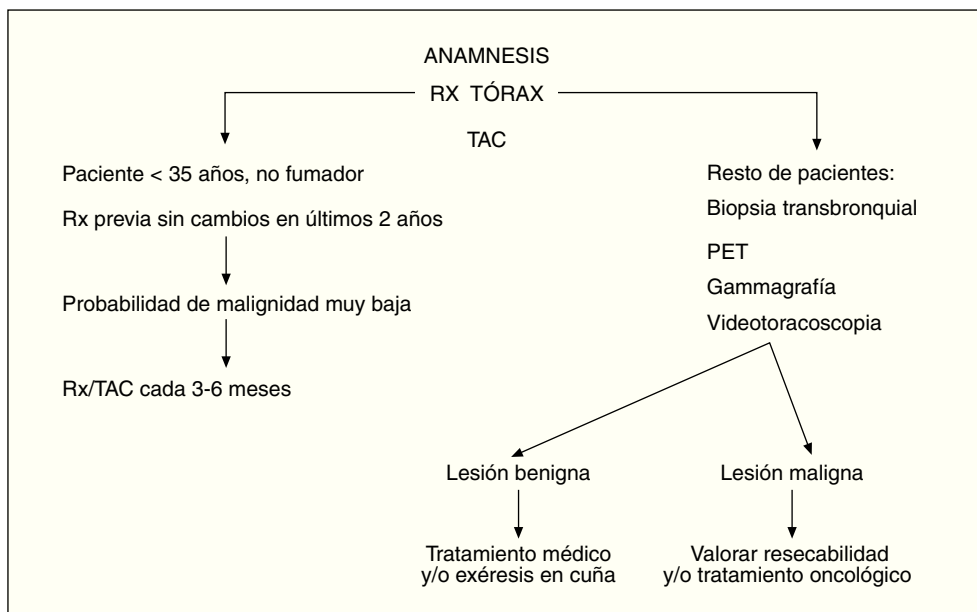


Figura 3. Algoritmo del nódulo pulmonar. PET: tomografía por emisión de positrones; Rx: radiografía; TAC: tomografía axial computarizada.

menos dos años de seguimiento y la presencia de un patrón radiológico de benignidad (contorno con bordes nítidos, presencia de calcificaciones homogéneas o “en palomitas de maíz”)³.

La realización de la TAC y especialmente la TAC de alta resolución nos informa con más detalle de las características del nódulo (márgenes, tamaño, cavitación, calcificaciones y existencia de grasa, que es típico de los hamartomas). En la figura 3 presentamos un posible algoritmo de actuación en la evaluación del NPS.

La PET con FDG ha demostrado ser una prueba con una especificidad y sensibilidad alta para identificar lesiones tumorales. Es una técnica no invasiva que no presenta complicaciones, pero con un alto coste^{4,5}. La fibrobroncoscopia tiene un rendimiento diagnóstico bajo, especialmente en nódulos inferiores a 2 cm.

En cuanto a la PAAF su rentabilidad en el diagnóstico de malignidad difiere según el nódulo sea periférico o central y dependiendo de su tamaño (mayor rentabilidad para los nódulos periféricos de más de 2 cm). Además, la no existencia de células malignas en la punción no asegura su benignidad. Por todo ello, se cuestiona el papel de la PAAF en el diagnóstico del NPS⁶.

La cirugía por videotoroscopia (CVT) y cirugía por toracotomía son las técnicas definitivas invasivas para determinar las características anatomopatológicas del nódulo. La CVT permite obtener un diagnóstico histológico sin te-

ner que realizar una toracotomía, y además aplicar un tratamiento mediante exéresis de la lesión. Tiene también una menor morbi-mortalidad frente a la toracotomía⁷. Por otra parte, la toracotomía permite ampliar los márgenes de resección junto con una linfadenectomía si se dispone del resultado de la biopsia intraoperatoria.

BIBLIOGRAFÍA

- López Serranoa B, Zufía García FJ. Estudio del nódulo pulmonar solitario. JANO EMC. 2001;61:51-2.
- Erasmus JJ, Connolly JE, McAdams HP, Roggli VL. Solitary pulmonary nodules: part I. Morphologic evaluation for differentiation of benign and malignant lesions. Radiographics. 2000;20:43-58.
- Viggiano RW, Swensen SJ, Rosenow EC. Evaluation and management of solitary and multiple pulmonary nodules. Clin Chest Med. 1992;13:83-95.
- Gould MK, Sanders GD, Barnett PG, Rydzak CE, Maclean CC, McClellan MB, et al. Cost-effectiveness of alternative management strategies for patients with solitary pulmonary nodules. Ann Intern Med. 2003;138:724-35.
- Dewan NA, Gupta NC, Redepenning LS, Phalen JJ, Frick MP. Diagnostic efficacy of PET-FDG imaging in solitary pulmonary nodules. Potential role in evaluation and management. Chest. 1993;104:997-1002.
- Moreno R, Fernández L. Nódulo pulmonar solitario: ¿qué ha cambiado en su evaluación diagnóstica? Arch Bronconeumol. 2003;39:246-8.
- Congregado Loscertalesa M, Girón Arjonaa JC, Jiménez Merchána R, Arroyo Tristona A, Arenas Linaresa C, Ayarra Jarnea J, et al. Utilidad de la cirugía videotoroscópica en el diagnóstico de los nódulos pulmonares solitarios. Arch Bronconeumol. 2002;38:415-20.