

T. Bravo Acosta¹
Y.M. López Pérez²
S. Hernández Tápanes³
J.E. Martín Cordero⁴
A. Gómez Lotti⁵
S. Blanco Aliaga⁶

Medicina Física y Rehabilitación.

¹ Facultad Girón. Centro de Investigaciones Clínicas. Playa Ciudad Habana.

² Facultad de Tecnología de la Salud. Instituto de Neurología y Neurocirugía. Plaza. Ciudad Habana.

³ Facultad de Tecnología de la Salud. Policlínica Luis de la Puente Uceda.

⁴ Facultad Girón. Centro de Investigaciones Médico-Quirúrgicas.(CIMEQ). Playa. Ciudad Habana

⁵ Anestesiología. Centro Internacional de Restauración Neurológica (CIREN). Playa. Ciudad Habana.

⁶ Cultura Física Terapéutica. Centro de Investigaciones Médico-Quirúrgicas (CIMEQ). Playa. Ciudad Habana.

Fecha de recepción: 30/5/07

Aceptado para su publicación: 10/10/07

Talalgia. Revisión bibliográfica

Talalgia. Bibliographic review

Correspondencia:

Tania Bravo Costa
Departamento de Medicina

Física y Rehabilitación
Centro de Investigaciones
Clínicas

45 esquina 34 Kohly. Playa.
Ciudad Habana. Cuba

E-mail: tbravo@infomed.sld.cu

RESUMEN

Objetivo. Analizar los conceptos generales del dolor localizado en el talón que pudiera estar en relación con la irritación de la fascia plantar o del hueso del talón, donde se precisará la epidemiología del dolor, la etiopatogenia, el cuadro clínico referido por el paciente así como los estudios de imagenología que ayudarían a su diagnóstico.

Método. El tratamiento se debe comenzar con medidas simples y con baja probabilidad de efectos secundarios haciendo recomendaciones a los pacientes; posteriormente indicando medicamentos analgésicos y/o antiinflamatorios no esteroideos y medidas físicas rehabilitadoras como termoterapia, ultrasonidos, magnetoterapia, hidroterapia, láser, iontoforesis, corrientes analgésicas de baja y media frecuencia, ondas de choque extracorpóreas, ortesis, taloneras, calzado

ABSTRACT

Objective. To analyze the general concepts of heel located pain that might be related to the irritation of the plantar fascia or bone of the heel, which require pain epidemiology, pathogenesis, clinical manifestations reported by the patient and imaging studies that would help its diagnosis.

Methods. Treatment should begin with simple measures and with low probability of side effects recommending patients; subsequently indicating pain medication and / or non-steroidal antiinflammatory and physical rehabilitative measures as thermotherapy, ultrasound, magnetotherapy, hydrotherapy, laser, iontophoresis, low and medium frequency analgesic currents, extracorporeal shock waves, bracing, plantar insoles, appropriate footwear, plasters, massage and stretching exercises of the plantar fascia, and in some cases anesthetic blockade of

adecuado, yesos, masajes y ejercicios de estiramiento de la fascia plantar y en algunos casos bloqueo, anestésico del nervio tibial posterior, infiltraciones con esteroides y en caso de ser necesario o estuviera indicado, la conducta quirúrgica.

Conclusiones. Su diagnóstico precoz, el tratamiento del dolor, la descarga de la tensión de la fascia plantar y la corrección de las anomalías del antepié y retropié son factores que contribuyen a atenuar las molestias en el paciente y a disminuir la discapacidad que ocasiona esta enfermedad de quienes la padecen.

PALABRAS CLAVE

Talalgia; Calcaneodinia; Fascitis plantar; Espolón calcáneo.

the posterior tibial nerve, steroid infiltration and if necessary or indicated, surgical treatment.

Conclusions. The early diagnosis and treatment, pain, discharge from the tension of the plantar fascia, the correction of forefoot and rearfoot anomalies are contributing factors to ease discomfort in the patient and to reduce the disability that causes this disease to whom suffer.

KEY WORDS

Thalalgia; Calcaneodine; Plantar fascitis; Calcaneous spur.

INTRODUCCIÓN

La mayoría de los dolores en la superficie plantar del talón se deben a la irritación de la inserción de un tejido fuerte (fascia plantar) en el hueso del talón (calcáneo).

El espolón calcáneo es una prominencia ósea, o exostosis, que puede aparecer en la parte interior del talón (calcáneo) como consecuencia de estiramientos excesivos y continuados de la fascia plantar, una banda de tejido conjuntivo que recubre los músculos de la zona. Al estirarse excesivamente, la fascia puede calcificarse, formándose el espolón, que es bastante doloroso y dificulta el apoyo normal del talón, y a veces ocasiona una inflamación en la zona que lo rodea y que puede manifestarse a diversas alturas; de esta manera, puede haber un espolón subcalcáneo, simple o doble, y un espolón retrocalcáneo, si el dolor se localiza en el borde medial y lateral del talón. En este caso, y sobre todo en niños, se debe pensar en la epifisitis del calcáneo (enfermedad de Sever); si se produce en la parte posterior al tendón de Aquiles, en bursitis posterior al tendón de Aquiles (deformación de Haglund); si es anterior al tendón de Aquiles, en el espacio retromaleolar, se debe descartar fractura de la tuberosidad posterolateral del astrágalo y bursitis retromaleolar,

bursitis anterior al tendón de Aquiles; por el contrario, si es referido en la inserción calcánea del tendón de Aquiles, en neuralgia del nervio tibial posterior, síndrome de sobrecarga (en deportistas) y tendón de Aquiles tenso por estructura y función anormal del pie¹.

En principio, el hecho de presentar un espolón no es indicativo de una patología, ya que la mayoría de los espolones no son dolorosos y se descubren accidentalmente en una radiografía. Sin embargo, están presente en el 50 % de las talalgias^{1,2}.

En estudios de pacientes con fascitis plantar se ha publicado que del 10 al 70 % presenta un espolón calcáneo asociado; sin embargo, la mayoría presenta también un espolón en el pie asintomático contralateral. Estudios anatómicos han mostrado que el espolón se origina más frecuentemente en el flexor corto de los dedos que en la fascia plantar, lo que sigue poniendo en duda su rol en la talalgia¹.

De acuerdo con Mark Harris y otros, el síndrome del espolón del calcáneo incluye 3 síndromes diferentes que se presentan de forma progresiva: la fascitis plantar, la periostitis subcalcánea y el espolón como tal³.

El espolón calcáneo es una patología asociada a fascitis plantar con mecanismo producido inicialmente por microfracturas o microarrancamientos en la inserción de

- 28 la fascia plantar, lo que origina una neoformación de hueso en forma de espolón.

FASCITIS PLANTAR

La fascitis plantar es una afección frecuente en los pacientes de edad media, de predominio en el sexo femenino (2:1), que causa dolor en uno o ambos pies y, como consecuencia del mismo, una impotencia funcional para la marcha.

La fascia plantar constituye un importante soporte estático del arco longitudinal del pie. En su porción central (aponeurosis plantaris centralis) es gruesa y con fibras bien estructuradas en sentido longitudinal; se origina en las tuberosidades del calcáneo. Su función es mantener de forma estática la forma de la bóveda plantar^{1,4}. Tiene mayor sufrimiento en condiciones de estrés, cuando trabaja de forma forzada, por ejemplo en personas obesas o pies con arco longitudinal acentuado, o en permanencia de pie durante largo tiempo. Se produce una sobredistensión de sus fibras colágenas, con irritación de terminaciones nerviosas, en especial en las inserciones junto al hueso, sobre todo en la inserción en la tuberosidad interna. Su patología se manifiesta en forma de un dolor de características mecánicas, que puede ser unilateral o bilateral, situado en la zona anterior y medial del talón, que se diferencia del espolón por extenderse hacia la planta del pie^{1,5,6}. Este dolor se produce por la tracción excesiva de la fascia plantar en su inserción en el calcáneo, y produce microtraumatismos repetidos. Generalmente, se produce en pacientes obesos o, por el contrario, en deportistas y siempre favorecido por una alteración estática^{1,3,6}. Puede formar parte de las manifestaciones de las espondiloartropatías, que se manifiestan por entesitis. En la exploración se detecta una zona dolorosa a la presión que el paciente no puede definir bien.

Epidemiología

El dolor en los talones es una de las causas más frecuentes por la que se acude a un especialista. Este padecimiento puede afectar a personas de cualquier edad.

El espolón es más frecuente entre personas que tienen el pie cavo o que sufren sobrepeso, aunque también pue-

de aparecer en aquellos que realizan movimientos violentos con el pie^{7,8}.

Etiopatogenia

Si el paciente presenta pie plano y la contractura del tendón es permanente pueden tensar la fascia y favorecer el riesgo de crecimiento de espolones.

Es frecuente en pacientes con pie cavo y con sobrepeso, así como en aquellos que realizan movimientos violentos del pie^{7,8}.

Baer y Liberson, en 1906 y 1932, respectivamente, señalaron el espolón calcáneo como signo de gonorrea⁷.

Gould, en 1942, analizó los factores genéticos como posible etiología de esta enfermedad y demostró un predominio en el sexo masculino.

Algunos autores lo han asociado a la gota o al síndrome de Reiter, y otros, como Davis y Blair, lo asociaron a la espondilitis anquilopoyética⁷.

Entre las causas metabólicas están las neuropatías periféricas en los diabéticos, que también ocasionan dolor en el talón, y los problemas circulatorios en personas con varices, capaces de comprimir pequeños nervios que van hacia el talón. Los tumores son otro factor de riesgo, aunque menos común^{3,8}.

Manifestaciones clínicas

Es una afección benigna, pero como que afecta a individuos mayores de 50 años e impide la marcha normal, produce sensación de invalidez⁹.

El paciente refiere dolor selectivo en un punto del calcáneo que se agrava con el apoyo; no obstante, con la carga de peso estando el paciente de pie o deambulando, raramente se irradia y, en todos los casos, se alivia con el reposo. Se puede observar tumefacción discreta^{2,9}.

La hiperextensión forzada de los dedos puede acentuar las molestias por distensión de la aponeurosis y la fascia plantar.

El síntoma primario de la fascitis plantar es el dolor localizado específicamente en el área de carga de peso del talón. Comúnmente es más grave durante los primeros pasos al levantarse de la cama, disminuye en cierta medida con la actividad por la distensión de la fascia

y reaparece de nuevo tras un período de descanso. En el examen físico podemos encontrar dolor localizado a la compresión en la zona inferomedial de la tuberosidad del calcáneo con discreta tumefacción y eritema^{3,9}. Es frecuente entre personas que practican deportes, individuos con sobrepeso, personas con pie cavo o pie plano y a menudo en mujeres con pies largos y estrechos.

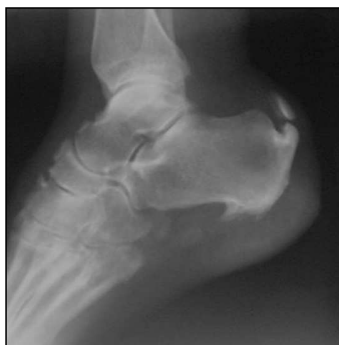Alrededor del 50 % de los pacientes con fascitis plantar tienen espolón calcáneo, que parece ser la reacción a la estimulación mecánica de la fascia plantar, de manera que el espolón no parece ser la causa directa del dolor, sino un hallazgo radiológico^{2,3}.

El espolón óseo, por sí mismo, no tiene por qué ser doloroso. En casos de espolones bilaterales suele doler sólo un lado y otras veces hay una acusada talalgia; radiográficamente no se observa espolón. El cuadro doloroso viene desarrollado por la inflamación de la correspondiente bolsa serosa, las más importantes de las cuales son la subcalcánea, la preaquileana y varias retroaquileanas. A consecuencia de inflamaciones repetidas, estas bolsas serosas pueden calcificarse.

Los espolones posteriores corresponden a calcificación del tendón de Aquiles y, en casos frecuentes, su relación con las bolsas serosas explica las molestias⁴. Acostumbran ser sintomáticos, y en algunas ocasiones originan unas molestias de características de tendinitis aquilea. Puede existir una bursitis por roce con el calzado¹.

Es muy frecuente la asociación de espolones anteroinferior y posterior. Representaría de forma fehaciente la dirección de las tracciones en el sistema aquileo-calcáneo-plantar; en el 93 % de los casos es bilateral y simétrica.

Fig. 1. Radiografía del pie izquierdo, vista lateral. Presencia de espolón calcáneo. Calcificación en la inserción del tendón de Aquiles con fragmento libre. Posible ruptura del tendón. Cortesía de la Dra. Vilma Rondón García, jefa del Servicio de Radiología del CCOI Frank País (Cuba).



Técnicas de imagen

La radiografía, en vista lateral, permite observar la espina calcánea con densidad ósea (osteofito), que puede tener distintas formas y tamaños^{2,3,7,8} (fig. 1).

La ecografía musculoesquelética permite visualizar el engrosamiento de la fascia¹⁰ (fig. 2).

La resonancia magnética también ofrece imágenes de esta formación. La fascia plantar es una estructura homogénea de baja intensidad de señal en todas las secuencias y tiene unos 3 mm de grosor. La fascitis plantar aparece como un engrosamiento y cambio en la señal de la fascia, en particular en la zona de inserción calcánea¹¹.

Es útil la gammagrafía ósea, a pesar de su falta de especificidad, ya que indica el grado de inflamación de la zona y revela la organicidad del proceso, aunque en ocasiones nos deja serias dudas^{1,3}.

La densitometría ósea en localización calcánea total no es una prueba diagnóstica, pues tiene un interés puramente de valoración biomecánica¹.

Pronóstico

Con un diagnóstico y tratamiento precoz suele tener un buen pronóstico, pero si bien el paciente acude tardíamente a la consulta —como ocurre generalmente en los deportistas (atletismo) cuando comienzan a presentar molestias—, entonces el buen resultado al tratamiento suele demorar y muchas veces se debe recurrir al tratamiento quirúrgico⁹.

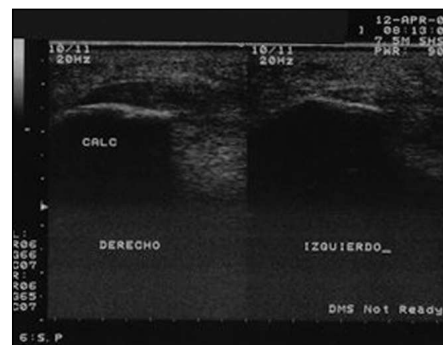


Fig. 2. Estudio comparativo. Engrosamiento de la fascia plantar derecha. Cortesía de la Dra. Tania Bravo Acosta, del Servicio de Radiología del Centro de Investigaciones Clínicas (Cuba).

30 TRATAMIENTO

Básicamente, existen dos: el conservador, que consta de medidas generales, tratamiento medicamentoso y tratamiento físico rehabilitador, y el quirúrgico.

Medidas generales

Se requiere reposo y disminuir la actividad o el ejercicio físico^{2,3,6,12,13}.

Es recomendable el uso de calzado deportivo con tacón blando y amplio, un calzado adecuado (con buena amortiguación en la zona del talón). Sin embargo, en casos con pie poco rígido y calcáneo valgo hay que vigilar bien que el calzado elegido no aumente la inestabilidad¹⁴.

Tratamiento medicamentoso

A base de analgésicos y antiinflamatorios no esteroides^{2,3,6,12}.

Enfoque físico rehabilitador

Los objetivos de la rehabilitación son:

1. Aliviar el dolor.
2. Descargar la tensión de la fascia plantar.
3. Corregir las anomalías del antepié y retropié.

Agentes físicos

Los agentes físicos recomendados son^{1,3,12,13}:

– Aplicar masajes con hielo, especialmente al final del día. El más recomendado es hacer rodar el talón y el arco del pie sobre una botella de plástico con agua congelada.

- Ultrasonido.
- Electroterapia analgésica
- Laserterapia.
- Magnetoterapia.
- Hidroterapia.
- Iontoforesis con vitaminoterapia.

En nuestra experiencia utilizamos frecuentemente la terapia combinada y la iontoforesis con vita-

minoterapia con buenos resultados en el alivio del dolor.

Talonerías. Existe una gran variedad de almohadillas para el talón o talonerías, y generalmente son útiles. Las plantillas (almohadillas o talonerías) deben corregir las alteraciones en la alineación del pie (suele estar presente alguna de ellas, como calcáneo varo o valgo, metatarso varo o valgo, o diferencias en la longitud de las piernas). Se utiliza un material de alta amortiguación, con un espesor de 4 mm en el talón. El diseño de contacto total es muy útil para reducir las presiones excesivas en la zona dolorosa (aunque se debe evitar proporcionar una elevación excesiva del arco plantar, lo cual aumentaría la tensión de la fascia plantar y por tanto el dolor) y, a veces, es complementado con un tallado que descarga la presión en el punto de máximo dolor (que habitualmente tiene alrededor de 1 cm²)^{12,13}.

Utilización de plantillas imantadas con efecto analgésico y antiinflamatorio local.

Ortesis (soportes del arco). Los soportes blandos, con una almohadilla en el talón son los más eficaces.

Calzado. Los calzados con tacón blando y amplio, y con suela relativamente rígida proporcionan la máxima comodidad y protección. El calzado deportivo es recomendable^{1,3,6}.

Espasmodio. La aplicación de tiras de esparadrapo en toda la longitud de la fascia plantar puede ser muy eficaz, especialmente para el dolor agudo y la actividad deportiva. Al principio debe aplicarse a diario^{2-4,13}.

Yesos. En casos extremadamente agudos o resistentes, la colocación de un yeso de marcha corto de 3 a 6 semanas aliviará y, ocasionalmente, solucionará el problema³.

Masaje. Transverso profundo en la inserción del calcáneo mediante técnica de Cyriax no menos de 15 min al día^{2,4}.

Cinesiterapia

Ejercicios de estiramientos de soleo, gemelos, tibial anterior.

Ejercicios de los isquiotibiales y paravertebrales.

Otras modalidades de tratamiento

Bloqueo anestésico del nervio tibial posterior. Proporciona anestesia para la planta del pie y lechos ungueales. Puede realizarse con el paciente en decúbito supino o prono. El punto de referencia es el paso de la arteria tibial posterior a nivel del maléolo interno. Por detrás, y por fuera de la arteria, se inyectan de 5-8 ml de solución. No es necesario buscar parestesias.

Infiltraciones con esteroides. Se plantea que son eficaces en casos resistentes, aunque son mal toleradas por el dolor que ocasionan y no están exentas de cierto riesgo^{1,3}.

Ondas de choque extracorpóreas. Los casos muy rebeldes responden en ocasiones al tratamiento, que ha alcanzado muy buenos resultados con su aplicación desde el año 1996 en los países europeos¹⁴⁻¹⁶. **31**

Tratamiento quirúrgico

En algunos casos está indicada la cirugía. Es una intervención mediante la cual se identifica la fascia plantar, se extirpa una pequeña parte de ella y se identifican y liberan unos pequeños nervios (las ramas plantares del nervio tibial posterior) que en algunas ocasiones se encuentran comprimidos por la fascia plantar, y es esta compresión responsable del dolor^{2-4,6,14}.

BIBLIOGRAFÍA

1. Brent S, Kevin W. Dolor en el talón (fascitis plantar). En: Rehabilitación ortopédica clínica. 2ª ed. España: Elsevier; 2005.
2. Rodríguez CE, Ojeda H. Nueva técnica artroscópica para el síndrome del espolón del calcáneo. Rev Cubana Ortop Traumatol. 2000;14:51-5 B.
3. Bravo T. Diagnóstico y rehabilitación en enfermedades ortopédicas. Ciudad de la Habana: Editorial de Ciencias Médicas; 2006. p. 103-11.
4. Campillo A, Pros A, Blanch J. Abordaje práctico de los problemas de los pies (II). Actualizaciones. 1999;6:360-6.
5. Fernández CJM. Espolón calcáneo. Revista Podología.com. 2005 junio(2):6-13.
6. Murphy GA. Trastornos de los tendones y las fascias En: Campbell: cirugía ortopédica. Madrid: Harcourt Brace; 1998.
7. Ceballos A, Zayas D. Afecciones del tobillo y el pie. En: Tratado de cirugía ortopédica y traumatológica. Ciudad de La Habana: Pueblo y Educación; 1990. p. 150-76.
8. Zwart M. Talalgias por espolón calcáneo. JANO EMC. 1997; 53:54-60.
9. Roxas M. Plantar Fascitis: Diagnosis and therapeutic considerations. Alternative Medicine Review. 2005;10:83-93.
10. Valls O, Hernández JL, Anillo R. Ecografía del tobillo y pie. En: Ecografía del aparato locomotor. Ciudad de la Habana: Editorial de Ciencias Médicas; 2003. p. 151-3.
11. Recondo JA. RM en el tobillo-pie. Navarra: Line Grafic; 1999.
12. Rioja J, González A, Romo M, Cantalapedra E. Tratamiento combinado de la fascitis plantar crónica en el adulto de edad superior a los 50 años. Original. 2001;35:90-94.
13. Rioja J, García J, Prada J, García L, Arroyo F; Rodríguez E. Eficacia de la iontoforesis-corticoides en el tratamiento del hombro doloroso. Estudio prospectivo. Rehabilitacion. 1996; 30:181-6.
14. Herrera A, Díaz F, Godoy M, Pérez F, López B, Flores M, Gómez A. Aplicación de ondas de choque extracorpóreas en el tratamiento de patologías de partes blandas. (Estudio preliminar). Rehabilitacion. 2000;34:159-63.
15. Rodríguez Blanco CE, Ojeda León H. Nueva técnica artroscópica para el síndrome del espolón del calcáneo. Rev Cubana Ortop Traumatol. 2000;14:51-5.
16. García EM, Álvarez R, Rodríguez M, Valdés A, González N. Fascitis plantar tratada con ondas de choque extracorpóreas. Rev Cubana Ortop Traumatol. 2005;19:29-34.