

Técnicas quirúrgicas

Cierre de las heridas de fasciotomía mediante bandas de plástico: una alternativa simple y de bajo coste

M. Taifour Suliman y S. Aizaz, Tabuk, Saudi Arabia

Las incisiones de fasciotomía son esenciales para aliviar la presión en las estructuras neurovasculares de las extremidades. Sin embargo, el cierre de estas heridas con frecuencia se convierte en un reto para el cirujano vascular. El objetivo del presente estudio fue describir un método simple y de bajo coste para el cierre diferido de las mismas. En cinco pacientes se usaron bandas de plástico para cerrar gradualmente las heridas de fasciotomía. Todas cicatrizaron satisfactoriamente en un plazo de 4-12 días. Sólo dos pacientes desarrollaron complicaciones mínimas en forma de infección menor y escara hipertrófica. Concluimos que el método usado con una banda de plástico es de menor coste y más simple en comparación con técnicas similares utilizando el mismo dispositivo.

INTRODUCCIÓN

Con frecuencia, el cierre de las heridas de fasciotomía de las extremidades se convierte en una tarea difícil para el cirujano vascular. Aunque el método ideal es la sutura directa porque produce el resultado estético deseado, no es posible en casi ningún caso. La segunda mejor opción es el cierre primario diferido con la ayuda de un dispositivo de estiramiento de la piel, como los clavos de Kirschner más bandas de plástico¹, cintas o *vessel loops* de Silastic con grapas cutáneas^{2,3}, suturas subcutáneas de Prolene⁴, o dispositivos diseñados especialmente que incorporan bandas de plástico^{5,6} o catéteres acodados⁷⁻⁹ (*hooks*).

La utilización de estas técnicas proporciona mejores resultados que los métodos convencionales,

como los injertos cutáneos o colgajos locales, que producen resultados estéticos desfavorables, son de coste elevado e incluyen una estancia hospitalaria prolongada^{7,10}.

De todos los métodos descritos de estiramiento cutáneo, el que utilizamos para nuestros pacientes es de bajo coste y simple y está disponible prácticamente en cualquier lugar, a diferencia de otros dispositivos sofisticados.

PACIENTES Y MÉTODOS

Tratamos a cinco pacientes con heridas de fasciotomía utilizando bandas de plástico. Los cinco eran hombres (tabla I). Las heridas se localizaban en el tercio inferior de la pierna en tres pacientes y en las extremidades superiores en los otros dos. La fasciotomía se efectuó para aliviar la presión compartimental después de una trombectomía en un paciente y para la corrección arterial con un injerto de vena safena en los cuatro casos de traumatología (tabla I).

Detalles del procedimiento

Inmediatamente después de una fasciotomía efectuada por el cirujano vascular, mientras el paciente

DOI of original article: 10.1016/j.avsg.2008.05.001.

Department of Plastic Surgery, King Khaled Civilian Hospital, Tabuk, Reino de Arabia Saudí.

Correspondencia: M. Taifour Suliman, MD, FRCS, Department of Plastic Surgery, King Khaled Civilian Hospital, King Fahad Street, PO Box 876, Tabuk, Reino de Arabia Saudí. Correo electrónico: mtaifour1@yahoo.com, m8251342@yahoo.com, mtaifoursuliman@hotmail.com

Ann Vasc Surg 2008; 22: 697-700

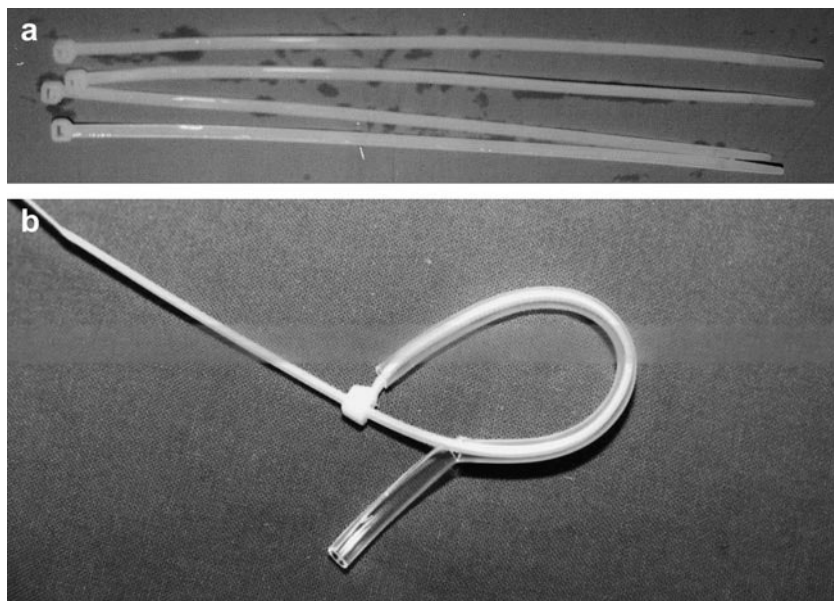
DOI: 10.1016/j.avsp.2008.10.006

© Annals of Vascular Surgery Inc.

Publicado en la red: 2 de septiembre de 2008

Tabla I. Detalles de los pacientes (n = 5)

Caso	Edad (años)	Sexo	Causa de la fasciotomía	Lugar de la herida	Tamaño de la herida, cm (largo x ancho)	Tiempo necesario para el cierre de la herida (días)	Complicaciones
1	36	Hombre	Trombectomía	Pierna derecha	28 x 13	12	Escara hipertrófica
2	60	Hombre	Corrección arterial	Pierna derecha	26 x 12	12	Ninguna
3	25	Hombre	Corrección arterial	Pierna izquierda	25 x 11	10	Ninguna
4	34	Hombre	Corrección arterial	Antebrazo izquierdo	30 x 5	4	Ninguna
5	30	Hombre	Corrección arterial	Antebrazo derecho	32 x 6	5	Infección herida

**Fig. 1.** **a** Cuatro bandas de plástico. **b** Banda de plástico dentro del tubo o sonda nasogástrica, que también demuestra cómo cortar la parte del tubo al mismo tiempo que se tensa la banda.

todavía se encontraba bajo los efectos de la anestesia general, en primer lugar se insertaron bandas de plástico (fig. 1a), esterilizadas con óxido de etileno en gas, en una sonda nasogástrica estéril, de calibre 12 (fig. 1b) que protegía la piel del borde afilado de la banda que la atraviesa; acto seguido se inserta la banda enhebrada a una distancia de unos 3-5 cm de a través de todo el espesor de la pequeña contraincisión a 5 mm del borde de la herida (figs. 2b y 3b). El número de bandas depende de la extensión (longitud) de la herida. Para la herida más pequeña utilizamos seis bandas y para la de mayor tamaño ocho. La anchura media de la herida en su parte más ancha era de 9 cm, con unos límites de 5 a 13 cm (tabla I). Todas las bandas se cerraron y se tensaron hasta el mayor grado posible sin ejercer una tensión indeseable en el borde de la herida. Las bandas son de autocierre y se tensaron a diario, gradualmente, en 4 a 10 mm sin una distensión excesiva de la piel, hasta que los bordes de la herida se aproximaron y por último se suturaron en el quirófano con

anestesia local (figs. 2c y 3c). En nuestros pacientes esto requirió entre 4 y 12 días (tabla I). El tubo de protección se cortó longitudinalmente hasta su extensión deseada y se retiró para permitir una mayor tensión en la banda (fig. 1b). En el caso de tres pacientes, las bandas se aplicaron mientras se encontraban bajo los efectos de la anestesia general después de una fasciotomía efectuada por el cirujano vascular. Para los dos pacientes restantes, el procedimiento se efectuó con anestesia local en la sala. Después de tensar las bandas se aplicaron apósitos en las heridas. El cirujano vascular prescribió heparina a todos los pacientes y se les aconsejó que efectuaran reposo en cama con las extremidades elevadas.

RESULTADOS

El cierre de la herida se obtuvo en los cinco pacientes (tabla I) en un plazo de 4 a 12 días con resultados

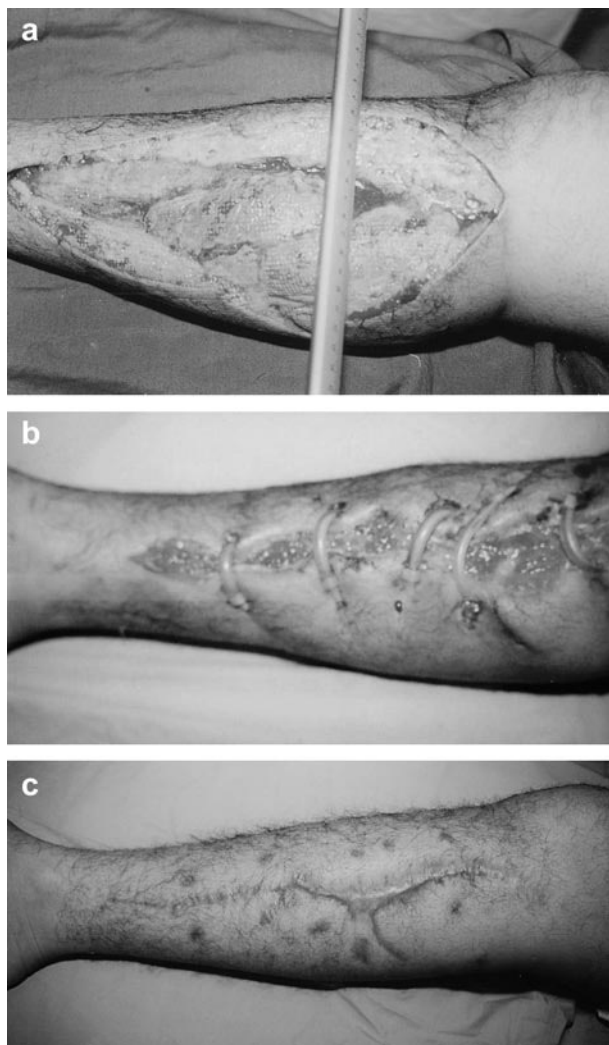


Fig 2. **a** Herida de fasciotomía del primer paciente. **b** Bandas aplicadas en la herida y tensadas. **c** Curación de la misma herida a los 3 meses tras cierre primario diferido satisfactorio utilizando las bandas.

favorables. Las complicaciones fueron: una infección de la herida quirúrgica en un paciente, tratado satisfactoriamente con antibióticos, y una cicatriz hipertrófica en otro.

DISCUSIÓN

La fasciotomía está indicada para aliviar la presión elevada del compartimiento en la extremidad inferior o superior después de una corrección arterial, lesión por aplastamiento, traumatismo eléctrico o fracturas^{2,4}. La herida resultante suele hacerse más ancha a medida que los bordes de la piel se retraen como consecuencia de la presión subyacente, y el cierre de toda la herida se convierte en una tarea difícil para el cirujano^{7,10}. Entre las opciones

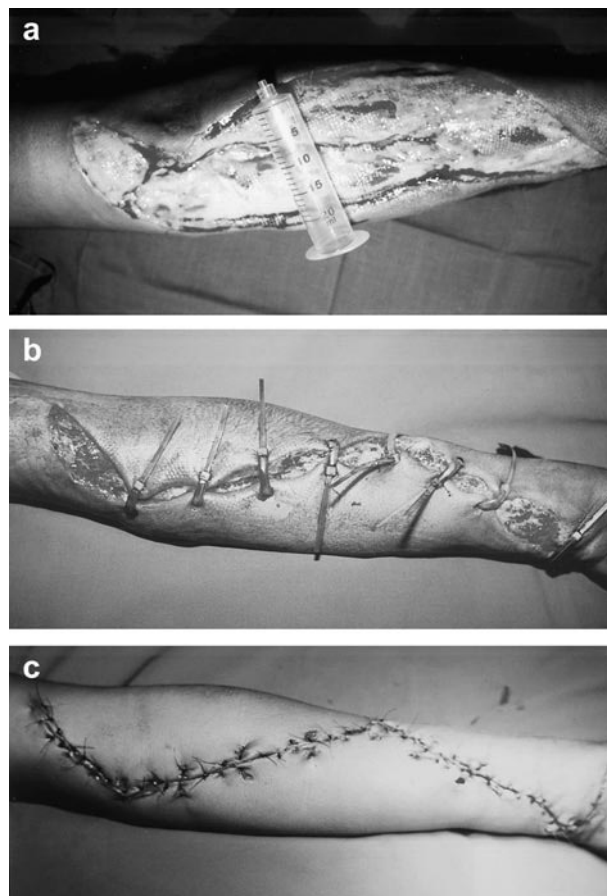


Fig. 3. **a** Herida de fasciotomía de la extremidad superior. **b** Bandas de plástico aplicadas y tensadas para estirar la piel. **c** Cierre completo de la herida.

disponibles para el cierre de estas heridas anchas, se permite que curen por segunda intención^{2,5}. Sin embargo, este método produce una cicatriz ancha y antiestética. La otra opción para el cierre de una herida de fasciotomía es aplicar un injerto laminar de piel^{2,4,5,7,10} con todos los inconvenientes de los injertos cutáneos, como la morbilidad en el área donante y la necesidad de una segunda intervención con anestesia general, más el aspecto inaceptable desde un punto de vista estético del injerto de piel^{4,10}. Las heridas de fasciotomía también pueden repararse utilizando colgajos locales o libres, con todas las desventajas asociadas, como su coste elevado, la morbilidad en el área donante y el prolongado tiempo de la cirugía^{5,8,9}. Más recientemente, se ha descrito como alternativa a los injertos cutáneos la dermis derivada de fibroblastos humanos, producida por ingeniería de tejidos¹¹ (Derma-graft®; Advanced BioHealing, La Jolla, CA) que naturalmente presenta todas las desventajas mencionadas previamente de estos últimos.

Para obtener mejores resultados funcionales y estéticos, el cierre primario diferido de las heridas de fasciotomía mediante la aplicación de un dispositivo de distensión de la piel se convierte en un método favorable si se desean evitar los inconvenientes de las opciones mencionadas previamente⁷. En los estudios publicados se ha descrito una amplia variedad de dispositivos innovadores; todos aprovechan las propiedades vasoelásticas de la piel^{5,9,12} y todos finalizan con una aproximación y sutura de los bordes de la herida. Varían en el material de distensión utilizado. Algunos autores utilizan agujas de Kirschner que se pasan a través de los bordes y acto seguido se aproximan mediante bandas de plástico¹ o cintas de Silastic (*vessel loops*) a través de las grapas de la piel aplicadas en los bordes cutáneos^{2,3}, mientras que otros dispositivos usan suturas de Prolene subcutáneas que se tensan gradualmente para cerrar el defecto⁴ o dispositivos diseñados especialmente que incorporan bandas de plástico^{5,6} o catéteres acodados⁷⁻⁹ (*hooks*). Sin embargo, recientemente se ha utilizado un dispositivo de vacío para acelerar la reducción de estas heridas antes de su cierre final, un procedimiento conocido como "cierre de la herida asistido con vacío"¹³ (VAC). Sin embargo, el coste de los accesorios usados para proteger la herida antes de aplicar el dispositivo es relativamente alto y, por otra parte, no son reutilizables.

El método que hemos descrito en el presente artículo es mucho más simple y de coste mucho más bajo que el de los mencionados previamente, y está disponible en casi cualquier lugar, a diferencia de otros dispositivos sofisticados, excepto quizá la técnica con Prolene subcutáneo⁴, ya que usamos las bandas de plástico que podemos adquirir al precio de 1 riyal saudí (1 dólar = 3,75 riyals) para seis bandas. Estas bandas están ampliamente disponibles porque tienen muchos otros usos no médicos, como el empalme de cables eléctricos o las pulseras de identificación hospitalarias. También se usan médicamente como torniquetes para la mama en la mamoplastia de reducción¹⁴. Estas bandas son nuestra primera elección para la distensión de la piel porque son de bajo coste, están fácilmente disponibles y producen el mismo resultado final del cierre primario diferido de la herida (fig. 2c y 3c), obtenido mediante otros métodos de mayor coste y dificultad. Según lo descrito en algunos de los otros métodos de distensión de la piel², también aplicamos las bandas intraoperatoriamente en tres de los casos descritos y con anestesia local en la cabecera del enfermo en dos de los pacientes^{8,9,12}.

Antes de la distensión, no separamos la piel puesto que la distensión es más satisfactoria en la

piel no separada para prevenir la necrosis como consecuencia de una baja tensión de oxígeno¹⁵. Nuestra tasa de expansión fue de 4-10 mm/día, similar a la descrita en otros estudios⁵; y las heridas se cerraron en 4-12 días. Utilizando estos dispositivos de distensión, el tiempo de cierre de una herida de fasciotomía varía de acuerdo con el tamaño de ésta. El período más breve descrito fue de 2 h⁸ y el más prolongado, de 102 días⁶. En un paciente se produjo infección de la herida y en otro una escara hipertrófica. En estudios similares se han descrito complicaciones como éstas^{5,8,16}. Podemos concluir que el cierre de las heridas de fasciotomía utilizando un método de expansión de la tensión de la piel está aceptado ampliamente y se ha convertido en el método de elección en comparación con otras alternativas, como los injertos cutáneos. El método descrito previamente es una alternativa simple y de bajo coste que amplía las elecciones del cirujano que se enfrenta con este problema. Sin embargo, es necesario un estudio con un mayor número de pacientes y posiblemente comparativo para consolidar con más firmeza su superioridad con independencia de su rentabilidad. Por último, el problema de las complicaciones menores puede evitarse mediante un control cuidadoso de la infección y del cierre de la herida.

Deseamos expresar nuestro agradecimiento a las enfermeras de la sala de cirugía por su ayuda en la asistencia de los pacientes.

BIBLIOGRAFÍA

1. Boden BP, Buinewicz BR. Management of traumatic cutaneous defects by using a skin-stretching device. *Am J Orthop Supp* 1995;1:27-30.
2. Callanan I, Macey A. Closure of fasciotomy wounds. A technical modification. *J Hand Surg [Br]* 1997;22:264-265.
3. Stahl S, Har-Shai Y, Hirshowitz B. Closure of wounds in the upper extremity using a skin stretching device. *J Hand Surg [Br]* 1996;21:534-537.
4. Berman SS, Schilling JD, McIntyre KE, Hunter GC, Bernhard VM. Schoelace technique for delayed primary closure of fasciotomies. *Am J Surg* 1994;167:435-436.
5. Barnea Y, Gur E, Amir A, et al. Our experience with Wisebands: a new skin and soft-tissue stretch device. *Plast Reconstr Surg* 2004;113:862-871.
6. Lee ET. A new wound closure achieving and maintaining device using serial tightening of loop suture and its clinical applications in 15 consecutive patients for up to 102 days. *Ann Plast Surg* 2004;53:436-441.
7. Godwin Y, Soutar DS. A couple of good ideas from Canniesburn. *Br J Plast Surg* 2000;53:711-712.
8. Subramania KI, Mohit S, Sasidharan PR, Abraham MK, Arun P, Kekatpure V. Sure closure"-skin stretching system, our clinical experience. *Indian J Plast Surg* 2005;38:132-137.

9. Asgari MM, Spinelli HM. The vessel loop shoelace technique for closure of fasciotomy wounds. *Ann Plast Surg* 2000;44: 225-229.
10. Chiverton N, Redden JF. A new technique for delayed primary closure of fasciotomy wounds. *Injury* 2000;31:21-24.
11. Caruso DM, King TJ, Tsujimura RB, Weiland DE, Schiller WR. Primary closure of fasciotomy incisions with a skin-stretching device in patients with burn and trauma. *J Burn Care Rehabil* 1997;18:125-132.
12. Narayanan K, Futrell JW, Bentz M, Hurwitz D. Comparative clinical study of the sure-closure device with conventional wound closure techniques. *Ann Plast Surg* 1995;35: 485-491.
13. Yang CC, Chang DS, Webb LX. Vacuum-assisted closure for fasciotomy wounds following compartment syndrome of the leg. *J Surg Orthop Adv* 2006;15:19-23.
14. Melis P, Noorlander ML, van der Kleij AJ, van Noorden CJ, van der Horst CM. Oxygenation and microcirculation during skin stretching in undermined and nonundermined skin. *Plast Reconstr Surg* 2003;112:1295-1301.
15. Omar AA, Mavor AI, Homer-Vanniasinkam S. Evaluation of dermagraft as an alternative to grafting for open fasciotomy wounds. *J Wound Care* 2002;11:96-97.
16. Molea G, Schonauer F, Blasi F. Progressive skin extension: clinical and histological evaluation of a modified procedure using Kirschner wires. *Br J Plast Surg* 1999;52:205-208.