



# REVISTA DE LA SOCIEDAD ESPAÑOLA DEL DOLOR

www.elsevier.es/resed



## NOTA CLÍNICA

### Bloqueo ciático continuo con catéter estimulador guiado mediante ecografía para tratamiento del miembro fantasma doloroso

A. Martínez Navas\*, R. Ortiz de la Tabla González y M. Echevarría Moreno

Servicio de Anestesiología, Reanimación y Terapéutica del Dolor, Hospital Universitario de Valme, Sevilla, España

Recibido el 5 de diciembre de 2008; aceptado el 20 de diciembre de 2008

#### PALABRAS CLAVE

Bloqueo ciático continuo;  
Catéter estimulador;  
Ecografía;  
Miembro fantasma doloroso;  
Analgésia

#### Resumen

Los bloqueos nerviosos periféricos pueden ser una alternativa a la analgesia intravenosa y epidural en el tratamiento del miembro fantasma doloroso. La dificultad en la localización del nervio ciático mediante neuroestimulación en pacientes con arteriopatía periférica y neuropatía puede verse aumentada por el hecho de presentar una amputación del miembro inferior, que imposibilita la observación de una respuesta motora en el pie coincidiendo con la localización del nervio. En estos casos, la ecografía puede convertirse en una técnica de localización nerviosa determinante del éxito de la analgesia ya que permite la identificación del nervio, así como la visualización en tiempo real de la posición relativa de la aguja y catéter respecto al nervio y la difusión del anestésico local administrado. Se presenta el caso de un paciente con miembro fantasma doloroso resistente al tratamiento convencional que se controló con un bloqueo ciático continuo con catéter estimulador guiado con ecografía.

© 2009 Elsevier España, S.L. Todos los derechos reservados.

#### KEYWORDS

Continuous sciatic nerve block;  
Stimulating catheter;  
Ultrasonography;  
Phantom limb pain;  
Analgésia

#### Ultrasound-guided continuous sciatic nerve block with stimulating catheter for the treatment of phantom limb pain

#### Abstract

Peripheral nerve blocks can be an alternative to intravenous and epidural analgesia in the treatment of phantom limb pain. The difficulty of localizing the sciatic nerve through neurostimulation in patients with peripheral arteriopathy and neuropathy can be increased by lower limb amputation, making it impossible to observe a motor response in the foot coinciding with localization of the nerve. In these cases, ultrasonography can

\*Autor para correspondencia.

Correo electrónico: amartnavas@yahoo.es (A. Martínez Navas).

become a technique for nerve localization and determine the success of analgesic strategy, since it allows nerve identification, as well as visualization in real time of the relative position of the needle and catheter with respect to the nerve and the diffusion of the local anesthetic administered. We report the case of a patient with phantom limb pain refractory to conventional treatment, in whom pain control was achieved by ultrasound-guided continuous sciatic block with stimulating catheter.

© 2009 Elsevier España, S.L. All rights reserved.

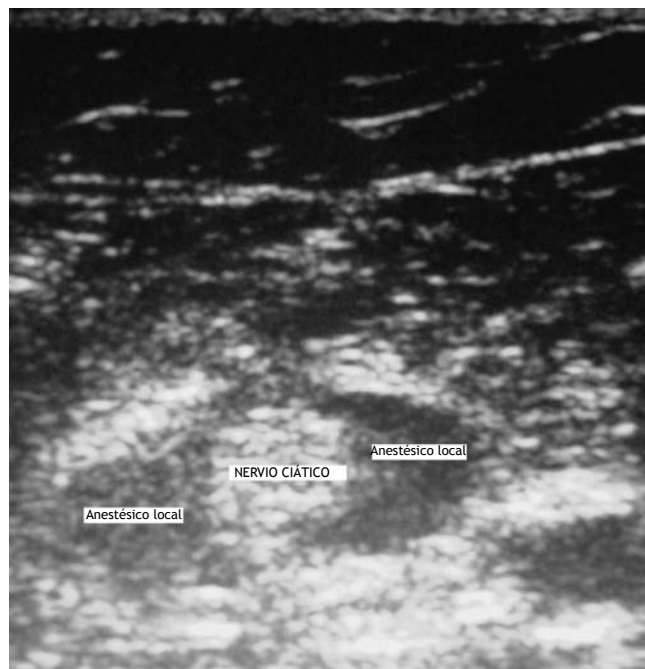
## Introducción

El bloqueo del nervio ciático es frecuentemente empleado para anestesia y analgesia en cirugía del miembro inferior. Hay diversas técnicas para su abordaje<sup>1</sup>, muchas de las cuales emplean referencias óseas superficiales, que en ocasiones son difíciles de palpar e identificar, sobre todo en pacientes obesos. Incluso empleando una técnica de neuroestimulación, que actualmente se considera la técnica de referencia como método de localización nerviosa en la práctica de bloqueos nerviosos periféricos, no siempre es fácil obtener una respuesta motora que garantice el éxito de la técnica<sup>2</sup>. En los últimos años, con la aplicación de la ecografía como técnica de localización nerviosa alternativa o complementaria de la neuroestimulación, se ha publicado una tasa de éxito cercana al 100%, además de significativas mejoras en el tiempo de instauración de los bloqueos sensitivo y motor que, en definitiva, han llevado a una mayor satisfacción de los pacientes<sup>3</sup>. El bloqueo del nervio ciático guiado con ecografía puede reducir los riesgos de complicaciones e incrementar la tasa de éxito casi hasta el 100%<sup>3</sup>, en comparación con las mejores cifras comunicadas con anterioridad (87-97%)<sup>4</sup>. En pacientes en los que la localización nerviosa mediante neuroestimulación puede verse dificultada, bien por la presencia de neuropatía o, bien por la imposibilidad de visualizar una respuesta motora concreta, la ecografía puede representar una alternativa a la técnica convencional.

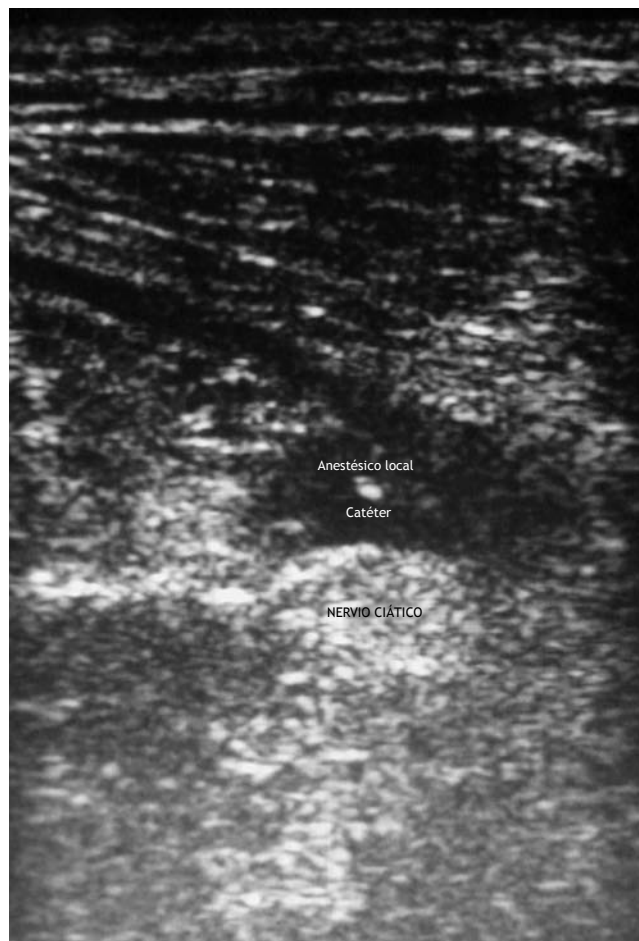## Caso clínico

Varón de 50 años de edad, 68 kg de peso y 165 cm de altura, entre cuyos antecedentes patológicos destacan diabetes mellitus de larga evolución no dependiente de insulina y fumador importante. Entre los antecedentes quirúrgicos destacan *bypass* femoropoplíteo izquierdo hacia 6 meses, que 1 mes después sufrió trombosis de la anastomosis, que se trató con trombectomía más angioplastia y colocación de *stent* en la anastomosis. Un mes después presentó un nuevo episodio de isquemia arterial subaguda que requirió trombectomía bajo anestesia general, con una buena evolución postoperatoria. Más tarde presentó un episodio de isquemia arterial aguda, realizándose trombectomía, con muy mala evolución postoperatoria, por lo que se indicó una amputación supradósea izquierda, que se realizó bajo una técnica anestésica intraepidural, utilizándose el catéter epidural para analgesia postoperatoria mediante una perfusión continua de ropivacaína 0,125% a una velocidad de infusión de 10 ml/h. En las primeras 12 h de postoperatorio el paciente pre-

sentó dolor leve en reposo, pero a partir de este momento se produjo un incremento progresivo del dolor en reposo, de características mixtas, somático y neuropático, localizado en la rodilla, que le impidió el sueño, haciéndose insoportable y que se consideró como miembro fantasma doloroso (MFD). En este momento el dolor se valoró con una intensidad de 100, en una escala verbal numérica de 0 a 100. Ante la ineficacia de la analgesia epidural se asoció analgesia intravenosa con metamizol y cloruro mórfico, que no mejoraron el dolor del paciente. Veinticuatro horas más tarde se objetivó la salida accidental del catéter epidural, por lo que se inició una perfusión de cloruro mórfico intravenosa en bomba PCA, que también resultó ineficaz para el control del dolor. Ante esta situación y la persistencia del dolor valorado como insoportable (escala verbal numérica [EVN] = 100), se realizó un bloqueo ciático continuo con catéter estimulador guiado mediante ecografía a nivel subglúteo, previa obtención del consentimiento verbal informado del paciente. Con el paciente en decúbito lateral derecho y la cadera izquierda ligeramente flexionada se procedió a la exploración del nervio ciático a nivel subglúteo con una sonda de ecografía lineal de 3-10 MHz de frecuencia, conectada a un equipo de ecografía Sonosite® Titan. Previamente preparado el material y la zona a explorar en condiciones de esterilidad, se colocó la sonda a nivel subglúteo y se exploró el ciático de proximal a distal, localizándose 5 cm distal del pliegue glúteo como un nódulo redondeado hiperecoico de aproximadamente 1-1,5 cm de diámetro (fig. 1). A continuación, manteniendo la sonda en esa posición, se realizó una infiltración subcutánea con lidocaína al 2%, 2 ml en el punto medio del eje transversal de la sonda. En ese punto se introdujo una aguja de neuroestimulación de calibre 19,5G × 100 m, visualizándose su avance hacia el nervio ciático. Cuando se observó el contacto de la aguja con el nervio ciático se detuvo su avance y se conectó un neuroestimulador HNS 11 (Braun Medical®), observándose contracción en la musculatura posterior del muslo que desapareció a 0,3 mA. A continuación se administró una dosis inicial de 20 ml de ropivacaína al 0,75% a través de la aguja durante 2 min, observando en todo momento la difusión del anestésico local alrededor del nervio (fig. 1). Al finalizar la administración de esta dosis la intensidad del dolor descendió a 30. A continuación, sin visualización ecográfica directa, se introdujo un catéter estimulador de calibre 20G × 50 cm (Stimulong Plus 100mm, Pajunk®) conectado al mismo neuroestimulador, y se observó la misma respuesta motora durante la introducción del catéter a una intensidad de 1 mA. El catéter se introdujo 5 cm distal respecto a la punta de la aguja y se fijó en esa posición. Seguidamente, se administró una



**Figura 1** Imagen del nervio ciático a nivel subglúteo.



**Figura 2** Imagen del catéter próximo al nervio ciático y de la difusión del anestésico local administrado a través del catéter.

segunda dosis de 10 ml de ropivacaína 0,75% a través del catéter durante 1 min, visualizando la difusión del anestésico local (fig. 2). Al finalizar la inyección de esta dosis la intensidad del dolor descendió a 20. En este momento se conectó al catéter una bomba PCA de ropivacaína 0,2% a un ritmo de perfusión basal de 5 ml/h, con posibilidad de bolos de 10 ml cada 30 min. Además, bajo un enfoque multimodal de la analgesia, se pautó metamizol 2 g intravenoso cada 6 h, con tramadol y cloruro mórfico como analgésicos de rescate. La analgesia se valoró, tanto en reposo como con el movimiento de la extremidad amputada, a las 8, 16, 24, 36, 48 y 72 h tras la colocación del catéter en una EVN de 0 a 100: a las 8 h se valoró como 20, tanto en reposo como en movimiento; a las 16 y 24 h fue valorada como 0 en reposo y 10 con el movimiento de la extremidad; a las 36, 48 y 72 h el dolor se valoró como 0 tanto en reposo como con el movimiento. Durante las primeras 72 h tras la colocación del catéter el paciente recibió curas del muñón que fueron bien toleradas y que no precisaron la administración de analgesia adicional. Durante el tiempo que se mantuvo el catéter, el paciente no presentó ningún efecto adverso atribuible a la pauta analgésica, recuperó el ritmo sueño-vigilia y presentó un elevado grado de satisfacción con el tratamiento analgésico. A las 72 h el catéter se retiró sin incidencias.

## Discusión

La percepción de un MFD es un hecho extraordinariamente frecuente que puede afectar a casi la totalidad de pacientes sometidos a una amputación accidental o quirúrgica de la extremidad inferior<sup>5</sup>, si bien los pacientes con arteriopatía periférica que son amputados pueden presentar una menor incidencia de MFD (26%)<sup>5</sup>. En algunos casos en los que el do-

lor puede ser muy intenso y difícil de controlar con analgesia intravenosa y epidural los bloqueos nerviosos periféricos pueden constituir una alternativa eficaz. En pacientes diabéticos con enfermedad vascular periférica del miembro inferior la localización del nervio ciático mediante neuroestimulación puede ser dificultosa, ya que es sabido que estos pacientes pueden presentar cierto grado de neuropatía. Realmente, no hay datos objetivos que apoyen la idea de que en pacientes con neuropatía haya una mayor dificultad para obtener una respuesta motora con neuroestimulación. Sin embargo, la experiencia clínica sugiere que en estos pacientes provocar una electroneuroestimulación es más difícil, aunque el mecanismo no es conocido. Algunos autores consideran que estos pacientes pueden tener una disminución de la amplitud y velocidad de conducción nerviosa<sup>6</sup>. Además, la localización nerviosa mediante neuroestimulación en pacientes diabéticos con arteriopatía periférica puede verse dificultada o imposibilitada por el hecho de haber sufrido una amputación, lo cual impide la observación de una respuesta motora coincidiendo con la localización del nervio ciático, como en nuestro caso. Klein et al<sup>7</sup> pusieron de manifiesto la utilidad de la neuroestimulación para producir una sensación de movimiento en una extremidad fantasma. En estos casos, la ecografía ha demostrado su utilidad como

técnica de localización nerviosa<sup>8</sup>. El bloqueo continuo del nervio ciático a nivel subglúteo con catéter estimulador guiado con ecografía en un paciente con una amputación de la extremidad inferior no ha sido previamente descrito en la bibliografía. Van Geffen y Gielen<sup>9</sup> han publicado una serie descriptiva de casos de bloqueo ciático continuo a nivel subglúteo con catéter estimulador guiado con ecografía en niños. En todos los casos se pudo objetivar una respuesta motora en el pie. En nuestro caso, la ausencia de pie imposibilitó la visualización de una respuesta motora a este nivel, si bien, tanto con la aguja como con el catéter estimulador, se observó una contracción de la musculatura posterior del muslo coincidiendo con la visualización ecográfica del contacto de la aguja con el nervio ciático y la proximidad del catéter al nervio, aunque el paciente en ningún momento refirió sensación motora en el miembro fantasma, de forma similar a lo publicado por Klein et al<sup>7</sup>. La punta dorada del catéter y el hilo conductor que contiene en su interior han podido facilitar la visualización ecográfica del catéter en relación con catéteres no estimuladores, aunque actualmente no se ha demostrado una mejor visualización ecográfica de los catéteres estimuladores en relación con los no estimuladores. Si bien el abordaje subglúteo obligó a la movilización del paciente para la ejecución de la técnica, la presencia de menos masa muscular a este nivel facilitó la identificación ecográfica del nervio. En el abordaje transversal de la aguja respecto a la sonda de ultrasonidos la visualización de la aguja puede ser más difícil que con el abordaje *in plane*<sup>10</sup>; sin embargo, permitió un abordaje longitudinal de la aguja y del catéter respecto del nervio ciático, lo cual facilitó la introducción del catéter a lo largo del eje mayor del nervio. De forma similar a lo referido en la bibliografía, la ecografía permitió visualizar la posición relativa de la aguja y catéter respecto del nervio ciático, así como la difusión del anestésico local administrado a través de ambos. En nuestro caso, la ecografía, como técnica de localización nerviosa, ha sido determinante para la colocación de un catéter estimulador ciático como técnica resolutoria del dolor de miembro fantasma rebelde a otros tratamientos, mostrándose como una técnica segura, exenta de complicaciones, que ha proporcionado una gran satisfacción en el paciente.

## Agradecimientos

DUE de quirófanos de Cirugía Ortopédica y Traumatológica del Bloque Quirúrgico. Hospital Universitario de Valme.

## Bibliografía

1. Taboada M, Bascuas B, Oliveira J, del Río S, Rodríguez J, Cortés J, et al. Técnicas para bloquear el nervio ciático a nivel del hueco poplíteo por vía lateral. *Rev Esp Anesthesiol Reanim.* 2006;53:226-36.
2. Karmakar MK, Kwok WH, Ho AM, Tsang K, Chui PT, Gin T. Ultrasound-guided sciatic nerve block: description of a new approach at the subgluteal space. *Br J Anaesth.* 2007;98:390-5.
3. Marhofer P, Greher M, Kapral S. Ultrasound guidance in regional anaesthesia. *Br J Anaesth.* 2005;94:7-17.
4. Chang PC, Lang SA, Yip RW. Reevaluation of the sciatic nerve block. *Reg Anesth.* 1993;18:18-23.
5. Álamo Tomillero F, Rodríguez de la Torre R, Caba Barrientos F, Hachero Torrejón A, Echevarría Moreno M, García García A, et al. Estudio prospectivo de la prevalencia y factores de riesgo de miembro fantasma doloroso en el postoperatorio inmediato de pacientes sometidos a amputación por isquemia arterial crónica. *Rev Esp Anesthesiol Reanim.* 2002;49:295-301.
6. Sites BD, Gallagher J, Sparks M. Ultrasound guided popliteal block demonstrates an atypical motor response to nervestimulator in 2 patients with diabetes mellitus. *Reg Anesth Pain Med.* 2003;28:479-82.
7. Klein SM, Eck J, Nielsen K, Eteele SM. Anesthetizing the phantom: peripheral nerve stimulation of a nonexistent extremity. *Anesthesiology.* 2004;100:736-7.
8. Minville V, Zetlaoui PJ, Fessenmeyer C, Benhamou D. Ultrasound guidance for difficult lateral popliteal catheter insertion in a patient with peripheral vascular disease. *Reg Anesth Pain Med.* 2004;29:368-70.
9. Van Geffen, Gielen M. Ultrasound guided subgluteal sciatic nerve blocks with stimulating catheters in children: a descriptive study. *Anesth Analg.* 2006;103:328-33.
10. Marhofer P, Chan VWS. Ultrasound guided regional anesthesia: current concepts and future trends. *Anesth Analg.* 2007;104:1265-9.