

## Tratamiento endovascular de la aorta torácica

V.M. Gutiérrez-Alonso (coord.)<sup>a</sup>, M.L. del Río-Solá<sup>a</sup>, L. Riera-De Cubas<sup>b</sup>,  
V. Fernández-Valenzuela<sup>c</sup>, E. Ros-Díe<sup>d</sup>, J.M. Martín-Pedrosa<sup>e</sup>

### Introducción

La utilización de endoprótesis en el tratamiento de la patología de la aorta torácica descendente es una realidad en los últimos años.

El empleo de estas técnicas alternativas se justifica ante la reducción de la morbilidad y la mortalidad, comparadas con las técnicas tradicionales de cirugía y los buenos resultados obtenidos a medio-largo plazo.

El tratamiento endoluminal parece en la actualidad una realidad indiscutible en el tratamiento de esta patología.

### Antecedentes

Nicholas Volodos implantó por primera vez un *stent* recubierto en el tratamiento de un pseudoaneurisma torácico en 1986. Volodos había patentado un 'Z' *stent* de acero recubierto en 1984.

*Correspondencia:* <sup>a</sup> Servicio de Angiología y Cirugía Vascular. Hospital Clínico Universitario. Valladolid. <sup>b</sup> Servicio de Angiología y Cirugía Vascular. Hospital Clínico La Paz. Madrid. <sup>c</sup> Servicio de Angiología y Cirugía Vascular. Hospital General Universitari Vall d'Hebron. Barcelona. <sup>d</sup> Servicio de Angiología y Cirugía Vascular. Hospital Clínico San Cecilio. Granada. <sup>e</sup> Servicio de Angiología y Cirugía Vascular. Hospital General Yagüe. Burgos, España.

*Correspondencia:* Dr. Vicente M. Gutiérrez Alonso. Servicio de Angiología y Cirugía Vascular. Hospital Clínico Universitario. Avda. Ramón y Cajal, 3. E-47005 Valladolid. E-mail: vgutierrez@vodafone.es

© 2007, ANGIOLOGÍA

En 1991, Parodi et al describen el primer caso de tratamiento endovascular para resolver un aneurisma de aorta abdominal infrarrenal.

En 1994, Dake et al publican el primer caso de reparación endovascular de un aneurisma de aorta torácica mediante la colocación de un dispositivo endovascular.

Las endoprótesis recubiertas se han convertido en el tratamiento de elección de múltiples patologías de la aorta torácica (aneurismas, disecciones, traumatismos, malformaciones congénitas, úlceras penetrantes y hematomas murales).

Los procedimientos endovasculares han reducido de forma importante la morbimortalidad perioperatoria en comparación con la cirugía abierta. Estos procedimientos pueden asociarse a otros gestos quirúrgicos cuando la patología aórtica lo requiera.

### Exploraciones diagnósticas

Para la preparación de un procedimiento endoluminal es necesario un estudio exhaustivo de la patología que pretendemos tratar.

Las pruebas de imagen permiten seleccionar pacientes susceptibles de recibir un tratamiento endovascular, ya que es necesaria una valoración de las características anatómicas de las lesiones de la aorta torácica debido a las limitaciones de los dispositivos

endovasculares disponibles. De ahí la importancia de alcanzar la máxima exactitud posible en el diagnóstico por imagen.

El diagnóstico por imagen en el tratamiento endovascular lo constituye: la angiogramografía axial computarizada, la angiorresonancia magnética, la arteriografía y los ultrasonidos. Con el avance de la tecnología, cada modalidad tiene una función en el diagnóstico del paciente y ofrece una información única e increíblemente valiosa.

La tendencia actual de utilizar procedimientos diagnósticos menos invasivos también afecta a las técnicas de imagen endovasculares. Mientras que la angiografía fue el primer procedimiento para diagnosticar la enfermedad vascular, las modalidades no invasivas de la tomografía axial computarizada (TAC) y la resonancia magnética (RM), en particular la angiogramografía y la angiorresonancia, continúan ganando popularidad entre los médicos y los especialistas en procedimientos endovasculares.

### **Tomografía computarizada**

Se utiliza un equipo helicoidal multicorte siempre que sea posible.

El protocolo estándar incluye estudios con y sin contraste intravenosos en fase arterial, seriando cortes desde las cúpulas diafragmáticas hasta la bifurcación de las arterias femorales.

Todas las imágenes obtenidas se procesan para obtener reconstrucciones multiplanares y volumétricas.

Nos da información referida fundamentalmente al diámetro y, si tenemos una buena reconstrucción, podemos obtener incluso datos sobre las longitudes de la patología a tratar [1].

Para optimizar la imagen y evitar el artefacto creado por la respiración del paciente, se le debe pedir que aguante su respiración tanto como le sea posible; la mayoría de los pacientes pueden hacerlo durante 30 s. Las angiogramografías modernas son capaces de realizar cortes mucho más finos (0,3 mm), con lo que aumentan la resolución de forma importante [2].

En la evaluación del paciente es esencial la medición del diámetro y la longitud del cuello de la lesión proximal y distal y de ambas arterias ilíacas comunes, para valorar la posible navegación con los dispositivos endovasculares.

La angiogramografía permite distinguir fácilmente entre la luz, el trombo mural y la pared aórtica; esto, junto con el procesamiento posterior de la imagen, proporciona la base para una medición exacta. A diferencia de la arteriografía, la angiogramografía permite una descripción excelente tanto del trombo como del calcio de la pared arterial.

Esta prueba nos permite también una valoración sobre el estado de los troncos supraaórticos (TSA) y de la aorta abdominal.

### **Arteriografía**

A pesar de su utilidad potencial, tiene importantes limitaciones. Es incapaz de detectar el tamaño del aneurisma y del trombo asociado, ya que sólo estudia la luz arterial. Este método no es capaz de apreciar con exactitud la calcificación aórtica y de las arterias ilíacas, lo cual es un aspecto muy importante si nos planteamos una reparación endovascular [3-5].

No es ya una prueba imprescindible en la planificación del procedimiento quirúrgico y para la toma de medidas con vistas a la elección de los dispositivos adecuados en cada caso, ya que su información es fundamentalmente longitudinal, y estos datos puede proporcionarlos una buena reconstrucción de la TAC.

El acceso vascular más empleado es la arteria femoral común (AFC), a través de la cual se usa un introductor de 5F y un catéter centimetrado.

La arteriografía diagnóstica debe incluir imágenes de la aorta toracoabdominal, los vasos pélvicos y femorales, para verificar no sólo las lesiones, sino también las arterias a través de las cuales se van a introducir los dispositivos endovasculares [6].

### **Resonancia magnética**

Basado en su capacidad de aportar imágenes fun-

cionales, la RM se utiliza en los casos de disección aórtica.

El protocolo de estudio incluye una secuencia de *spin-eco* doble guiada por electrocardiografía en cortes transversos, sagitales y oblicuos, así como reconstrucciones tridimensionales de angiorrsonancias dinámicas con contraste intravenoso.

La angiorrsonancia utiliza contraste de gadolinio y permite realizar imágenes en tres dimensiones de la aorta abdominal y de sus ramas, al igual que de las arterias iliacas. El gadolinio no es tan nefrotóxico, por lo que la posibilidad de inducir insuficiencia renal con esta exploración es menor. La RM tiene otras teóricas ventajas sobre la angiotomografía, incluyendo una imagen tridimensional con gran resolución y un excelente contraste de los tejidos blandos; y todo ello sin someter al paciente a una radiación ionizante.

Esta prueba tiene la capacidad de distinguir la existencia de sangrado activo o hematomas en desarrollo en los procesos agudos.

Para extraer toda la información necesaria para la selección del paciente, el tamaño de la endoprótesis y la planificación del tratamiento desde la RM se requieren varios registros, lo cual necesita un tiempo de exploración aproximado de 20 minutos.

Estas imágenes permiten valorar, al igual que la angiografía, la longitud del cuello aneurismático, la estenosis o la tortuosidad de las arterias iliacas y el diámetro interno de las arterias iliacas comunes y externas. Sin embargo, ni la imagen de RM ni la angiorrsonancia pueden describir el calcio, lo cual puede ser un problema. Tampoco se puede realizar en pacientes portadores de marcapasos y ciertos implantes metálicos.

La angiorrsonancia también permite obtener una imagen en tiempo real parecida a la arteriografía convencional. Esta técnica se denomina TRICKS (*time-resolved imaging of contrast kinetics*). TRICKS tiene la ventaja de realizar una RM de alto rendimiento, al igual que los más modernos progra-

mas informáticos permiten mejorar la resolución temporal.

### **Ecografía transesofágica**

Se utiliza para identificar el cuello verdadero de los aneurismas torácicos y su relación precisa con la salida de la arteria subclavia izquierda.

También se detecta con precisión la puerta de entrada de las disecciones aórticas y evalúa el flujo en la luz verdadera y en la falsa, así como una buena colocación de guías y catéteres.

### **Ultrasonidos intravasculares (IVUS)**

Se emplea sobre todo durante el procedimiento endovascular para asegurar la colocación exacta de la endoprótesis (especialmente en un cuello aneurismático difícil). Esta técnica se utiliza menos como método diagnóstico, aunque algunos abogan por su empleo en pacientes con insuficiencia renal, para realizar un primer estudio de aproximación sin contraste; y si las conclusiones obtenidas no son lo suficientemente claras como para saber si un paciente es candidato a un tratamiento endovascular, se añadirán otros estudios diagnósticos [7].

Algunos autores son muy positivos en cuanto al uso rutinario del IVUS, que puede medir con exactitud el cuello aneurismático, determinar la existencia y la extensión de calcio en la pared arterial de los vasos iliacos, así como la longitud exacta necesaria que debe tener el dispositivo [8].

La ventaja del IVUS sobre la arteriografía es que no requiere contraste.

Las limitaciones del IVUS son que requiere una punción arterial, lo cual no está exento de complicaciones, su curva de aprendizaje y, además, no está disponible en muchos centros donde se realiza cirugía endovascular. Demanda una importante inversión en el equipo y en el adiestramiento para ser utilizada de forma rutinaria como una técnica de imagen diagnóstica en el planteamiento terapéutico del abordaje endovascular.

## Eco-Doppler

Permite la valoración de arterias femorales y de los ejes ilíacos, lo que nos aporta una buena valoración de los posibles accesos vasculares, como predecir las posibilidades de navegación por dichas arterias.

Todas estas técnicas nos permiten determinar:

- Localización de la lesión aórtica.
- Anatomía y morfología exactas de los aneurismas.
- Presencia de calcificaciones de pared y de trombo intramural.
- Medidas intraluminales exactas de los diámetros de la lesión aórtica y de los segmentos de aorta sana proximales y distales a ella.
- Relaciones anatómicas del cuello de los aneurismas con los TSA y troncos viscerales, especialmente arteria subclavia izquierda y tronco celiaco.
- Anatomía de la aorta abdominal.
- Acceso vascular para el procedimiento endovascular.

En el caso de las disecciones aórticas, se necesita una información específica:

- Anatomía del *flap* disecante.
- Identificación de los puntos de entrada y reentrada.
- Confirmación del flujo de entrada y reentrada.
- Dimensiones de la verdadera y la falsa luz.
- Grado de trombosis de la falsa luz.
- Relación de ambas (verdadera y falsa luz), con la salida de los troncos viscerales, iliacos y femorales.
- El diámetro del arco aórtico distal.
- El diámetro y la extensión de la disección hacia los ejes iliofemorales.

## Requisitos para el tratamiento endovascular

### Cuello adecuado para la fijación distal y proximal segura de los dispositivos

- Longitud mínima de 15 mm desde la lesión aórtica o del punto de entrada de las disecciones a la

salida del tronco de la subclavia izquierda y del tronco celiaco.

- Diámetro máximo del cuello de 42 mm.
- Si la lesión se encuentra muy cerca de la salida de la arteria subclavia izquierda, este origen puede taparse de forma intencional para mejorar el sellado de la endoprótesis.
- No es necesario plantear la revascularización primaria de este tronco; deberá plantearse ésta sólo si en el postoperatorio el paciente desarrolla un cuadro de isquemia vertebrobasilar o del miembro superior izquierdo.
- Si la lesión se encuentra demasiado cerca del origen del tronco celiaco, también se puede plantear su recubrimiento, pero en este caso sí es necesario asociar un *bypass* aortoceliaco.
- Si la patología afecta al arco aórtico y a la aorta descendente, se puede realizar un tratamiento combinado quirúrgico y endovascular.

### Acceso vascular adecuado

- Acceso vascular de tamaño suficiente.
- Tortuosidad limitada de la aorta torácica, abdominal y del sector aortoiliaco.

### Patologías subsidiarias de tratamiento endovascular

#### Aneurisma de aorta torácica

Se define como una dilatación de la aorta torácica que incluye todas sus paredes. El riesgo de rotura es proporcional al tamaño del aneurisma.

El tratamiento electivo de los aneurismas se establece cuando éstos alcanzan 60 mm de diámetro máximo o cuando se acompañan de algún tipo de sintomatología.

La TAC valora:

- El tamaño y la extensión de la dilatación aórtica.
- El tamaño y la extensión de los segmentos de aorta sana proximal y distal.

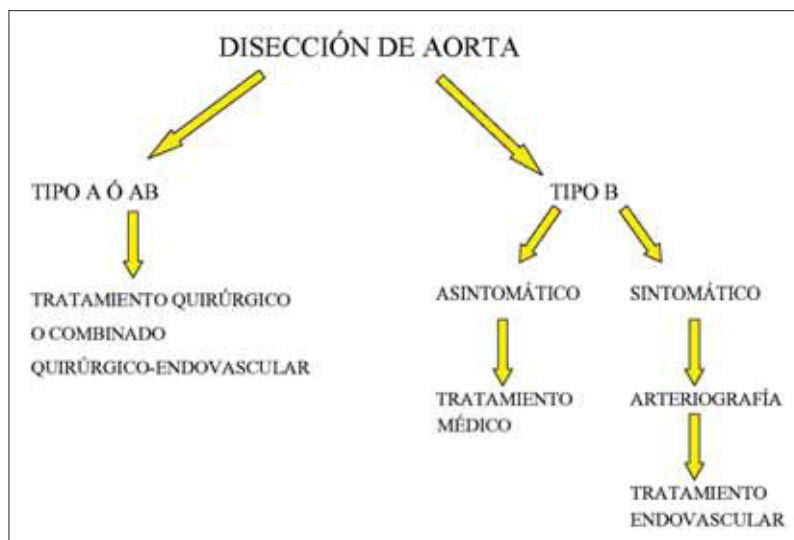


Figura 1. Esquema de tratamiento de las disecciones aórticas.

- El tamaño de la luz.
- La presencia y la morfología del trombo mural.
- El grado y la localización de las calcificaciones de la pared.
- La situación y las erosiones de las estructuras vecinas.
- La afectación de los troncos arteriales cercanos.

La morfología de los aneurismas los clasifica en saculares y fusiformes.

El tratamiento de los aneurismas del arco aórtico es más complejo, al requerir éstos un abordaje quirúrgico para la reparación de la aorta ascendente. Se sustituye la aorta ascendente y el cayado por una prótesis suturada en su origen, se reimplantan los TSA y se ancla el cabo distal mediante la colocación de una endoprótesis en la aorta descendente que termina de excluir el aneurisma aórtico.

### Pseudoaneurisma postraumático

Cuando se produce una lesión traumática contenida de la aorta torácica que no tiene repercusión clínica se pueden originar pseudoaneurismas en dicho nivel que se desarrollen en un período de meses o años.

Se trata de dilataciones saculares que no tienen capa íntima.

Tienden a crecer en el tiempo, con el consiguiente riesgo de rotura.

El sitio más frecuente de aparición es el istmo aórtico, inmediatamente distal al origen de la subclavija izquierda (que puede ser cubierta durante el procedimiento).

### Disección de aorta (Fig. 1)

Es el resultado de una lesión penetrante en la íntima arterial que permite el paso de flujo a su través, que es el responsable de separar las distintas capas de la aorta.

La sangre fluye hacia distal y proximal de dicha lesión, a través de la capa media, creando un doble canal de paso, verdadero y falso, separados por un *flap* intimal.

Son frecuentes varios puntos de reentrada que establecen nuevas comunicaciones entre ambas luces.

La clasificación de Stanford se centra en la presencia o no de afectación aórtica proximal:

- *Disecciones tipo A de Stanford*: incluyen a la aorta ascendente, con o sin repercusión en la aorta descendente.
- *Disecciones tipo B de Stanford*: se limitan a la aorta descendente, distal al origen de la subclavija izquierda.

También las podemos clasificar en agudas –durante las dos primeras semanas de la aparición (tipos A o B de Stanford)– y crónicas –después de dos semanas (sólo tipo B de Stanford)–.

La TAC valora:

- El *flap* intimal.
- La afectación de los troncos arteriales principales.
- La presencia de derrame pericárdico, que puede sugerir una rotura intrapericárdica.

- La extensión de la disección.
- El tamaño de la aorta.
- La persistencia de flujo o la trombosis en la falsa luz.
- El grado de compresión de la luz verdadera.
- La presencia de isquemias viscerales.

La luz verdadera habitualmente es menor que la falsa por la compresión que ésta le produce. La luz verdadera se localiza frecuentemente en la cara posterolateral de la aorta descendente y abdominal.

Durante el procedimiento de implantación se recomienda la realización de un eco-transesofágico que permita localizar con precisión la luz verdadera para su tratamiento endovascular.

Se pueden producir cuadros de isquemia visceral si la falsa luz incluye la salida de alguno de los troncos viscerales. En estos casos se puede asociar una fenestración de la luz falsa para revascularizar el tronco celiaco, la arteria mesentérica superior o las arterias renales. Se utiliza una aguja de TIPS (*trans-yugular portosistemic shunt*) para fenestrar la íntima arterial.

### **Hematoma intramural**

Se produce por la rotura espontánea de los *vasa vasorum* aórticos con la consiguiente propagación de la hemorragia subintimal. Esta hemorragia debilita la pared de la aorta y puede progresar hacia su rotura o hacia la fenestración intimal y progresión a disección aórtica.

Habitualmente requiere un tratamiento urgente, ya que suele provocar un importante cuadro de dolor torácico que revierte con el tratamiento endovascular.

### **Úlcera arterioesclerótica penetrante**

Se provocan por la ulceración de placas de ateroma que dislaceran la lámina elástica interna que acaba por afectar a la capa íntima, causando hematomas en la capa media. Suceden, sobre todo, en pacientes de edad avanzada con patología arterioesclerosa a

varios niveles. Resultan frecuentes en la aorta descendente.

### **Rotura aórtica**

Se define como la solución de continuidad en las tres capas de la pared aórtica. Se trata de una situación de extrema urgencia que requiere reparación urgente.

### **Coartación de aorta**

Se trata de una estenosis de la aorta –habitualmente situada en el istmo aórtico– que aparece de forma congénita. Puede iniciarse con clínica de hipertensión arterial de miembros superiores y claudicación intermitente en los inferiores, tanto en la edad adulta como en la edad infantil.

Su tratamiento endovascular incluye la angioplastia con o sin *stent* asociado.

### **Acto quirúrgico**

---

En la realización de este tipo de tratamiento es imprescindible un cambio en la forma de preparación del paciente y fundamentalmente en la del cirujano, que deberá cambiar sus procedimientos quirúrgicos de forma radical.

### **Formación y adiestramiento previo**

La realización de las técnicas endovasculares va a requerir:

- Nuevos conceptos teóricos.
- Diagnósticos y de indicación clínica.
- Materiales: utilidad, calidad y tipos.
- Familiarización con nuevas herramientas de trabajo.
- Equipo radiológico, ecocardiografía transesofágica (ETE), bombas inyectoras, IVUS.
- Aprendizaje.
- Manipulación de material fungible y nuevas prótesis.
- Técnica quirúrgica.

Los conceptos teóricos pueden ser muy particulares de la patología a tratar, pero los conocimientos sobre material, nuevas herramientas y manipulación deben ser generales para todas las técnicas endovasculares; por ello, la formación y adiestramiento en el tratamiento endovascular de la patología de aorta torácica tiene como primer paso una formación general básica. Esta formación básica es ineludible si se quieren resolver las posibles necesidades y complicaciones que comporte el tratamiento y no tener que recurrir a ayudas externas a la especialidad.

### Material endovascular

Existen multitud de artículos y pequeñas particularidades en cada uno, que pueden interesar en un momento dado. El especialista debe familiarizarse con unos determinados productos, conocerlos con detenimiento y sólo modificarlos ante la necesidad [9]. Se pueden resumir en:

- *Agujas de punción*: tipo Abocatt o aguja Seldinger. Vendrá determinado por la elección del cirujano, la calidad de la arteria (ante calcificaciones, mejor la aguja Seldinger).
- *Guías*: teflonadas, hidrofílicas, rígidas, superrígidas.
- *Introdutores*: vaina corta (cateterización y paso de material), vaina larga con gran diámetro (paso de endoprótesis).
- *Catéteres*: diagnósticos, intercambio, selectivos.
- *Balones de dilatación*: látex (remodelación y fijación de las prótesis) y presión (dilatación arterial para abrir una lesión estenótica de paso o bien resolver complicaciones posteriores).
- *Otros*: catéter lazo, material de embolización, *stent* vascular no cubierto y cubierto.
- *Endoprótesis*: diversas casas comerciales y tipos.

Para tratar la patología aórtica torácica es habitual utilizar: introductores cortos (5F, 7F, 9F, 12F), largos (habitualmente con la prótesis) o aislados (20F a 26F), guías hidrofílicas y rígidas, catéteres diagnós-

ticos (centimetrados) y de intercambio, balones de remodelación de la endoprótesis y dilatación arterial, endoprótesis aórticas (configuración y necesidades según la casa comercial).

### Aprendizaje y manipulación

El aprendizaje inicial debe realizarse mediante simuladores, pasando posteriormente al campo clínico y la colaboración quirúrgica. La utilización de modelos permite familiarizarnos con el tipo de material, habituarnos a trabajar bajo control radiológico y, sobre todo, a memorizar los pasos técnicos y la sistemática de trabajo. El uso de modelos animales para el aprendizaje de este tipo de cirugía no es imposible, pero sí tremendamente dificultoso debido a los calibres de los dispositivos y la necesidad de utilizar animales de gran tamaño, con las dificultades que conlleva su mantenimiento, preparación, anestesia y realización del procedimiento [10].

Para la realización de técnicas endovasculares en la aorta torácica se debe dominar: la punción y la cateterización arterial, el intercambio de guía, la cateterización de ramas supraaórticas, la dilatación/colocación de *stent* arterial y los métodos de ubicación y liberación de endoprótesis torácicas [11,12]. El equipo quirúrgico debe conocer la manipulación de todo el material y los pasos quirúrgicos.

La preparación de uno o dos cirujanos iniciales hace que pueda irse formando el resto del equipo y los médicos en formación [13,14].

La formación de personal de enfermería y técnicos en rayos es fundamental para la ayuda externa en el procedimiento (manipulación de la fuente de rayos, bomba inyectora).

Todo personal que actúe y manipule la fuente de rayos debe cumplir los requisitos legales que se exigen: titulación de dirección o manipulación de instalaciones radiológicas y utilización de medidas de protección (delantales, protectores tiroideos, guantes protectores y dosímetros personales) [15].

El tratamiento endovascular de la patología de la

aorta torácica ha introducido un nuevo profesional en el teatro de operaciones, ya que es de gran necesidad la utilización de ETE durante el procedimiento. A ser posible es imprescindible, ya que nos aporta información sobre la ubicación de las guías (muy importante en la corrección de la patología disecante), localización del aneurisma, rotura o puerta de entrada, localización de las ramas supraaórticas, orientación en la liberación de la prótesis y estado final de acoplamiento en la pared (nos indicará dónde y la necesidad de remodelación protésica) [16].

### Técnica quirúrgica

La patología de la aorta torácica suele ser compleja y su tratamiento endovascular puede ser simple o asociado a cirugía del arco aórtico y/o TSA. Por otro lado, una complicación grave puede comportar una intervención urgente con cirugía abierta. Estos dos motivos hacen que un quirófano sea el lugar ideal para realizar estos procedimientos. Por tanto, es necesaria la reestructuración y adecuación de un quirófano o la creación de un quirófano radiológico: sistemas radiológicos digitales semirrígidos o móviles con arco en C, mesas quirúrgicas (único pie, movimientos laterales y accesorios), monitorización por techo, bombas inyectoras y material de protección endovascular, sala de material endovascular y necesidades habituales de un quirófano [9]. El arco digital debe tener un diámetro mínimo que se adecue al campo, poder realizar cine y repetición de la angiografía y la sustracción digital.

### Implantación (Fig. 2)

Paciente en decúbito supino, bajo anestesia general y rotación del tronco en unos 45° hacia su extremidad superior derecha, que se mantendrá extendida en una mesa supletoria. Preparación del campo incluyendo tórax, abdomen, región inguinal bilateral y muslos [17].

La movilización del arco debe de ser la mínima y estar oblicuado en dirección anterior e izquierda (OAI), especialmente en cuellos cortos.

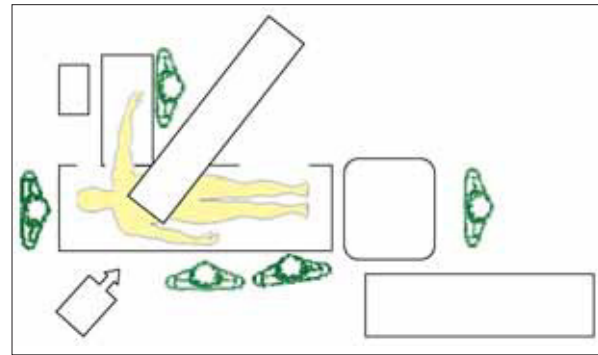


Figura 2. Diagrama del quirófano.

### Accesos

El acceso femoral es el más común; una incisión inguinal pequeña suele ser suficiente para exponer la AFC –si el tamaño arterial lo permite, el lado derecho es el más cómodo para trabajar–. Debe hacerse una incisión inguinal alta para controlar la arteria femoral en el arco inguinal y poder movilizar la arteria iliaca externa si es necesario (acodaduras o elongaciones importantes). En ocasiones, si el calibre de las AFC y/o iliaca externa es pequeño, comparado con el diámetro de los introductores, será necesario realizar un abordaje de la arteria iliaca común mediante una vía retroperitoneal (habitualmente izquierda), colocar un injerto protésico, transitorio o definitivo, terminolateral o terminoterminal en ella y tunelizarlo hasta la AFC izquierda para mayor comodidad de uso.

Asimismo, se obtiene un acceso percutáneo de la AFC izquierda o arteria braquial derecha –dependerá de la patología a tratar, las características del arco, las elongaciones aórticas e iliacas y la preferencia del cirujano–.

### Cateterización arterial

Punción de AFC abierta mediante Abocat n.º 16 e introducción de guía hidrofílica de 280 cm hasta arco aórtico, extracción de Abocat y colocación de introductor de 7-9F en el sector femoral. En la región



inguinal izquierda se punciona de forma percutánea la AFC y se procede del mismo modo anterior. Si fuera necesario puncionar la arteria braquial, inicialmente se introduciría una guía de 180 cm hasta la aorta ascendente y se colocaría introductor de 5F. Tanto la vía arterial femoral izquierda como la braquial derecha servirán para realizar angiografía del arco y aorta torácica lesionada. En las disecciones aórticas tipo B, la utilización de la ETE nos permitirá saber la ubicación exacta de cada guía y en qué luz arterial se encuentran. Una vez puncionados los dos accesos, se procede a la anticoagulación completa del paciente (heparina sódica: 1 mg/kg).

### Intercambio de guía y angiografía

Colocación de catéter largo (100 cm) tipo vertebral o multipropósito sobre guía derecha hasta arco, extracción de la guía hidrofílica e introducción de guía rígida o muy rígida—si es el lado por el cual se va a introducir la prótesis—. En el lado izquierdo se coloca un catéter centimetrado, tipo *pig-tail*, hasta la aorta ascendente; si se ha utilizado una vía braquial, el catéter centimetrado puede colocarse por ella.

### Colocación de la prótesis

Se habrá decidido, dadas las características de las arterias ilíacas, el lado por el que se va a introducir la prótesis. En éste habrá que realizar un intercambio de introductor—según la prótesis a utilizar, será independiente o bien se empleará el propio sistema del dispositivo—. Introducción de la prótesis hasta el cayado aórtico, habitualmente. La realización de una angiografía (sustracción, *road mapping*) del cayado es necesaria para marcar el inicio de los TSA y dónde se va a realizar la liberación del cuello proximal; para ella, se utilizará el catéter centimetrado, que nos permitirá realizar las oportunas medidas de longitud necesarias.

Un punto en discusión es: ¿cuándo debe realizarse la angiografía? Su realización antes de subir el dispositivo nos aporta información del arco sin sus

alteraciones posicionales, permite colocar y oblicuar mejor el arco, si es necesario, así como medir previamente diámetros y longitudes. Esta forma es adecuada cuando inicialmente no tenemos suficiente información angiográfica y necesitamos decidir el tamaño de la prótesis. Por otro lado, si se tienen previamente reconstrucciones angiográficas del arco y la aorta torácica suficientes, la realización de la angiografía podría hacerse con el dispositivo introducido; ello nos da una información anatómica más aproximada a la que quedará después de la suelta y, por otro lado, la posibilidad de movilización y alteración de las marcas, dado que el tiempo entre angiografía y suelta es menor.

Cada dispositivo presenta unas características particulares para su implantación que es preciso conocer.

Después de la liberación se procede a la extracción del catéter del *pig-tail*. Si su paso era por vía femoral, puede volverse a cateterizar la prótesis con guía y posterior introducción del *pig-tail*; si era braquial, no es necesario que se extraiga. Se añadirán del mismo modo cuantas extensiones sean necesarias o se hayan previsto. Se procede a la remodelación y baloneado de la prótesis con diámetros adecuados. En los casos de disección aórtica y traumatismos, se debe valorar la necesidad de la remodelación. Se realizará una angiografía final para evaluar el procedimiento, colocación y existencia de fugas.

Retirada de los dispositivos, catéteres y guías, control arterial y sutura de la arteriotomía, cierre inguinal o retroperitoneal. Compresión de las zonas de punción o bien utilización de dispositivos de cierre arterial percutáneo.

La realización del procedimiento suele ser similar para todos los tipos de patología con aspectos diferentes para cada una. Así, la utilización de la ETE durante el tratamiento de las disecciones aórticas es fundamental, ya que nos aporta información básica para el procedimiento: colocación de las guías, ubicación de la prótesis con arreglo a la puerta

de entrada, valoración de antiguas o nuevas puertas distales, estado de la aorta abdominal, trombosis de la falsa luz y necesidad de remodelación [15].

La utilización de IVUS puede ser de gran ayuda para medir con precisión el diámetro en la zona de suelta, y ver la calidad de la zona del cuello (calcificaciones, trombo).

En la actualidad disponemos de varios tipos de dispositivos para realizar estos procedimientos, como son: prótesis Valiant® (Medtronic), Tag® (Gore), Evolve® (Cook) o Relay® (Bolton). Cada una de ellas tiene una serie de características especiales, como son la posibilidad de tener un *stent* libre en uno de sus extremos (*free-flow*), como son la Valiant y la Evolve, y la de poder aplicar dispositivos troncocónicos; pero su diferenciación fundamental se encuentra en la forma de liberación del dispositivo, siendo la retracción de la vaina en todas, menos en la Tag, cuya liberación se realiza de forma automática.

Esta liberación del dispositivo puede llegar a ser la característica más importante, habiendo profesionales que prefieran la liberación automática de la Tag, muy cómoda, pero sin posibilidad de recolocación; o, en cambio, prefieran la liberación manual ayudada de la Valiant más dificultosa, pero con posibilidades de recolocación del dispositivo.

## Procedimientos asociados

### Abordaje retroperitoneal

Se realizará en aquellos casos que el diámetro de la AFC y/o la arteria iliaca externa es inferior a 7 mm y/o elongaciones o acodaduras difíciles de salvar por vía femoral, así como calcificaciones extremas que imposibiliten el paso del dispositivo. Es interesante realizar un eco-Doppler de AFC y arteria iliaca externa para valorar su diámetro previamente. En ocasiones, la dilatación global del eje iliofemoral puede ser suficiente para evitar la vía retroperitoneal.

### Abordaje a través de troncos supraaórticos

Únicamente es realizable con prótesis que no necesitan sistema de introductor para su paso, como puede ser el caso de la prótesis Excluder. Se han descrito casos de embolización cerebral al pasarlo por la arteria subclavia derecha.

### Guía braquiofemoral

Consiste en introducir una guía vía braquial izquierda o incluso derecha, y mediante un catéter lazo capturarla y pasarla por vía femoral. Este procedimiento nos permite tener una guía muy rígida y tensa que facilitará la ascensión de la prótesis en arterias iliacas tortuosas o bien en cayados aórticos con una gran angulación. Este procedimiento requiere proteger a las arterias braquial, axilar y subclavia con catéter introducido en la guía.

### Control del líquido cefalorraquídeo

Para intentar evitar la lesión medular.

## Procedimientos combinados o híbridos

En la aorta torácica es frecuente tener que recurrir a procedimientos combinados para tratar aneurismas localizados en la aorta ascendente, el cayado y los inicios de la aorta descendente. La mayoría de ellos consiste en derivar los TSA para poder cubrir sus salidas desde el arco aórtico.

### Arteria subclavia izquierda

Con cierta frecuencia es necesario ocluir con una endoprótesis aórtica la salida de la arteria subclavia izquierda, ya sea en el correcto tratamiento de un aneurisma de aorta descendente, del arco aórtico o de una disección tipo B. La mayoría de las veces no es necesario revascularizarla; pero en algunas circunstancias, no queda más remedio:

- Circulación vertebrobasilar de predominio izquierdo.

- Estenosis u oclusión de la arteria vertebral derecha.
- Polígono de Willis incompleto.
- Origen anómalo de la arteria vertebral en la aorta.

En estos casos se realiza, previamente al procedimiento endovascular, un *bypass* subclavio o un axiloxilar. Otros prefieren realizar una anastomosis subclaviocarotídea o incluso vertebrocarotídea.

### Arterias carótidas (Fig. 3)

Otras veces no es suficiente y hay necesidad de tapar también la salida de la carótida izquierda, por lo que previamente hay que practicar un *bypass* carotidocarotídeo; además, si se da alguno de los cuatro puntos arriba citados, se añade una derivación carotido-subclavia, que no es necesaria en ausencia de alguna de las cuatro circunstancias reseñadas. El *bypass* carotidocarotídeo puede efectuarse por vía retrofaríngea o anterior y subcutánea, no existiendo en el momento actual evidencias que hagan preferible una u otra.

Finalmente, en casos más raros hay que recubrir todo el arco aórtico, siendo necesario para ello derivar previamente todos los TSA. Esto suele realizarse practicando una esternotomía media, por la que se instala un puente desde la raíz de la aorta con prótesis bifurcada al tronco braquicefálico y a la carótida izquierda, añadiendo una derivación subclaviocarotídea izquierda si el paciente lo requiere, por tener alguna de las cuatro indicaciones citadas para ello. Puede aportar seguridad al procedimiento marcar con hemoclips la boca anastomótica en la raíz de la aorta para referenciarla y no taparla con la endoprótesis. Otro detalle técnico de interés es anastomosar a la prótesis bifurcada una tercera rama en la cara anterior, por la que se introduce la guía traída desde la femoral y, ulteriormente, la punta del sistema de la endoprótesis, con lo que se evita que ésta se introduzca en la válvula aórtica y que la suelta de la endoprótesis pueda tapar la anastomosis. Finalizado el procedimiento, se retira esta tercera rama. De esta

última técnica hay muy pocos casos publicados en la literatura mundial [18].

### Cirugía derivativa en cuello distal (Fig. 4)

Cuando la lesión aórtica afecta a las arterias viscerales, por cuellos distales muy cortos o inexistentes, puede ser necesaria la realización de un *bypass* aortohepático o aortomesentérico o aortorrenal o una revascularización global, siendo dos las posibles revascularizaciones a realizar [19-21].

### Seguimiento y resultados. Evidencias sobre la efectividad y la duración del tratamiento endovascular de la aorta torácica

#### Control y seguimiento del tratamiento endovascular de la aorta torácica

Es necesario el seguimiento de las endoprótesis aórticas, y más si cabe en el territorio de la aorta torácica, ya que necesitamos trabajos que avalen esta terapéutica a largo plazo; además, debemos detectar y solucionar las complicaciones derivadas propias de esta técnica, como lo hacemos habitualmente con cualquier otro tratamiento quirúrgico.

El principal objetivo del control y seguimiento será prevenir y detectar complicaciones, para lograr el éxito clínico y técnico.

Durante la colocación de la endoprótesis debemos controlar la introducción del dispositivo, y asegurar: un correcto posicionamiento, la permeabilidad aórtica y de ramas arteriales proximales y distales a la endoprótesis, así como la ausencia de fugas o *endoleaks*.

En el postoperatorio debemos valorar fundamentalmente el estado clínico del paciente, la posición de la endoprótesis, la permeabilidad del árbol vascular y de las arterias proximales y distales a la endoprótesis, y complicaciones a corto, medio y largo plazo derivadas de la técnica, como son las fugas y el crecimiento aórtico.

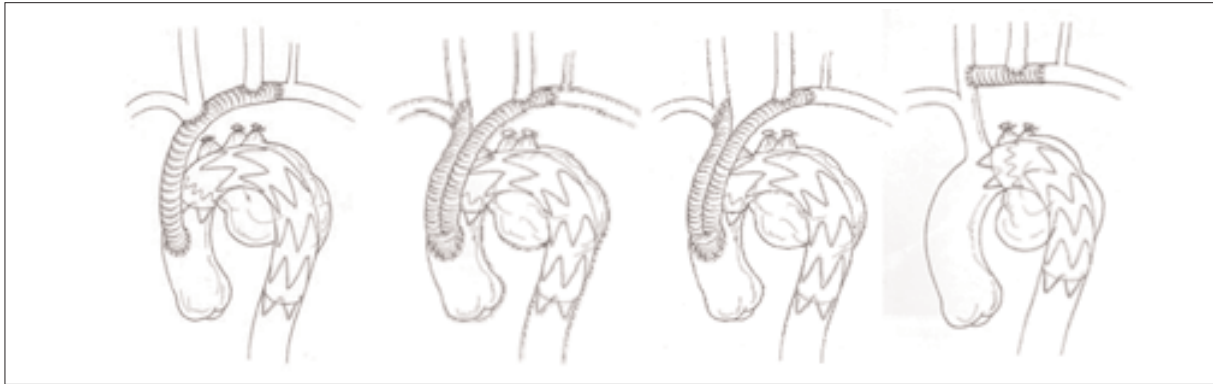


Figura 3.

### Métodos de seguimiento

#### *Evolución clínica. Exploración física*

Es fundamental en toda técnica quirúrgica, tanto en el postoperatorio inmediato como en todas las sucesivas visitas del paciente a nuestras consultas, valorar el estado de las heridas quirúrgicas, la función renal y hemática mediante analíticas y valorar el estado arterial para detectar trombosis o embolizaciones, apoyándonos en pruebas funcionales (Doppler continuo, claudicometría, etc.).

#### **Radiografía simple de tórax**

Se trata de un estudio sencillo y económico, que nos ayuda a valorar cambios posicionales e integridad estructural de la endoprótesis. También es útil para valorar un posible derrame pleural asociado con la colocación de endoprótesis en la aorta torácica. Por tanto, es necesario realizarla en el pre y postoperatorio inmediato para poder comparar posteriormente.

#### *Tomografía axial computarizada (TAC)*

Se trata de la técnica de elección para el seguimiento de las endoprótesis aórticas. Nos aporta datos sobre el tamaño, el diámetro y la morfología de la aorta torácica postimplante, nos muestra fugas, sellados correctos, angulaciones, migraciones, integridad del injerto, permeabilidad o trombosis de TSA y de troncos viscerales.

Es importante practicar cortes con una colimación de al menos 3 mm y realizar la exploración sin y con contraste, para poder comparar imágenes dudosas de fugas.

#### *Eco-transesofágico*

Es una técnica fundamental en el diagnóstico de la patología de la aorta torácica, especialmente en el síndrome aórtico agudo. Es sumamente útil durante la colocación de la endoprótesis aórtica; nos muestra de forma más fiable y exacta que la arteriografía la puerta de entrada de las disecciones aórticas; nos dice si nos encontramos en la luz verdadera o en la falsa cuando introducimos guías y demás dispositivos; nos diagnostica posibles disecciones retrógradas; nos informa del sellado en las disecciones, de posibles reentradas y de la trombosis o permeabilidad de TSA durante el acto quirúrgico.

Todo esto nos hace pensar que no es tan sólo útil de forma intraoperatoria y que podemos aprovecharnos de esta técnica no invasiva en el seguimiento de injertos endovasculares en la aorta torácica.

#### *Arteriografía*

Es fundamental su empleo de forma intraoperatoria y como control final tras la colocación de una endoprótesis aórtica. Al tratarse de una técnica invasiva y no exenta de complicaciones, la reservamos para

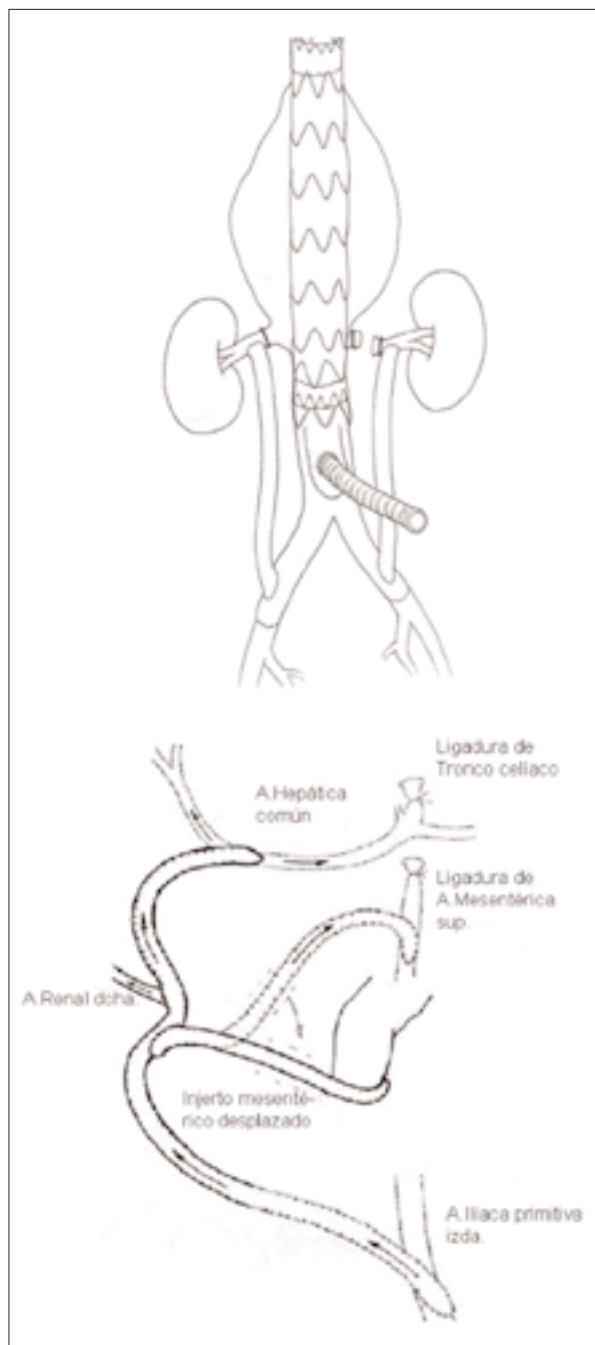


Figura 4.

casos donde aparecen complicaciones y es necesario completar el estudio, así como resolverlas de forma endovascular.

### Angiorresonancia

El papel de la angiorresonancia está todavía por determinar. Hay varios estudios que equiparan esta prueba al TAC, sin ofrecer ventajas sobre él, salvo para alérgicos a contrastes. Lo que puede ser más claro es su utilidad para sustituir a la angiografía en casos seleccionados, siendo la angiorresonancia una técnica diagnóstica rápida, precisa y no invasiva.

### Protocolo de seguimiento

En el momento actual, no existen protocolos estandarizados en el seguimiento de las endoprótesis aórticas. En líneas generales, recomendamos:

- *Intraoperatoriamente postimplante*: arteriografía y eco-transesofágico.
- *A las 24-48 h*: evaluación clínica, analítica, radiografía de tórax y TAC.
- *Al tercer, sexto y decimosegundo mes posprocedimiento y posteriormente cada año*: evaluación clínica, radiografía de tórax y TAC.

Reservamos la arteriografía cuando existen complicaciones o altas sospechas de ellas.

### Resultados y complicaciones del tratamiento endovascular de la aorta torácica

En los últimos diez años, el tratamiento endovascular de la aorta torácica se ha incrementado paulatinamente, revolucionando la práctica clínica de esta patología. Inicialmente se reservó para aquellos pacientes con elevado riesgo para llevar a cabo una cirugía abierta convencional, pero la evidencia de la baja mortalidad y los aceptables resultados a corto y medio plazo, han apoyado el amplio uso de la endoprótesis.

Las actuales técnicas endovasculares permiten el tratamiento de diversas patologías de la aorta torácica, que incluyen el aneurisma de aorta torácica descendente, el síndrome aórtico agudo (dissección aguda tipo B, hematoma intramural, úlcera penetrante), la dissección crónica tipo B, la lesiones o roturas traumáticas y las fístulas.

La terapia endovascular supone un gran avance en el tratamiento de estas patologías, con una baja morbimortalidad con respecto a la cirugía convencional, ofreciendo una opción terapéutica incluso a pacientes descartados para el tratamiento quirúrgico. Sin embargo, como otros procedimientos, no está exento de complicaciones.

Revisando la literatura actual, queremos evaluar los resultados publicados, así como las complicaciones, de las diversas patologías de la aorta torácica tratadas de forma endovascular.

#### *Aneurisma de aorta torácica*

En el reciente trabajo de Greenberg et al [22], se publican 81 aneurismas de aorta torácica tratados con endoprótesis; su seguimiento medio fue de 14 meses y el diámetro medio de 62 mm. La mortalidad al año fue de un 14%. Se observó una regresión del saco en el 52 y 56%, a los 12 y 24 meses, respectivamente. Un 7,4% presentan una isquemia espinal aguda, siendo un 6% parálisis permanente. Un 2,5% mostró un accidente cerebrovascular (ACV) grave. Las migraciones de endoprótesis fueron de un 6,3% y el crecimiento del saco aneurismático se observó en un 2,3%; 12 pacientes necesitaron procedimientos secundarios. Y se observaron 8,5% de *endoleaks* a los 30 días y 6% al año.

Makaroun et al [23] presentan los resultados de un estudio multicéntrico para el tratamiento de aneurismas torácicos con una determinada endoprótesis.

139 (98%) de un total de 142 tuvieron una correcta colocación de la endoprótesis. El tamaño medio del aneurisma fue de 64,1 mm. El 90% fueron pacientes ASA (American Society of Anesthesiologists) III-IV. El 56% requirió dos o más endoprótesis. La subclavia izquierda fue cubierta en 28 pacientes, a los que se realizó una transposición carotido-subclavia programada. La estancia media en cuidados intensivos fue de 2,6 días, y la estancia hospitalaria media de 7,6 días. En los 30 primeros días postratamiento, ocurrió al menos una complicación mayor

en el 32% de los pacientes: ACV en un 4%, temporal o permanente paraplejía en 3%, traumatismo vascular o trombosis en un 14%, y el 1,2% falleció. El seguimiento medio fue de dos años, con una mortalidad relacionada al aneurisma de 4 pacientes (2,8%). Durante el primer año presentaron *endoleaks* un 7% de pacientes y un 9% durante el segundo año, precisando tratamiento endovascular por *endoleak* 3 casos. No hubo rupturas. La supervivencia relacionada al aneurisma a los dos años fue de un 97%, y la supervivencia global del 75%.

Neuhauser et al [24] tratan 31 pacientes, con una mortalidad perioperatoria del 19%. En el TAC realizado a los 2 días del tratamiento, un 23% presentaron un *endoleak* tipo I, 13% de *endoleak* tipo II, y 6% de *endoleak* tipo III. El seguimiento medio fue de 15 meses, y se observaron en un 23% de pacientes *endoleaks*, todos ellos tipo I. Además, se objetivaron como complicaciones mayores 1 ACV, 1 parálisis, 1 síndrome espinal anterior y 5 complicaciones relevantes del acceso vascular.

#### *Rotura traumática de aorta torácica*

Los pacientes que presentan rotura traumática de la aorta torácica son significativamente más jóvenes que el resto de patologías aórticas y la comorbilidad está principalmente asociada al traumatismo.

Scheinert et al [25] tratan de forma endovascular a 10 pacientes, con una mortalidad del 0% y una morbilidad del 10% por fallo renal, sin complicaciones neurológicas y una supervivencia del 100% tras un seguimiento medio de 15 meses.

Rousseau et al [26] estudian a 70 pacientes con rotura aórtica; 35 fueron tratados quirúrgicamente (toracotomía), 28 de los cuales fueron operados de forma inmediata y 7 de forma electiva (en una media de 66 días).

Veintinueve pacientes fueron tratados mediante endoprótesis, y seis, médicamente, con mínima lesión aórtica.

Los 28 pacientes intervenidos con cirugía con-

vencional urgente presentaron una mortalidad del 21% y una paraplejía del 7%, no observándose muerte ni paraplejía en los pacientes que se demoró la cirugía. De los pacientes tratados con endoprótesis, como única complicación presentaron una rotura iliaca tratada durante el procedimiento, sin morbimortalidad durante un seguimiento medio de 46 meses. Tampoco hubo morbimortalidad asociada a los pocos pacientes medicados farmacológicamente.

Fattori et al [27] presentan a 19 pacientes con rotura aórtica que intervienen mediante endoprótesis; la colocación fue satisfactoria en todos los pacientes; se ocluyó la subclavia en 6 pacientes sin repercusión clínica; todos los pacientes estuvieron asintomáticos y sin complicaciones durante un seguimiento medio de 20 meses.

Morishita et al [28] tratan a 29 pacientes, 18 de ellos de forma endovascular y 11 con cirugía abierta; la mortalidad intrahospitalaria fue del 9% para la cirugía convencional, y del 17% para el grupo endovascular. Durante el seguimiento, dos pacientes del grupo endovascular requirieron cirugía abierta y uno necesitó una segunda cirugía endovascular por fallo en el *stent*.

Ott et al [29] tratan a 18 pacientes, 6 de forma endovascular y 12 con cirugía abierta. La cirugía abierta presenta 17% de mortalidad intrahospitalaria, 16% de paraplejía y un 8,3% de lesión del nervio recurrente, que contrasta con un 0% de complicaciones y mortalidad de los pacientes intervenidos de forma endovascular.

*Síndrome aórtico agudo: disección aórtica tipo B, hematoma intramural, ulceración penetrante aórtica*

Los pacientes que sufren una disección aórtica tipo B complicada se han visto beneficiados por el tratamiento endovascular para evitar una rotura aórtica inminente o un síndrome de malperfusión, patología asociada a una elevada mortalidad.

El primer ensayo aleatorizado que evalúa el tratamiento médico frente al endovascular, Instead [30],

presenta resultados preliminares con 80 pacientes, seguidos durante 12 meses, con un riesgo de mortalidad para el grupo tratado con endoprótesis del 5,1%, con supervivencia del 94,9%, frente a una mortalidad histórica con tratamiento médico del 27,5%; la supervivencia en estos pacientes al año de seguimiento es tan sólo del 72,5%.

Dialecto et al [31] tratan 28 pacientes con disección tipo B complicada, mostrando una mortalidad intrahospitalaria del 10,7%. Tras un seguimiento medio de 18,1 meses, la mortalidad es del 10,7% frente a un grupo de 28 pacientes con disecciones estables tratados médicamente, que presentaron mortalidad del 14,3%. La trombosis de la falsa luz sucedió en el 75% de casos intervenidos con endoprótesis, y tan sólo en un 10,7% en el grupo tratado de forma conservadora. Un 28,5% de los pacientes tratados de forma conservadora desarrollaron una dilatación aneurismática de aorta torácica descendente, frente a tan sólo un 3,5% del grupo tratado de forma endovascular.

Lonn et al [32] tratan de forma endovascular a 18 pacientes con disección aórtica tipo B, siendo en 14 aguda; la mortalidad intrahospitalaria fue del 15%, un 20% presentaron un ACV perioperatorio, y no hubo en ningún caso paraplejía, ni migración, ni fugas de las endoprótesis, durante un seguimiento medio de 13 meses.

Los resultados más espectaculares los presentan Nienaber et al [33], que tratan de forma endovascular a 127 disecciones tipo B, con un éxito del 98%, una mortalidad en los primeros 30 días de 1,7%, y al año de 1,7%; además, tratan 15 úlceras penetrantes de aorta y 4 hematomas intramurales, con éxito en todos los casos y mortalidad temprana y al año del 0%.

*Disección aórtica crónica*

Los trabajos publicados del tratamiento endovascular de esta patología tienen el inconveniente de mezclar la patología aguda con la crónica, e incluso con entidades diferentes como los aneurismas, para aumentar el número de pacientes.

Greenberg et al [22], recientemente, presentan 15 pacientes con disección crónica y aneurisma, tratados con un tipo determinado de endoprótesis aórtica, con un 100% de supervivencia a los dos años; como única complicación hubo un 11% de migraciones de prótesis.

Eggebrecht et al [34] tratan a 28 pacientes con disección crónica tipo B mediante endoprótesis, y la mortalidad intrahospitalaria es del 0%.

### *Fístulas aortoesofágica y aortobronquial*

Estaría indicado el tratamiento endovascular en casos muy seleccionados, ya que hemos de tener en cuenta que estamos en territorio infectado; por tanto, ha de reservarse para pacientes de muy alto riesgo y como puente a una cirugía de sustitución aórtica. Las publicaciones existentes no presentan más de un solo caso, con resultados muy dispares y siempre a corto plazo [35].

## Bibliografía

- Fillinger MF. Imaging of the thoracic and thoracoabdominal aorta. *Semin Vasc Surg* 2000; 13: 247-63.
- Rydberg J, Kopecky KK, Lalka SG. Stent grafting of abdominal aortic aneurysm: pre and postoperative evaluation with multislice helical CT. *J Comput Assist Tomogr* 2001; 25: 580-6.
- Beebe HG, Kritpracha B, Serres S. Endograft planning without preoperative arteriography: a clinical feasibility study. *J Endovasc Ther* 2000; 7: 8-15.
- Blankensteijn JD. Preoperative imaging techniques and criteria for endovascular aneurysm repair. In Branchereau A, Jacobs M, eds. *Surgical and endovascular treatment of aortic aneurysm*. New York: Armonk; 2000. p. 69-79.
- Broeders IA, Blankensteijn JD, Olree M. Preoperative sizing of grafts for transfemoral endovascular aneurysm management: a prospective comparative study of spiral CT angiography, arteriography and conventional CT imaging. *J Endovasc Surg* 1997; 4: 252-61.
- Parry DJ, Kessel DO, Robertson I. Type II endoleaks: predictable, preventable and sometimes treatable? *J Vasc Surg* 2002; 36: 105-10.
- Bush RL, Lin PH, Bianco CC. Endovascular aortic aneurysm repair in patients with renal dysfunction or severe contrast allergy: utility of imaging modalities without iodinated contrast. *Ann Vasc Surg* 2002; 16: 537-44.
- White RA, Donayre C, Kopchok G. Intravascular ultrasound: the ultimate tool for abdominal aortic aneurysm assessment and endovascular graft delivery. *J Endovasc Surg* 1997; 4: 45-55.
- Escudero JR, Criado-Galán F, Del Foco O, Yeste M. Quirófano endovascular. Equipamiento y material de uso endovascular. In Fernández-Valenzuela V, ed. *Cirugía endovascular del sector aortoiliaco*. Barcelona: J. Uriach; 2001. p. 57-71.
- Vaquero-Morillo E, Aitónaga JR, Morán MF, González-Orden JM. Experiencia y aprendizaje en modelos animales. In Fernández-Valenzuela V, ed. *Cirugía endovascular del sector aortoiliaco*. Barcelona: J. Uriach; 2001. p. 79-86.
- Vaquero C, Gutiérrez V, González-Fajardo JA, Carrera S. Experiencia y aprendizaje en modelos. Simuladores. In Fernández-Valenzuela V, ed. *Cirugía endovascular del sector aortoiliaco*. Barcelona: J. Uriach; 2001. p. 87-96.
- Aggarwal R, Black SA, Hance JR, Darzi A, Cheshire NJ. Virtual reality simulation training con improve inexperienced surgeons endovascular skills. *Eur J Vasc Endovasc Surg* 2006; 31: 588-93.
- Cronenwett JL. Vascular surgery training in the United States, 1994 to 2003. *J Vasc Surg* 2004; 40: 660-9.
- Lobato AC, Rodríguez-López J, Diethrich EB. Learning curve for endovascular abdominal aortic aneurysm repair: evaluation of a 277 patient single-center experience. *J Endovasc Ther* 2002; 9: 262-8.
- Bellmunt S, Royo J, Fernández-Valenzuela V, Matas M. Medidas de protección radiológica en un quirófano endovascular y requisitos médico-legales. In Fernández-Valenzuela V, ed. *Cirugía endovascular del sector aortoiliaco*. Barcelona: J. Uriach; 2001. p. 73-8.
- Eavangelista A. Historia natural y tratamiento del síndrome aórtico agudo. *Rev Esp Cardiol* 2004; 57: 667-79.
- Sunder-Plassmann L, Orend KH. Stentgrafting of the thoracic aorta-complications. *J Cardiovasc Surg* 2005; 46: 121-30.
- Kieffer E, Koskas F, Cluzel P, Benhamou A, Bahnini A, Chiche L. Endoluminal repair of the aortic arch combined with revascularization of supra-aortic arteries. In Branchereau J, ed. *Hybrid vascular procedures*. Amsterdam: EVC; 2004. p. 75-83.
- Robles P, Wolfe J, Cowling M, Clark M. Endoluminal repair of thoracoabdominal aneurysms combined with revascularization of the visceral arteries. In Branchereau J, ed. *Hybrid vascular procedures*. Amsterdam: EVC; 2004. p. 91-8.
- Gregoric ID, Gupta K, Jacobs MJ, Poglajen G, Suvorov N, Dougherty KG, et al. Endovascular exclusion of a thoracoabdominal aortic aneurysm after retrograde visceral artery revascularization. *Tex Heart Inst J* 2005; 32: 416-20.
- Bonardelli S, De Lucia M, Cervi E, Pandolfo G, Maroldi R, Battaglia G, et al. Combined endovascular and surgical approach (hybrid treatment) for management of type iv thoracoabdominal aneurysm. *Vascular* 2005; 13: 124-8.
- Greenberg RK, O'Neill S, Walker E, Haddad F, Lyden SP,



- Svensson LG, et al. Endovascular repair of thoracic aortic lesions with the Zenith TX1 and TX2 thoracic grafts: intermediate-term results. *J Vasc Surg* 2005; 41: 589-96.
23. Makaroun MS, Dillavou ED, Kee ST, Sicard G, Chaikof E, Bavaria J, et al. Endovascular treatment of thoracic aortic aneurysms: results of the phase II multicenter trial of the Gore Tag thoracic endoprosthesis. *J Vasc Surg* 2005; 41: 1-9.
  24. Neuhauser B, Perkmann R, Greiner A, Steingruber I, Tauscher T, Jaschke W, et al. Mid-term results after endovascular repair of atherosclerotic descending thoracic aortic aneurysm. *Eur J Vasc Endovasc Surg* 2004; 28: 146-53.
  25. Scheinert D, Krankenberg H, Schmidt A, Gummert JF, Nitzsche S, Scheinert S, et al. Endoluminal stent-graft placement for acute rupture of the descending thoracic aorta. *Eur Heart J* 2004; 25: 694-700.
  26. Rousseau H, Dambrin C, Marcheix B, Richeux L, Mazerolles M, Cron C, et al. Acute traumatic aortic rupture: a comparison of surgical and stent-graft repair. *J Thorac Cardiovasc Surg* 2005; 129: 1050-5.
  27. Fattori R, Napoli G, Lovato L, Russo V, Pacini D, Pierangeli A, et al. Indications for, timing of, and results of catheter-based treatment of traumatic injury to the aorta. *AJR Am J Roentgenol* 2002; 179: 603-9.
  28. Morishita K, Kurimoto Y, Kawaharada N, Fukada J, Hachiro Y, Fujisawa Y, et al. Descending thoracic aortic rupture: role of endovascular stent-grafting. *Ann Thorac Surg* 2004; 78: 1630-4.
  29. Ott MC, Stewart TC, Lawlor DK, Gray DK, Forbes TL. Management of blunt thoracic aortic injuries: endovascular stents versus open repair. *J Trauma* 2004; 56: 565-70.
  30. Nienaber CA, Zanetti S, Barbieri B, Kische S, Schareck W, Rehders TC. Investigation of stent grafts in patients with type B aortic dissection: design of the INSTEAD trial –a prospective, multicenter, European randomized trial. *Am Heart J* 2005; 149: 592-9.
  31. Dialetto G, Covino FE, Scognamiglio G, Manduca S, Della Corte A, Giannolo B, et al. Treatment of type B aortic dissection: endoluminal repair or conventional medical therapy? *Eur J Cardiothorac Surg* 2005; 27: 826-30.
  32. Lonn L, Delle M, Falkenberg M, Lepore V, Klingenstierna H, Radberg G, et al. Endovascular treatment of type B thoracic dissections. *J Card Surg* 2003; 18: 539-44.
  33. Nienaber CA, Ince H, Petzsch M, Rehders T, Körber T, Schneider H, et al. Endovascular treatment of acute aortic syndrome. Supplement to endovascular today. *Acta Chir Belg* 2002; 102: 292-8.
  34. Eggebrecht H, Herold U, Kuhnt O, Schmermund A, Bartel T, Martini S, et al. Endovascular stent-graft treatment of aortic dissection: determinants of post-interventional outcome. *Eur Heart J* 2005; 26: 489-97.
  35. González-Fajardo JA, Gutiérrez V, Martín-Pedrosa JM, Del Río L, Carrera S, Vaquero C. Endovascular repair in the presence of aortic infection. *Ann Vasc Surg* 2005; 19: 94-8.