

Ecografía Doppler color en el diagnóstico de la hipertensión portal

ROSA GILABERT Y CARLOS NICOLAU

Centro Diagnóstico por la imagen. Hospital Clínic. Barcelona. España.

La hipertensión portal (HTP) es un síndrome clínico que se caracteriza por un incremento de la presión en el territorio venoso portal inicialmente debido a un incremento de las resistencias al flujo y posteriormente asociado a un hiperflujo esplácnico. Las enfermedades que interfieren en el flujo sanguíneo a cualquier nivel del sistema portal pueden originar HTP. La medición del gradiente de presión portal (GPP) es el estándar de oro en el diagnóstico, aunque es una técnica invasiva y sólo se realiza en centros especializados. Desde la década de 1980 las técnicas de imagen y en especial la ecografía Doppler color (EDC) tienen un papel relevante en el diagnóstico y seguimiento de los pacientes con HTP.

Puntos clave

- La ecografía Doppler color permite el estudio morfológico y hemodinámico del sistema venoso portal. El seguimiento de unos requisitos técnicos es básico para obtener un estudio Doppler válido y una buena reproducibilidad intra e interobservador.
- Los signos ecográficos de hipertensión portal en modo B son el aumento de calibre del eje esplenoportal, la ausencia de cambios en su calibre con la respiración y la presencia de colaterales portosistémicas, esplenomegalia y ascitis.
- El flujo hepatofugal y la disminución de la velocidad portal son signos Doppler específicos de hipertensión portal. Los cambios en la velocidad portal están influenciados por el tipo de circulación colateral que desarrolla el paciente.
- El índice de congestión (calibre portal/velocidad portal) es un signo específico y sensible en el diagnóstico de hipertensión portal, pero no se correlaciona con el gradiente de presión portal.
- Las colaterales portosistémicas son un signo específico de hipertensión portal. El uso del Doppler color es básico para identificarlas, ya que pueden ser poco evidentes en el estudio en modo B.
- Las venas coronaria y paraumbilical pueden visualizarse en individuos sanos y su sola presencia no indica la presencia de HTP.

Ecografía Doppler color. diagnóstico de HTP (tabla 1)

En el estudio EDC se evalúan parámetros morfológicos mediante la ecografía en modo B y hemodinámicos mediante el estudio Doppler pulsado y color. Los parámetros Doppler

Tabla 1. Ecografía Doppler color. Hipertensión portal

Diámetro vena porta > 1,3 cm
Diámetro vena esplénica o mesentérica > 1 cm
Ausencia de cambios en el diámetro esplenoportal con la inspiración profunda
Velocidad media portal < 12 cm/ s
Índice de congestión > 0,12 cm/ s
Inversión del flujo portal
Colaterales portosistémicas
Vena coronaria > 0,6 cm de diámetro
Vena paraumbilical > 0,3 cm de diámetro
Esplenomegalia (diámetro cefalocaudal > 13 cm)
Ascitis

Tabla 2. Sistemática estudio ecografía Doppler color

Parámetros técnicos
Ángulo de exploración < 60°
Adecuación parámetros técnicos (rango de velocidades) a las velocidades esperadas en el vaso en estudio
Registro Doppler nítido
Obtención de 3 mediciones similares (descartar valores con variación > 20%)
Determinación de velocidades y medición de calibre en la misma zona anatómica
Vena porta: evitar áreas de flujo helicoidal
Factores del paciente
Realizar el estudio en ayunas
Realizar el estudio después de 10 min de reposo
Valoración de la respuesta al tratamiento farmacológico: cambios circadianos en el flujo portal = realizar el estudio a la misma hora del día, realizar el estudio en el mismo equipo

ofrecen 3 grados de información: cualitativa (permeabilidad, dirección del flujo sanguíneo y morfología del registro Doppler que permite diferenciar entre arteria y vena), semicuantitativa (índices de resistencia o pulsatilidad) y cuantitativa (medida de velocidades y flujos). En la realización del estudio Doppler se han de seguir una serie de requisitos técnicos (tabla 2), que son básicos para obtener un estudio técnicamente correcto y una buena reproducibilidad intra e interobservador¹. La realización del estudio no necesita ninguna preparación especial y los únicos requerimientos a cumplir por el paciente son el ayuno de al menos 6 horas y el reposo en los 10 minutos previos al estudio.

Vena porta

Los parámetros que se evalúan en la vena porta son su calibre y sus cambios con la respiración, la velocidad y la dirección del flujo portal. En individuos normales el calibre portal no excede los 13 mm cuando se mide con el paciente en respiración suave y los 16 mm en inspiración profunda. El aumento de tamaño de la vena porta fue uno de los primeros signos que se consideraron en el diagnóstico de HTP; sin embargo, diversos estudios han evidenciado que aunque un diámetro superior a 13 mm presenta una especificidad del 100%, su sensibilidad es de sólo el 40%^{2,3}. Otro aspecto a tener en cuenta es que aunque el diámetro portal puede aumentar con el incremento de presión portal, en fases avanzadas del desarrollo del síndrome el diámetro puede estar disminuido debido a la derivación del flujo portal por colaterales portosistémicas⁴.

La presencia de un aumento de calibre de las venas mesentérica y esplénica es también indicativo de hipertensión portal. La ausencia de cambios en el calibre durante la respiración también se ha considerado altamente sensible y específico de HTP²; sin embargo, estos datos no se confirmaron en estudios posteriores³. En individuos sanos la dirección del flujo portal es hacia el hígado (hepatopetal) y presenta una discreta "fasicidad" y periodicidad que resultan de la transmisión de los movimientos respiratorios y de la contractilidad cardíaca. El flujo portal hepatofugal (se aleja del hígado) es un signo específico de hipertensión portal, pero sólo tiene lugar en fases avanzadas. En el estudio de Gaiani et al⁵ la prevalencia de inversión del flujo sanguíneo en un grupo de 228 pacientes cirróticos fue del 8,3%. La presencia de un flujo alternante es también un signo de HTP, y es más evidente durante la respiración (inspiración, hepatopetal; espiración, hepatofugal).

Respecto a las variables cuantitativas del estudio Doppler portal, las que se han analizado de forma más exhaustiva son la velocidad media portal, el flujo portal y el índice de congestión. La velocidad media portal normal oscila entre 15 y 18 cm/s⁶. Con el desarrollo de HTP la velocidad disminuye y el registro se hace continuo (fig. 1). Sin embargo, hay que tener en cuenta que los cambios en la velocidad portal están influenciados por el tipo de circulación colateral desarrollado en cada paciente. Así, la velocidad media puede estar aumentada en los pacientes con reperiabilización de la vena paraumbilical (fig. 2, A-B) y disminuida o bien conservada en pacientes con colaterales esplenorrenales o a través de la vena coronaria. La determinación del flujo portal (= área × velocidad media × 0,57), presenta una variabilidad superior a la determinación de la velocidad media.

El índice de congestión fue desarrollado por Moriyasu et al⁸ y en él se consideran 2 de los parámetros que se alteran en los pacientes con HTP: el calibre de la vena porta y la velocidad del flujo portal. El índice de congestión se calcula dividiendo el área por la velocidad portal y se expresa en cm/s. Los autores encontraron un incremento significativo de este índice (> 0,12) en los

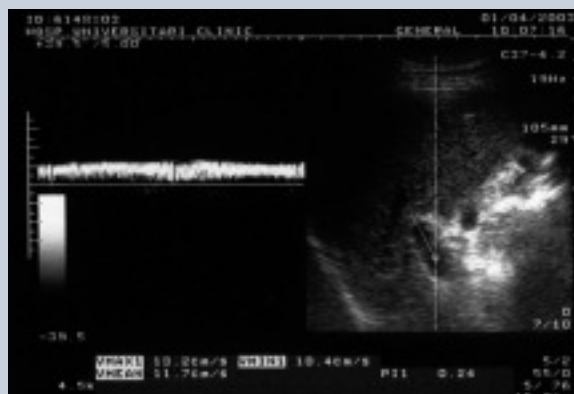

Figura 1. Cirrosis hepática. Vena porta permeable de calibre normal con flujo hepatopetal (registro Doppler por encima de la línea basal) pero con velocidades disminuidas ($V_m = 11$ cm/s) y pérdida de la "fasicidad".

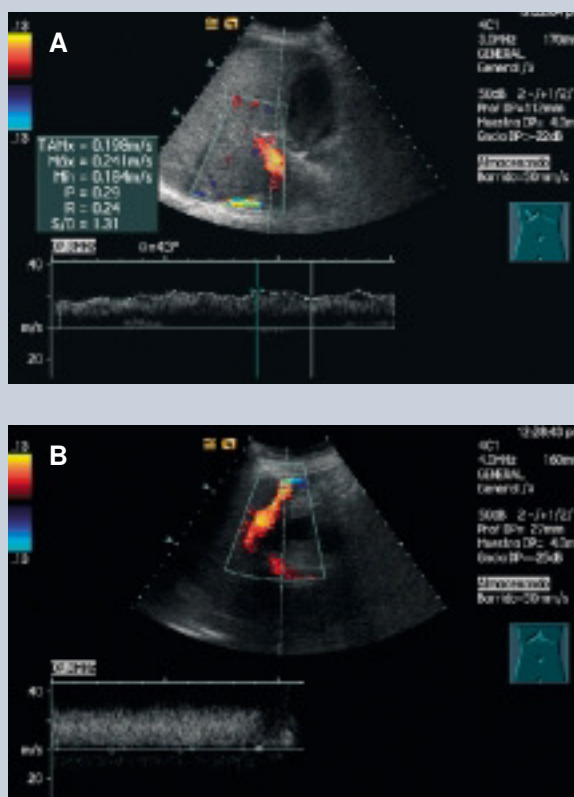


Figura 2. Cirrosis hepática. A) Vena porta permeable de calibre normal con flujo hepatopetal que presenta discreta "fasicidad" y con velocidades dentro de la normalidad ($V_m = 19$ cm/s). B) Vena paraumbilical reperiabilizada.

pacientes con cirrosis y/o hipertensión portal cuando se comparó con sujetos normales. En el estudio de Haag et al⁹ la presencia de un calibre portal superior a 12,5 mm o una velocidad portal < 21 cm/s fue indicativa de HTP con una sensibilidad y especificidad del 80%. Un índice de congestión superior a 0,1 permitió el diagnóstico de hipertensión portal con una sensibilidad y especificidad del 95%. Sin embargo, las variables ecográficas no se correlacionaron con el gradiente de HTP. El índice de congestión también se ha aplicado en la predicción del riesgo de hemorragia en pacientes con varices esofágicas. Así, en el estudio de Siringo et al¹⁰ su uso conjunto con parámetros clínicos, bioquímicos y endoscópicos mejoró la predicción del riesgo de la primera hemorragia, pero no el de las hemorragias posteriores.

Colaterales portosistémicas

Cuando el GPP se eleva por encima de 12 mmHg, existe riesgo de desarrollar colaterales portosistémicas, que son un signo característico de HTP. La EDC es un método fiable para la identificación de las colaterales más frecuentes, que incluyen los vasos gástricos cortos, la vena coronaria estomáquica, venas paraumbilicales y esplenorrenales. Otras vías colaterales menos frecuentes que también pueden visualizarse por EDC son las intrahepáticas, perivesiculares y omentales. La identificación de estas colaterales mediante EDC requiere un estudio sistemático de los territorios ana-

tómicos. Las venas gástricas cortas se extienden entre el bazo y la curvatura menor del estómago y se exploran desde el flanco izquierdo utilizando el bazo como ventana acústica (fig. 3). La vena coronaria se origina en la vena esplénica/unión esplenoportal y se explora utilizando como ventana acústica el lóbulo izquierdo (fig. 4). Ambos grupos de colaterales convergen en la unión gastroesofágica para formar las varices esofágicas. Las venas paraumbilicales discurren por el ligamento falciforme y conectan la rama izquierda portal con las venas epigástricas sistémicas del ombligo (síndrome de Cruveilhier-Baumgarten). Los vasos colaterales esplenorrenales se localizan en el flanco izquierdo entre el hilio esplénico y la vena renal. Respecto a la identificación de las venas coronaria estomáquica y paraumbilical es necesario realizar 2 consideraciones. La vena coronaria puede visualizarse en individuos sanos y su sola presencia no indica la presencia de HTP. En el estudio de Wachsberg et al¹¹ el aumento de calibre de la vena coronaria (> 6 mm) se observó en el 26% de los pacientes con HTP, mientras que la presencia de flujo hepatofugal en este vaso se observó en el 78%, siendo por lo tanto un signo específico de HTP. Ninguno de los pacientes con HTP y flujo hepatopetal en la vena coronaria tenía historia de hemorragia por varices esofágicas, mientras que el 40% de los pacientes con flujo hepatofugal había presentado por lo menos un episodio. La visión de una vena paraumbilical repermeabilizada tiene una elevada especificidad para el diagnóstico de hipertensión portal. Sin embargo, una vena de hasta 2 mm de diámetro con velocidades bajas (inferiores a 5cm/s), puede observarse en sujetos sanos en el ligamento redondo^{12,13}.

Esplenomegalia y ascitis

Tanto la esplenomegalia (diámetro máximo cefalocaudal superior a 13 cm) como la ascitis son signos inespecíficos de HTP y su ausencia no descarta la existencia de HTP. En la HTP de larga evolución pueden observarse imágenes hiperecogénicas puntiformes/lineales intrahepáticas que corresponden a fibrosis perivascular.

Venas suprahepáticas

La morfología del registro de las venas suprahepáticas también puede estar alterada en los pacientes con cirrosis hepática. Estas alteraciones consisten en la pérdida del componente retrógrado, y en fases más avanzadas se observa una disminución de la velocidad y registros planos (fig. 5). Estos cambios se atribuyen a la presencia de fibrosis/esteatosis y en el estudio de Gorka et al se correlacionaron con el tamaño de las varices esofágicas^{14,15}.

Arteria hepática

En individuos normales la arteria hepática presenta un registro arterial de baja resistencia con flujo continuo durante toda la diástole (índice de resistencia = 0,5–0,7). Diversos estudios han demostrado la existencia de un aumento de las resistencias arteriales en la HTP^{16,17}. También se han evaluado los cambios en la resistencia arterial posprandial, que experimenta un incremento significativo en sujetos sanos (> 20%), que no está presente en pacientes con cirrosis hepática¹⁶.

En 1997 Iwao describió la aplicación en los pacientes con HTP del índice vascular hepático que relaciona la velocidad portal (que está disminuida) con las resistencias arteriales hepáticas mediante el índice de pulsatilidad (que está aumenta-

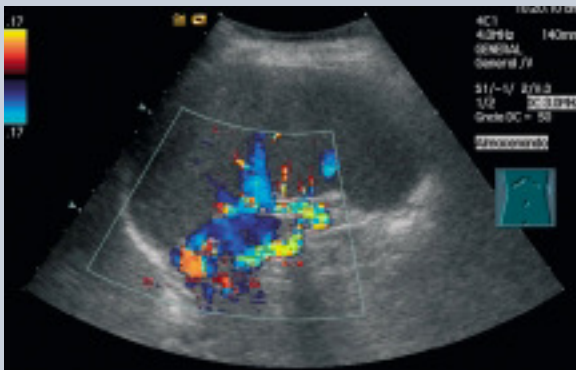


Figura 3. Cirrosis hepática. Esplenomegalia. Múltiples vasos colaterales adyacentes al tercio superior del bazo.

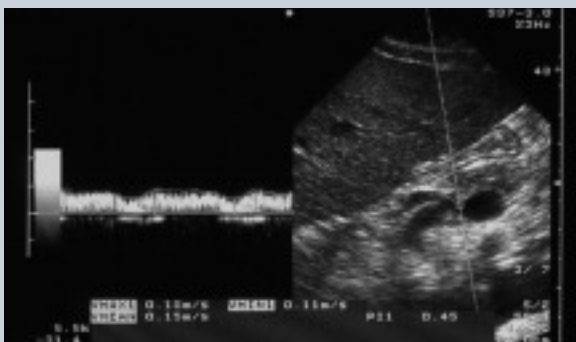


Figura 4. Cirrosis hepática. Sección longitudinal del lóbulo izquierdo. Se observa la vena coronaria que se origina en la vena esplénica y que presenta flujo hepatofugal.

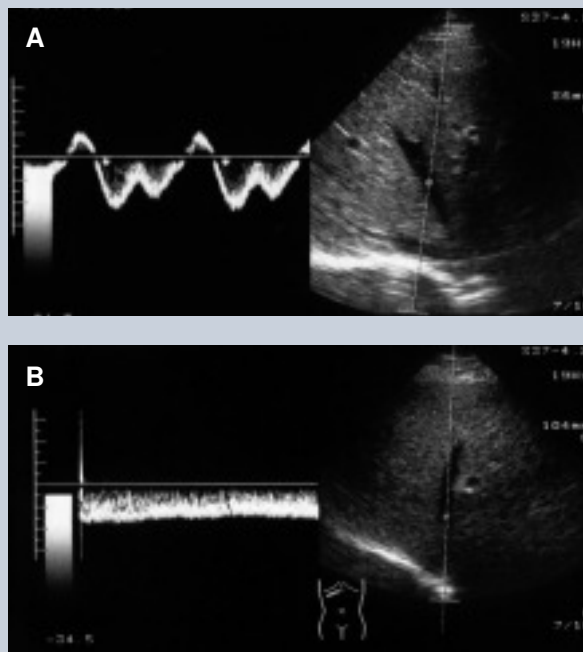


Figura 5. A) Registro Doppler en una vena suprahepática media con registro Doppler normal (trifásico). B) Registro Doppler con pérdida del componente retrogrado y velocidades bajas en la vena suprahepática media en un paciente con cirrosis hepática.

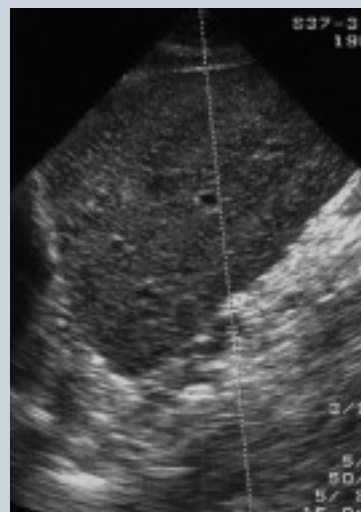


Figura 6. Cirrosis hepática. Sección longitudinal a la altura de lóbulo izquierdo: alteración difusa de la ecoestructura hepática y contornos irregulares, que son evidentes en el borde inferior del hígado.

do). Cuando su valor es inferior a 12 cm/s puede establecerse el diagnóstico de HTP con una sensibilidad y especificidad del 97 y del 93%, respectivamente¹⁸.

Arteria mesentérica superior

En los pacientes con cirrosis los cambios hemodinámicos originan una circulación hiperdinámica esplácnica que se asocia con un flujo aumentado en la arteria mesentérica superior, junto con un descenso de las resistencias arteriales, que se traduce en la disminución de los índices de resistencia y pulsatilidad^{19,20}. Después de la ingesta la reducción de las resistencias arteriales es menos notable en los pacientes cirróticos que en los sujetos sanos.

Diagnóstico etiológico de la HTP

La cirrosis hepática es la causa más frecuente de HTP en nuestro medio y la utilidad de la ecografía en modo B en su diagnóstico está condicionada por el hecho de que las alteraciones ecoestructurales aparecen en estadios avanzados de la cirrosis, mientras que en fases iniciales el estudio puede ser normal o bien las alteraciones ser poco relevantes. La determinación de la alteración difusa de la ecoestructura hepática, con o sin un discreto aumento de la ecogenicidad, así como la atenuación del haz de ultrasonidos son parámetros subjetivos. Además, el aumento difuso de la ecogenicidad también está presente en la esteatosis hepática. La irregularidad del contorno hepático (fig. 6) es un sig-

no objetivo y que tiene buena sensibilidad para el diagnóstico de cirrosis hepática²¹. Su apreciación mejora cuando el contorno hepático está rodeado por ascitis o bien se evalúa a nivel juxta-vesicular. En el estudio de Gaiani et al²² fue una de las variables independientes que contribuyeron al diagnóstico de cirrosis. Cuando no existe ascitis la evaluación de la superficie hepática con transductores de alta frecuencia 5-7,5 MHz facilita la detección de la irregularidad de la superficie hepática.

La redistribución del volumen hepático es otro de los cambios que puede observarse en la cirrosis hepática e incluye la disminución de tamaño del lóbulo derecho y del segmento medial del lóbulo izquierdo y la hipertrofia del lóbulo caudado y del segmento lateral del lóbulo izquierdo. En la medición del segmento 4 cuando la distancia es inferior a 3 cm es un signo altamente específico (sensibilidad, 74%; especificidad, 100%) de cirrosis hepática²³.

En los pacientes con síndrome de Budd-Chiari puede observarse la trombosis de una o más venas suprahepáticas. Estas pueden observarse como cordones fibrosos en fases evolucionadas de la enfermedad, en la que aparece también circulación colateral intrahepática²⁴. Otros cambios, aunque inespecíficos, son la hipertrofia del lóbulo caudado y en los casos crónicos cambios en el parénquima similares a los de la cirrosis hepática.

La trombosis del eje esplenoportal es causa de HTP prehepática. Si el diagnóstico se realiza en la fase aguda, el eje esplenoportal aparece ocupado por material ecogénico o bien hipoecogénico que corresponde al trombo; de ahí la importancia de realizar el estudio con Doppler color (fig. 7). Con el tiempo el trombo portal puede recanalizarse y observarse la aparición de múltiples estructuras tubulares anecoicas, con registro Doppler venoso; las colaterales perivesiculares son las más frecuentes en los casos de trombosis portal²⁵.

La afectación hepática por *Schistosoma mansoni* es común en África central, América del sur y Sudeste asiático. En ella puede observarse la aparición de bandas hiperecogénicas periportales secundarias a fibrosis, con un tamaño superior a los 4 mm en el tronco portal y que pueden sobrepasar en grosor a las ramas portales periféricas.

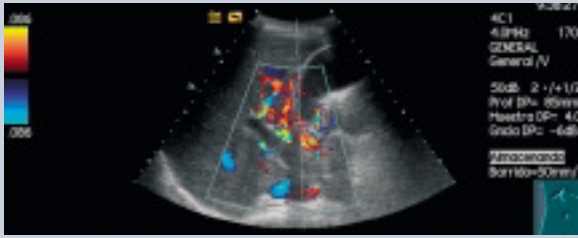
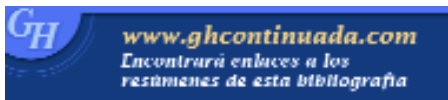
Figura 7. Trombosis portal. En el estudio Doppler color se observa trombo hipocogénico en el tronco y en la rama derecha de la vena porta junto con importante circulación colateral periportal y yuxtavesicular.

Conclusión

La accesibilidad del sistema venoso portal al estudio EDC y el carácter no invasivo de la técnica hacen que tenga un papel relevante en el diagnóstico de la hipertensión portal. La información cualitativa que proporciona la EDC es muy sólida y reproducible, pero la valoración cuantitativa del flujo sanguíneo viene condicionada por razones anatómicas, funcionales y de experiencia del explorador. Sin embargo, cuando se siguen unas normas sobre la técnica a utilizar es posible obtener una buena reproducibilidad que es fundamental en los estudios de fisiopatología y respuesta al tratamiento.

Bibliografía



● Importante ●● Muy importante

- Sabbà C, Weltin GG, Cicchetti DV, Ferraioli G, Taylor KJW, Nakamura T, et al. Observer variability in echo-Doppler measurements of portal flow in cirrhotic patients and normal volunteers. *Gastroenterology* 1990;98:1603-11.
- Bolondi L, Mazziotti A, Arienti V, Casanova P, Gasbarrini G, Cavallari A, et al. Ultrasonographic study of portal venous system in portal hypertension and after portosystemic shunt operations. *Surgery* 1984;95:261-9.
- Vilgrain V. Ultrasound of diffuse liver disease and portal hypertension. *Eur Radiol* 2001;11:1563-77.
- Lafortune M, Marleau D, Breton G, Viallet A, Lavoie P, Huet PM. Portal venous system measurements in portal hypertension: *Radiology* 1984;151:27-30.
- Gaiani S, Bolondi L, Li Bassi S, Zironi G, Siringo S, Barbara L. Prevalence of spontaneous hepatofugal flow in liver cirrhosis. Clinical and endoscopic correlation in 228 patients. *Gastroenterology* 1991;100:160-7.
- Bolondi L, Gaiani S, Barbara L. Liver and portal hypertension. En: Taylor KJW, Burns PN, Wells PNT, editores. *Clinical applications of Doppler ultrasound*. Raven Press 1995; p. 133-54.
- Gaiani S, Bolondi L, Li Bassi S, Santi V, Zironi G, Barbara L. Effect of meal on portal haemodynamics in healthy humans and in patients with chronic liver disease. *Hepatology* 1989;9:815-9.
- Moriyasu F, Nishida O, Ban N, Nakamura T, Sakai M, Miyake T, et al. Congestion index of the portal vein. *AJR* 1986;146:735-9.
- Haag K, Rossle M, Ochs A, Huber M, Siegerstetter V, Olschewski M, et al. Correlation of duplex sonography findings and portal pressure in 375 patients with portal hypertension. *AJR* 1999;172:631-5.
- Siringo S, Bolondi L, Gaiani S, Sofia S, Zironi G, Rigamonti A, et al. Timig of the first variceal hemorrhage in cirrhotic patients: prospective evaluation of Doppler flowmetry, endoscopy and clinical parameters. *Hepatology* 1994;20:66-73.
- Wachsberg RH, Simmons MZ. Coronary vein diameter and flow direction in patients with portal hypertension: evaluation with duplex sonography and correlation with variceal bleeding. *AJR* 1994;162:637-41.
- Morin C, Lafortune M, Pommier G, Robin M, Breton G. Patent paraumbilical vein: anatomic and hemodynamic variants and their clinical importance. *Radiology* 1992;185:253-6.
- Gibson RN, Gibson PR, Donlan JD, Clunie DA. Identification of patent paraumbilical vein by using Doppler sonography: importance in the diagnosis of portal hypertension. *AJR* 1989;153:513-6.
- Colli A, Cocciolo M, Riva Martínez E, Prisco A, Pirola M, et al. Abnormalities of Doppler waveform of the hepatic veins in patients with chronic liver disease: correlation with histologic findings. *AJR* 1994;162:833-7.
- Gorka W, Al Mulla A, Al Sebayel M, Altraif I, Gorka TS. Qualitative hepatic venous Doppler sonography versus portal flowmetry in predicting the severity of esophageal varices in hepatitis C cirrhosis. *AJR* 1997;169:511-5.
- Joyat LK, Platt JF, Rubin, Ellis JH, Bude RO. Hepatic artery resistance before and after standard meal in subjects with diseased and healthy livers. *Radiology* 1995;196:489-92.
- Sacerdoti D, Merkel C, Bolognesi M, Amodio P, Angelli P, Gatta A. Hepatic arterial resistance in cirrhosis with and without portal vein thrombosis: relationships with portal hemodynamics. *Gastroenterology* 1995;108:1152-8.
- Iwao T, Toyonaga A, Oho K, Tayama C, Masumoto H, Sakai T, et al. Value of Doppler ultrasound parameters of portal vein and hepatic artery in the diagnosis of cirrhosis and portal hypertension. *Am J Gastroenterol* 1997;92:1012-7.
- Sato S, Ohnishi K, Sugita S, Okuda K. Splenic artery and superior mesenteric artery blood flow: non-surgical Doppler US measurements in healthy subjects and patients with chronic liver disease. *Radiology* 1987;164:347-52.
- Sabbà C, Ferraioli G, Genecin P, Colombato L, Buonamico P, Lerner E, et al. Evaluation of post-prandial hyperemia in superior mesenteric artery and portal vein in cirrhotic humans: an operator-blind echo-Doppler study. *Hepatology* 1991;13:714-8.
- DiLelio A, Cestari C, Lomazzi A, Beretta L. Cirrhosis with sonographic study of liver surface. *Radiology* 1989;172:389-92.
- Gaiani S, Gramantieri L, Venturoli N, Picaglia F, Siringo S, D'Errico A, et al. What is the criterion for differentiating chronic hepatitis from compensated cirrhosis? A prospective study comparing ultrasonography and percutaneous liver biopsy. *J Hepatol* 1997;27:979-85.
- Lafortune Ch, Matricardi L, Denys A Favret M, Dèry R, Pomier-Layrargues G. Segment 4 (the quadrate lobe): a barometer of cirrhotic liver disease at US. *Radiology* 1998;206:157-60.
- Millener P, Grant EG, Rose S, Duerinckx A, Schiller VL, Tessler FN, et al. Color Doppler imaging findings in patients with Budd-Chiari syndrome: correlation with venographic findings. *AJR* 1993;161:307-12.
- Chawla Y, Dilawari JB, Katariya S. Gallbladder varices in portal vein thrombosis. *AJR* 1994;162:643-5.

Bibliografía recomendada

Haag K, Rossle M, Ochs A, Huber M, Siegerstetter V, Olschewski M et al. Correlation of duplex sonography findings and portal pressure in 375 patients with portal hypertension. *AJR* 1999;172:631-5.

Estudio prospectivo que analizó el valor de la ecografía Doppler en la gradación de la HTP. Se incluyen 375 pacientes con HTP (hemorragia por varices esofágicas, 296; ascitis refractaria, 79) que se comparan con un grupo control de 100 pacientes. El índice de congestión superior a 0,1 fue el parámetro ecográfico que presentó una superior sensibilidad y especificidad (95%) para el diagnóstico de HTP. Sin embargo, ninguna de las variables ecográficas analizadas permitió la gradación de la gravedad de la HTP.

Gorka W, al Mulla A, al Sebayel M, Altraif I, Gorka TS. Qualitative hepatic venous Doppler sonography versus portal flowmetry in predicting the severity of esophageal varices in hepatitis C cirrhosis. *AJR* 1997;169:511-5.

Estudio prospectivo en el que se incluyó a 50 pacientes con cirrosis hepática secundaria a infección por virus C en el que se correlacionan el tamaño de las varices esofágicas con el calibre, la velocidad media y el flujo portal, el índice y la morfología del espectro Doppler en la vena suprahepática media. El registro de la vena suprahepática se estratificó según el grado de afectación (pérdida del componente retrogrado y disminución de velocidades). Los resultados evidenciaron una superior sensibilidad y especificidad de la valoración cualitativa del registro Doppler en la vena suprahepática para predecir el tamaño de las varices esofágicas.

Siringo S, Bolondi L, Gaiani S, Sofia S, Zironi G, Rigamonti A, et al. Timig of the first variceal hemorrhage in cirrhotic patients: prospective evaluation of Doppler flowmetry, endoscopy and clinical parameters. *Hepatology* 1994;20:66-73.

Estudio prospectivo en el que se analizaron parámetros clínicos, bioquímicos, endoscópicos y ultrasonográficos (Doppler) en 87 pacientes cirróticos con varices esofágicas, que se controlaron durante un período medio de 24 meses, con el objetivo de construir un modelo pronóstico para determinar el riesgo de sangrado o resangrado por varices esofágicas. El índice de congestión fue el único parámetro Doppler que mejoró el valor predictivo de los parámetros clínicos, bioquímicos y endoscópicos para la primera hemorragia, pero no para el resangrado.