

Gastritis atrófica, ¿es útil el seguimiento endoscópico?

MARÍA LUISA MANZANO Y JUAN DIEGO MORILLAS
Servicio de Medicina de Aparato Digestivo.
Hospital 12 de Octubre. Madrid. España.

La gastritis crónica atrófica (GCA) se considera una enfermedad preneoplásica, ya que está demostrada la evolución desde la atrofia gástrica a la metaplasia intestinal (MI), sobre la cual puede aparecer displasia y adenocarcinoma gástrico (AG) (fig. 1). Es por esto que es importante establecer un método de detección y un control endoscópico de esta entidad, tanto para intentar evitar la secuencia de acontecimientos que conduce al cáncer como para detectarlo tempranamente. El *Helicobacter pylori*, principal agente etiológico de la GCA, se considera carcinógeno por su implicación en el desarrollo del AG; no obstante, su erradicación es motivo de controversia.

Gastritis crónica atrófica

La GCA se define como una entidad en la que se produce inflamación crónica de la mucosa gástrica y adelgazamiento de ésta, así como pérdida de las glándulas gástricas y reemplazamiento de las células epiteliales gástricas por otros tipos celulares; es decir, se produce metaplasia¹. Esta metaplasia puede ser pseudopilórica, pancreática o intestinal; esta última es el hallazgo más constante en la GCA. La MI se clasifica en 3 tipos: tipo I, intestinal o MI completa, que es la más común y reproduce el epitelio de intestino delgado; tipo II, enterocolónica, y tipo III, colónica. Los tipos II y III se consideran como MI incompleta, son menos comunes y más similares por sus características a la mucosa colónica (fig. 2). Los diferentes tipos de MI se pueden distinguir por las variedades de mucina que sintetizan las células caliciformes. Así, en la metaplasia tipo I y tipo II producen fundamentalmente sialomucinas ácidas, mientras que en la metaplasia III secretan sulfomucinas ácidas. La presencia de MI incompleta, especialmente de tipo III, se relaciona con un incremento del riesgo de AG. Este riesgo es más elevado en los casos en que la MI aparece en la curvatura menor gástrica de forma extensa, desde el cardias al píloro, frente a los pacientes en que esta metaplasia presenta una distribución focal o predominantemente antral. Por tanto, parece que la extensión de la atrofia y de la MI es

Puntos clave

- Existen dos tipos de gastritis crónica atrófica: gastritis autoinmune y gastritis atrófica multifocal o ambiental, con diferente fisiopatología, características clínicas y predisposición a desarrollar cáncer gástrico.
- Se ha admitido la secuencia de acontecimientos que conduce desde la atrofia gástrica a la presencia de metaplasia intestinal, sobre la cual puede aparecer displasia y carcinoma invasivo.
- En la gastritis autoinmune no está justificado el seguimiento mediante endoscopia si en el momento del diagnóstico no se detectan pólipos, tumores carcinoides y el paciente no tiene antecedentes familiares de cáncer gástrico.
- Los pacientes con gastritis atrófica multifocal deben incluirse en programas de control endoscópico, cuya periodicidad no está establecida, para la detección y el seguimiento de metaplasia intestinal, displasia y carcinoma.
- El *Helicobacter pylori* participa en la génesis del cáncer gástrico, por lo que debe considerarse su erradicación en pacientes de alto riesgo, como los que presentan atrofia gástrica extensa y metaplasia intestinal.

un mejor indicador de premalignidad que el hallazgo de un pequeño foco de MI de tipo III². La asociación con el cáncer gástrico es mucho más infrecuente en las MI de tipo I y II. Existen 2 tipos de GCA: gastritis crónica autoinmune y GCA multifocal o ambiental. La gastritis autoinmune es una gastritis atrófica con grados variables de MI que afecta fundamentalmente al cuerpo gástrico, mientras que el antro suele estar respetado. Se asocia a la presencia de anticuerpos circulantes frente a las células parietales y al déficit de factor intrínseco, con o sin anemia perniciosa. De forma secundaria a la hipoclorhidria que caracteriza a esta entidad, se produce una hiperplasia de las células productoras de gastrina y de las células enterocromafines, lo que puede conducir a la aparición de pólipos hiperplásicos, neoplasias neuroendocrinas y AG. El riesgo de AG es muy bajo y se relaciona con la extensión de la MI³.

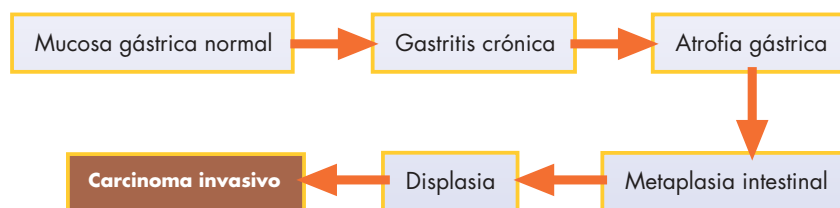


Figura 1. Cascada secuencial de carcinogénesis gástrica.

La GCA más frecuente es la gastritis atrófica multifocal (fig. 3), que representa más del 90% de los casos y suele producirse por la infección por *H. pylori*. Según factores del huésped, factores ambientales y factores dependientes del propio germen, la infección por *H. pylori* puede dar lugar a:

- Gastritis difusa antral, que es una gastritis crónica superficial que afecta fundamentalmente al antro y cursa con hipersecreción ácida. Este subgrupo de pacientes tiene más posibilidad de presentar una úlcera duodenal.
- GCA multifocal, en la cual la atrofia sigue una distribución parcheada y cursa con hipoclorhidria. Representa un mayor riesgo de úlcera gástrica y, en algunos casos, de AG⁴.

Está plenamente aceptado que el AG de tipo intestinal aparece tras un proceso secuencial cuyo primer paso es la gastritis crónica que experimenta una transición hacia la atrofia gástrica, seguido por la aparición de MI y, finalmente, displasia y carcinoma invasivo⁵. No obstante, aunque la gastritis atrófica y la MI se asocian con la aparición de AG, la mayoría de los individuos que presentan estos cambios mucosos nunca desarrollará un AG⁶. Otros factores, no del todo conocidos, participan en la génesis del AG, incluyendo las alteraciones moleculares inducidas en las células epiteliales por la inflamación y sus mediadores³.

La displasia que aparece sobre la MI debe considerarse la verdadera lesión premaligna. Durante años ha existido cierto desacuerdo y una amplia variabilidad entre los patólogos con respecto a la diferenciación entre los grados de displasia del epitelio metaplásico presente en el estómago. En las conferencias de consenso de Viena y Padova^{7,8} se establece la clasificación de la displasia en bajo y alto grados, y se requiere la opinión de al menos dos patólogos expertos para llegar a este diagnóstico anatomopatológico⁴.

Control endoscópico en la gastritis crónica atrófica

La GCA se considera una situación preneoplásica, pero suele cursar de forma asintomática, lo que dificulta el diagnóstico. No se han establecido programas para la detección de GCA en la población general, medida que únicamente puede resultar útil desde el punto de vista coste-beneficio en áreas de elevada incidencia de AG.

Las manifestaciones clínicas predominantes en la gastritis autoinmune son las derivadas del déficit de vitamina B₁₂. Una vez diagnosticada, se ha sugerido que estaría justificado realizar seguimiento endoscópico en los pacientes que la presentan, por el riesgo de desarrollar adenocarcinoma y carcinoides gástricos. Pero esta medida de control se consi-

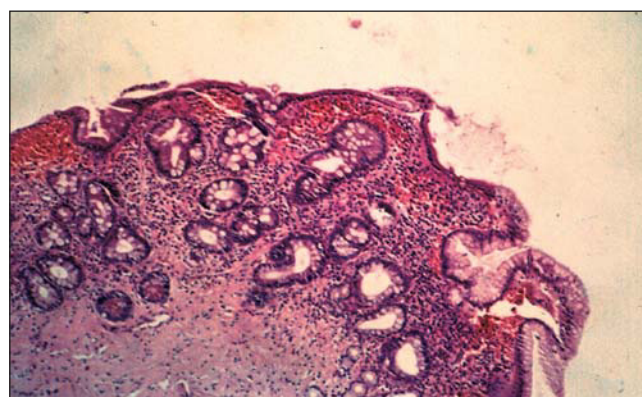


Figura 2. Gastritis atrófica antral con extensa metaplasia intestinal.

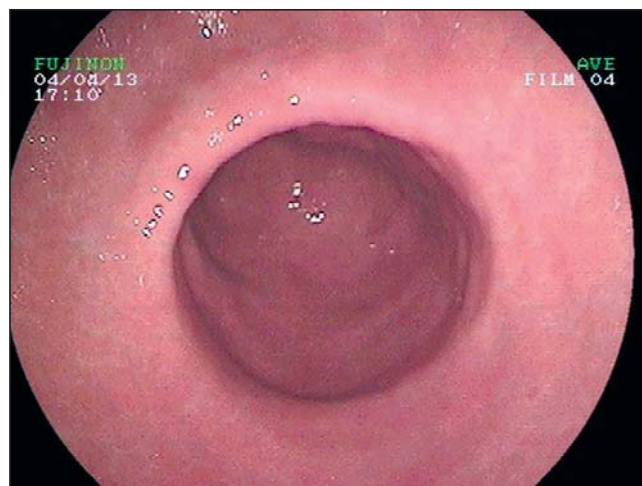


Figura 3. Imagen endoscópica de gastritis crónica atrófica.

dera innecesaria siempre que en la endoscopia inicial no se detecten adenomas o tumores carcinoides, y cuando el paciente no tenga antecedentes familiares de primer grado de cáncer gástrico⁹. En pacientes con adenomas y una historia familiar positiva, debe considerarse el seguimiento endoscópico anual o bianual¹ (tabla 1).

En cuanto a la GCA multifocal, la mayoría de los casos se detectan cuando se realiza una gastroscopia con biopsia de la mucosa gástrica a pacientes con dispepsia no ulcerosa. El diagnóstico de GCA multifocal y la detección de MI y displasia requiere de la toma de al menos 5 biopsias durante la endoscopia, según recomienda el sistema de Sydney¹⁰: dos de antro, a 2-3 cm del píloro, una de la curvatura menor y otra de la curvatura mayor; una de la incisura angular; y dos de cuerpo gástrico, una de la curvatura menor y otra de la curvatura mayor. Además, deben tomarse biopsias de cual-

quier lesión sospechosa. Aunque no existe consenso al respecto, si se confirma la presencia de GCA multifocal se aconseja la inclusión del paciente en un programa de seguimiento endoscópico, especialmente si la MI es de tipo III. Se desconoce el intervalo óptimo entre las endoscopias, pero en general se admite que puede oscilar entre 1 y 3 años¹ (tabla 1). Whiting et al¹¹ realizan un seguimiento endoscópico anual a pacientes en quienes se detectan lesiones de alto riesgo de presentar AG, como en la GCA y la MI, y demuestran que los tumores detectados en el período de seguimiento se encuentran en estadios más tempranos que en los pacientes diagnosticados fuera de este programa de seguimiento. Asimismo, la supervivencia de los pacientes incluidos en el protocolo de control es superior con respecto a la de los no incluidos en el programa.

En caso de que se detecte displasia, debe distinguirse si es de bajo o de alto grado, y si aparece sobre una lesión visible o no en la endoscopia^{1,6}. Si la displasia es de bajo grado se sugiere el seguimiento endoscópico con toma de múltiples biopsias cada 3-12 meses, pero no está claro hasta cuándo mantenerlo si las biopsias son repetidamente negativas para displasia. El hallazgo de displasia de cualquier grado sobre una lesión visible en la endoscopia puede indicar la presencia de un carcinoma invasivo coexistente, por lo que debe researse esta lesión. Después de esto es razonable realizar un seguimiento endoscópico anual o bianual. Si se trata de displasia de alto grado y no existe lesión visible, debe re-

irse la endoscopia con toma de múltiples biopsias realizando una exhaustiva cartografía de la mucosa gástrica. Si la displasia está localizada a un área, es posible que la resección endoscópica sea suficiente para garantizar su curación, pero si se trata de una distribución parcheada, debe considerarse el riesgo-beneficio para decidir entre la gastrectomía total o el estricto seguimiento endoscópico.

La Organización Mundial de la Salud ha calificado el *H. pylori* como carcinógeno tipo I. La cascada secuencial de carcinogénesis gástrica se inicia, en la mayoría de las ocasiones, tras la infección por *H. pylori* y se perpetúa por factores ambientales y del huésped aún no bien estudiados. Una vez conocida esta secuencia, el interés primordial debe dirigirse a intentar revertir alguno de sus pasos, es decir, realizar quimioprevención. Así, algunos estudios clínicos han mostrado la resolución de la gastritis crónica tras la erradicación de *H. pylori*, y un número más reducido de estos encuentran también una mejoría de la atrofia gástrica. No obstante, la MI no parece ser reversible⁶. El tratamiento erradicador de *H. pylori* es controvertido en pacientes asintomáticos, pero existe consenso en la necesidad de tratar a los pacientes con atrofia gástrica extensa y MI. Una vez erradicada la infección, es aconsejable realizar seguimiento endoscópico en estos pacientes, pero no está establecida la guía de control, por lo que el intervalo entre las endoscopias queda a criterio individual del médico³.

Tabla 1. Control endoscópico en la gastritis crónica atrófica

Tipo de gastritis	Seguimiento
Gastritis autoinmune	Anual o bianual sólo si en la primera endoscopia: Pólipos Tumores carcinoides Historia familiar de cáncer gástrico en primer grado
Gastritis atrófica multifocal	Cada 1-3 años Erradicar <i>H. pylori</i> si atrofia extensa y metaplasia intestinal Displasia de bajo grado: cada 3-12 meses Displasia sobre lesión visible: resear lesión y continuar con seguimiento anual o bianual Displasia de alto grado: Localizada: resección del área Parcheada: gastrectomía total o seguimiento estricto según riesgo-beneficio

Bibliografía



● Importante ●● Muy importante

- Faraji EI, Frank BB. Multifocal atrophic gastritis and gastric carcinoma. *Gastroenterol Clin N Am* 2002;31:499-516.
- El-Zimaity HM, Ramchatesingh J, Ali Saeed M, Graham DY. Gastric intestinal metaplasia: subtypes and natural history. *J Clin Pathol* 2001;54:679-83.
- Genta R. The gastric connection. Prevention and early detection of gastric neoplasms. *J Clin Gastroenterol* 2003;36(Suppl 1):s44-s9.
- Kapadia CR. Gastric atrophy, metaplasia, and dysplasia. A clinical perspective. *J Clin Gastroenterol* 2003;36(Suppl 1):s29-s36.
- Correa P. Human gastric carcinogenesis: a multistep and multifactorial process. *Fist American Cancer Society Award Lecture on Cancer Epidemiology and Prevention. Cancer Res* 1992;52:6735-40.
- Zivny J, Wang T, Yantiss R, Kim K, Houghton JM. Role of therapy or monitoring in preventing progression to gastric cancer. *J Clin Gastroenterol* 2003;36(Suppl 1):s50-s60.
- Rugge M, Correa P, Dixon MF, Hattori T, Leandro G, Lewin K, et al. Gastric dysplasia: the Padova international classification. *Am J Surg Pathol* 2000;24:167-76.
- Schlemper RJ, Riddell RH, Kato Y, Borchard F, Cooper HS, Dawsey SM, et al. The Vienna classification of gastrointestinal epithelial neoplasia. *Gut* 2000; 47:251-5.
- Lahner E, Caruana P, D'Ambra G, Ferraro G, Di Giulio E, Delle Fave G, et al. First endoscopic-histologic follow-up in patients with body-predominant atrophic gastritis: when should it be done? *Gastrointest Endosc* 2001;53:443-8.
- Dixon MF, Genta RM, Yardley JH, Correa P. Classification and grading of gastritis. The updated Sydney system. *Am J Surg Pathol* 1996;20:1161-81.
- Whiting JL, Sigurdsson A, Rowlands DC, Hallissey MT, Fielding JW. The long term results of endoscopic surveillance of premalignant gastric lesions. *Gut* 2002;50:378-81.