

CARTA CIENTÍFICA

Enfermedad quística adventicial: casos clínicos

Adventitial cystic disease: Clinical cases

I. Vázquez Berges*, A.C. Marzo Alvarez, M.I. Rivera Rodríguez y C. Bernardos Alcalde

Servicio de Angiología y Cirugía Vascul, Hospital Universitario Miguel Servet, Zaragoza, España

Recibido el 21 de septiembre de 2012; aceptado el 8 de febrero de 2013

Disponible en Internet el 17 de abril de 2013

Sr. Director:

La enfermedad quística adventicial es una enfermedad muy poco frecuente, responsable del 0,01%¹ de los pacientes con claudicación de miembros inferiores. Con afectación casi exclusiva de la arteria poplítea, afecta mayoritariamente a hombres en proporción de 15:1, en la cuarta década de la vida (aunque se han descrito casos entre los 11 y los 70 años^{2,6}). Suele manifestarse de manera unilateral, pero también puede afectar a ambas arterias poplíteas.

Presentamos 3 casos tratados en nuestro servicio, 2 varones de 34 y 51 años y una mujer de 37 años. Se manifestaron con claudicación gemelar unilateral de aparición más o menos brusca entre 100 y 300 m y la referían como invalidante. Con respecto a los factores de riesgo cardiovascular, únicamente el varón de 34 años era fumador de 20 cigarrillos diarios.

En la exploración, 2 de los pacientes presentaban pulsos distales en la extremidad sintomática, aunque más débiles que en la pierna contralateral, y el tercero presentaba una obstrucción femoropoplítea de la extremidad sintomática.

La primera sospecha fue de atrapamiento poplíteo, pero las maniobras resultaron negativas en todos los pacientes.

En los 3 casos se solicitó una angio-TC para asegurar el diagnóstico, manteniendo la sospecha de atrapamiento poplíteo. Las imágenes de la TC no pusieron de manifiesto ningún fascículo con inserción anómala, pero sí una imagen

de compresión extrínseca arterial en la segunda porción de poplítea compatible con quiste subadventicial (figs. 1 y 2).

Todos fueron intervenidos para resección del quiste y del segmento arterial afectado mediante abordaje posterior e interposición de injerto de vena safena invertida.

Tras la cirugía todos recuperaron índice tobillo-brazo superior a 0,90, con pulsos distales en la revisión en consultas a los 47, 40 y 2 meses tras la intervención, respectivamente. Todos se encuentran asintomáticos y en tratamiento con antiagregante de manera indefinida (Adiro® 100 mg o Clopidogrel® 75 mg).

La enfermedad quística adventicial es una enfermedad rara englobada dentro de la afectación de los miembros inferiores no arteriosclerosa. Puede llegar a ser muy invalidante si no se diagnostica. Los resultados a largo plazo de la cirugía son excelentes, lo que permite a estos pacientes sanos llevar una vida completamente normal.

La etiología de esta enfermedad es desconocida. Existen 4 teorías fundamentales sin que ninguna de ellas tenga la suficiente entidad^{3,4}: teorías del trastorno sistémico, del traumatismo repetido, del ganglión y de la alteración embriológica. Se caracteriza por la compresión de la luz arterial debido al lento crecimiento subadventicial de un verdadero quiste mucinoso que histológicamente es del todo similar a un quiste sinovial o ganglión.

La sintomatología típica es una claudicación de aparición más o menos brusca a medias distancias en paciente joven sin factores de riesgo cardiovascular. No suele llegar a provocar dolor en reposo porque el crecimiento paulatino del quiste que va estenosando la arteria poplítea cada vez más estimula el desarrollo de circulación colateral. En aquellos pacientes con la arteria permeable se detecta un

* Autor para correspondencia.

Correo electrónico: irenevazquez@gmail.com

(I. Vázquez Berges).

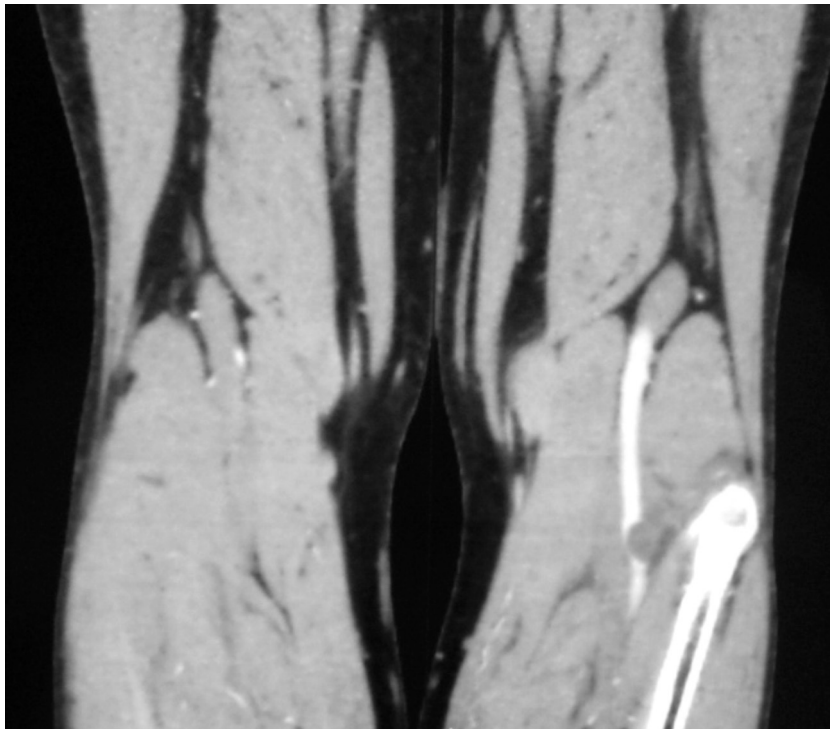


Figura 1 Quiste adventicial en tercera porción de poplitea de miembro inferior derecho en varón de 34 años con claudicación gemelar derecha a 200 m de 3 meses de evolución.

soplo poplíteo con la flexión forzada de la rodilla, signo que describió Ishikawa en la década de los sesenta⁵.

Para el correcto tratamiento de la enfermedad quística adventicial es esencial una buena sospecha diagnóstica, sin la cual la mayoría de estos casos pasarían desapercibidos y clasificados como una claudicación de origen arterioscleroso, cuyo tratamiento es fundamentalmente médico. Si bien podrían mejorar a medio plazo con el desarrollo de circulación colateral, no llegarían a estar asintomáticos, como lo están la gran mayoría de los pacientes operados.

También puede confundirse con un atrapamiento poplíteo, que fue nuestra primera sospecha diagnóstica. El diagnóstico suele ser mediante angio-TC o RM⁷, donde de se aprecia una compresión arterial excéntrica, o mediante arteriografía, con la típica imagen de cimitarra.

De los distintos tratamientos invasivos nosotros preferimos la técnica clásica de resección del quiste junto con el segmento de arteria afectada y reparación con injerto de vena safena invertida del muslo, sutura en terminoterminal a puntos sueltos de monofilamento 6/0. De este modo se obtienen buenos resultados a largo plazo, y se evitan posibles recidivas⁸.

Nosotros no tenemos experiencia en el tratamiento mediante otras técnicas descritas como la aspiración del contenido del quiste mediante punción eco o TC guiada⁹. Son efectivas, pero se han descrito pobres resultados a largo plazo por nuevo relleno de la cavidad quística a medio plazo¹⁰.

Hecho similar ocurre al realizar una angioplastia transluminal simple. El resultado inmediato suele ser muy bueno,

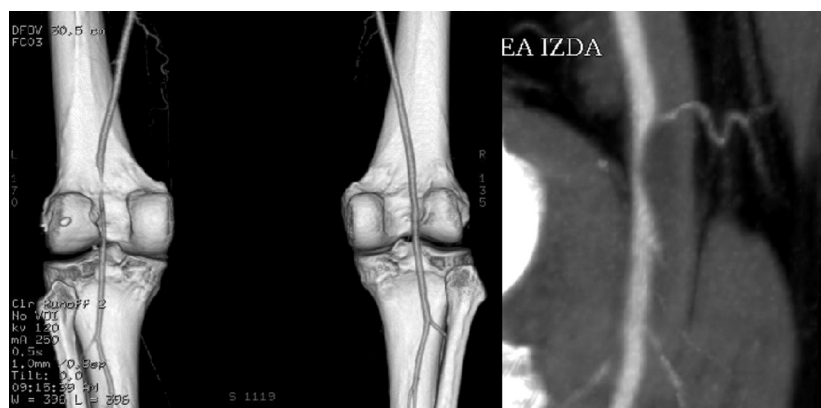

Figura 2 Imagen diagnóstica de quiste adventicial localizado en segunda porción de poplitea en miembro inferior izquierdo en varón de 51 años con claudicación gemelar izquierda de un mes de evolución a 100 m.

pero igualmente se han descrito reestenosis a corto plazo por relleno del quiste¹⁰.

Responsabilidades éticas

Protección de personas y animales. Los autores declaran que para esta investigación no se han realizado experimentos en seres humanos ni en animales.

Confidencialidad de los datos. Los autores declaran que han seguido los protocolos de su centro de trabajo sobre la publicación de datos de pacientes y que todos los pacientes incluidos en el estudio han recibido información suficiente y han dado su consentimiento informado por escrito para participar en dicho estudio.

Derecho a la privacidad y consentimiento informado. Los autores han obtenido el consentimiento informado de los pacientes y/o sujetos referidos en el artículo. Este documento obra en poder del autor de correspondencia.

Bibliografía

1. Lewis GJT, Douglas DM, Reid W, Kennedy JW. Cystic adventitial disease of the popliteal artery. *BMJ*. 1967;3:41.
2. DeLaurentis DA, Wolferth Jr CC, Wolf FM, Naide D, Nedwich A. Mucinous adventitial cysts of the popliteal artery in an 11-year-old girl. *Surgery*. 1973;74:456–9.
3. Nishibe M, Nishibe T, Yamashita T, Kato H, Kudo F, Yasuda K. Cystic adventitial disease of the popliteal artery. Etiologic considerations. *J Cardiovasc Surg (Torino)*. 2002;43:573–4.
4. Levien LJ, Benn CA. Adventitial cystic disease: a unifying hypothesis. *J Vasc Surg*. 1998;28:193–205.
5. Ishikawa K, Mishima Y, Kobayashi S. Cystic adventitial disease of the popliteal artery. *Angiology*. 1961;12:357.
6. Flanigan P, Burnham SJ, Goodreau JJ, Bergan JJ. Summary of cases of adventitial cystic disease of the popliteal artery. *Ann Surg*. 1979;189:165–75.
7. Anderanik T, Lai Chi, Finn JP, Gelabert H, Krishnam MS. Cystic adventitial disease of the popliteal artery: features on 3 T cardiovascular magnetic resonance. *J Cardiovasc Magnet Reson*. 2008;10:38.
8. Keese M, Diehl SJ, Huck K, Ströbel Ph, Schoenberg SO, Niedergethmann M. Cystic adventitial degeneration of the popliteal artery. *Ann Vasc Surg*. 2012;26:859.
9. van Rutte PWJ, Rouwet EV, Belgers EHJ, Lim RF, Tejjink JAW. In treatment of popliteal artery cystic adventitial disease, primary bypass graft not always first choice: two case reports and a review of the literature. *Eur J Vasc Endovasc Surg*. 2011;42:347–54.
10. Baxter AR, Garg K, Lamparello PJ, Mussa FF, Cayne NS, Berland T. Cystic adventitial disease of the popliteal artery: is there a consensus in management? *Vascular*. 2011;19:163–6.