



CARTAS CIENTÍFICAS

Accidentes neurológicos tras esclerosis de varices: a propósito de un caso



Neurological accidents after sclerosis of varicose veins: Presentation of a case

J. Alvarez-García*, L.F. Riera-del-Moral, S. Stefanov-Kiuri, A. Salazar-Alvarez y L. Riera-de-Cubas

Servicio de Angiología y Cirugía Vasculare, Hospital Universitario La Paz, Madrid, España

Recibido el 23 de junio de 2013; aceptado el 30 de enero de 2014

La insuficiencia venosa crónica (IVC) es una enfermedad con elevada prevalencia en occidente, pudiendo superar el 20%¹. Existen diferentes terapias para las varices, expresión más frecuente de la IVC, como son la cirugía convencional, la ablación térmica con láser, vapor de agua o radiofrecuencia, la esclerosis en soporte líquido o en espuma y la terapia compresiva^{1,2}.

El tratamiento de las varices mediante esclerosis tiene aproximadamente 200 años de historia, y ha cambiado desde sus orígenes hacia productos y formas de aplicación más seguras^{2,3}. No obstante, continúan documentándose complicaciones severas como trombosis venosas profundas, tromboembolismos pulmonares, infartos de miocardio y complicaciones neurológicas, todas ellas infrecuentes^{2,3}.

En una revisión de las publicaciones realizadas hasta enero de 2011, solo se encontraron 12 casos de accidente cerebrovascular (ACV), 3 de accidente isquémico transitorio (AIT) y 6 de alteraciones del habla o de la visión, siendo la incidencia global desconocida³.

Exponemos el caso de un varón de 28 años, deportista y sin antecedentes de interés, que presentó un ACV tras escleroterapia con polidocanol en espuma, realizado en otro centro.

El cuadro se inició con cefalea frontal pulsátil y pérdida de visión parcial, una semana después del tratamiento de variz colateral de miembro inferior izquierdo (*imagen 1*).

Se realizó campimetría comprobándose hemianopsia homónima derecha no congruente y resonancia magnética cerebral que objetivó lesión córtico-subcortical occipital medial izquierda (*imagen 2*).

Con el diagnóstico de ACV en territorio de arteria cerebral posterior izquierda se amplió el estudio con ecografía carotídea, ecocardiografía, eco-Doppler de miembros inferiores y estudio de trombofilia.

La ecografía carotídea no demostró alteraciones relevantes. La ecocardiografía objetivó permeabilidad del foramen oval y aneurisma del septo interauricular, sin material trombótico en su interior. En eco-Doppler de MMII se comprueba compresibilidad y permeabilidad del sistema venoso profundo y superficial, a excepción de variz esclerosada. Esta presenta trombosis parcial y comunicación con el sistema venoso profundo a través de perforante Cockett III de 0,4 cm de diámetro. En la analítica se comprueba heterocigosis para

* Autor para correspondencia.

Correo electrónico: jesalvgar1985@gmail.com

(J. Alvarez-García).

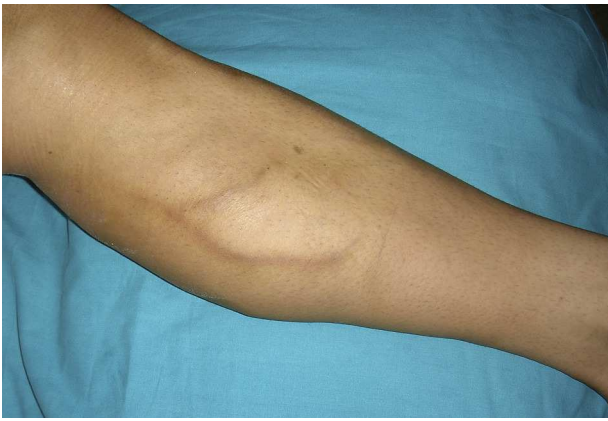

Figura 1 Flebitis química tras escleroterapia.

protrombina 20210 A, homocigosis para MTHFR, hipertrigliceridemia e hiperhomocisteinemia.

Con la filiación de ACV isquémico de origen embólico, se decidió tratamiento con medias de compresión, anticoagulación sistémica (heparina de bajo peso y paso a acenocumarol oral durante 3 meses), cierre quirúrgico de foramen oval permeable y aneurismorrafia del septo.

Actualmente, 6 años después, persiste una cuadrantoposía y las varices han recidivado, aunque sin clínica ortostática.

Las complicaciones neurológicas tras escleroterapia son extremadamente infrecuentes. La etiología de estos episodios es dudosa. Dentro de las diversas teorías encontramos el embolismo de partículas esclerosantes, la embolia gaseosa, el vasoespasmo por reacción mediada por citocinas y la embolia paradójica tras la producción de TVP durante la esclerosis^{2,4-7}.

Esta diversidad de teorías se podría deber a que accidentes neurológicos mayores y menores pudieran tener diferentes orígenes, siendo los AIT y las alteraciones

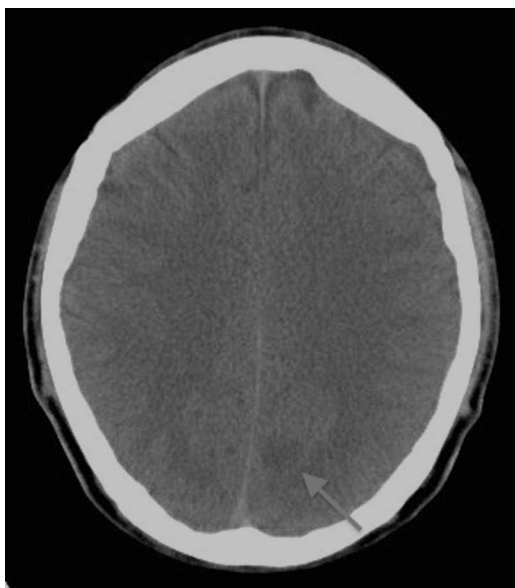


Figura 2 Señalada con flecha, área hipocaptante en lóbulo occipital izquierdo.

momentáneas de la visión y del habla de probable origen vasoespástico, mientras que los ACV podrían deberse a los otros mecanismos descritos^{3,8}.

Los factores de riesgo para estos episodios parecen poco claros. En primer lugar existe una relación en los *shunt* derecha izquierda, como puso de manifiesto el estudio de Raymond-Martimbeau, donde el 71,4% de los pacientes con episodios neurológicos menores tenía permeabilidad del foramen oval^{3,9}. El uso de espuma parece tener una mayor relación con los eventos neurológicos que en forma líquida, en parte por la composición de la espuma o gas utilizado, en parte por la técnica utilizada para la formación de espuma y, en parte, por el volumen de espuma utilizado⁹.

Otros factores de confusión en la literatura son la clínica y su forma de presentación, unido a la filiación en ocasiones cuestionable de síntomas atribuidos a reacciones anafilácticas². Por regla general, los síntomas son inmediatos, ocurriendo entre minutos y horas tras la esclerosis, pero hay casos descritos con un lapso de tiempo de hasta 5 días¹⁰.

En lo referente a la prevención de estas complicaciones, maniobras relativamente sencillas como canular en supino y elevar el miembro 10 min antes de inyectar el esclerosante, permanecer 5 min en decúbito tras la esclerosis o instaurar una terapia compresiva tras la esclerosis pueden reducir el volumen de espuma que puede ir a la circulación sistémica y consecuentes complicaciones^{1,3}. Así mismo, el menor tamaño de las burbujas hechas con CO₂ pueden contribuir a disminuir el riesgo de accidentes neurológicos¹.

En nuestro caso creemos que se trató de una embolización paradójica de trombo de variz colateral y migración al sistema profundo a través de una perforante de gran tamaño, a la vista del hallazgo de trombosis parcial de la variz y a que el episodio se produjo días después del tratamiento, cuando la espuma está completamente metabolizada. Por esta razón se decidió mantener la anticoagulación, de acuerdo con el servicio de neurología del hospital.

Seis años después, el paciente consulta de nuevo por reaparición de sus varices, momento en el cual finalmente dio consentimiento para publicar el caso.

La esclerosis de varices es un tratamiento efectivo y seguro. Las complicaciones neurológicas mayores son extremadamente infrecuentes, aunque dada la importancia de las mismas es preciso una correcta información al paciente. Por esto mismo es esencial la comunicación de estos episodios para conocer su relevancia y evitar sesgos de publicación.

Responsabilidades éticas

Protección de personas y animales. Los autores declaran que para esta investigación no se han realizado experimentos en seres humanos ni en animales.

Confidencialidad de los datos. Los autores declaran que en este artículo no aparecen datos de pacientes.

Derecho a la privacidad y consentimiento informado. Los autores declaran que en este artículo no aparecen datos de pacientes.

Bibliografía

1. Glocivzki P, Comerota AJ, Dalsing MC, Eklof BG, Gillespie DL, Glocivzki ML, et al., Society for Vascular Surgery; American Venous Forum. The care of patients with varicose veins and associated chronic venous diseases: Clinical practice guidelines of the Society for Vascular Surgery and the American Venous Forum. *J Vasc Surg.* 2011;53 Suppl 5:2S–48S.
2. Rabe E, Breu F, Cavezzi A, Smith PC, Frullini A, Gillet J, et al., for the Guideline Group. European guidelines for sclerotherapy in chronic venous disorders. *Phlebology.* 2013 [Epub ahead of print].
3. Sarvanantan T, Shepherd AC, Willenberg T, Davies AH. Neurological complications of sclerotherapy for varicose veins. *J Vasc Surg.* 2012;55:243–51.
4. Redondo P, Bastarrika G, Sierra A, Martínez-Cuesta A, Cabrera J. Efficacy and safety of microfoam sclerotherapy in a patient with Klippel-Trenaunay syndrome and a patent foramen ovale. *Arch Dermatol.* 2009;145:1147–51.
5. Morrison N, Neuhardt DL. Foam sclerotherapy: Cardiac and cerebral monitoring. *Plebology.* 2009;2:252–9.
6. Leslie-Mazwi TM, Avery LL, Sims JR. Intra-arterial air thrombogenesis after cerebral air embolism complicating lower extremity sclerotherapy. *Neurocrit Care.* 2009;11:247–50.
7. Ma LRW, Pilotelle A, Paraskevas P, Parsi K. Stroke after venous interventions. *Phlebology.* 2011:280–4.
8. Künzlberger B, Pieck C, Altemeyer P, Stücker M. Migraine ophtalmique with reversible scotomas after sclerotherapy with liquid 1% polidocanol. *Dermatol Surg.* 2006;32:1410–3.
9. Hamel-Desnos C, Desnos P, Wollman JC, Ouvry P, Mako S, Allaert FA. Evaluation of efficacy of polidocanol in the form of foam compared with liquid form in sclerotherapy of the greater saphenous vein: Initial results. *Dermatol Surg.* 2003;29:1170–5.
10. Hahn M, Schulz T, Jünger M. Late stroke after foam sclerotherapy. *VASA.* 2010;39:108–10.