

## IMAGEN CLÍNICA DEL MES

### Caso 3. Seudoaneurisma femoral micótico de origen espontáneo



### Case 3. Spontaneous mycotic femoral pseudoaneurysm

F.S. Lozano Sánchez\*, J. Torre Eiriz y A. Ingelmo Morín

*Servicio de Angiología y Cirugía Vasculard, Hospital Universitario de Salamanca, Salamanca, España*

Recibido el 24 de julio de 2014; aceptado el 24 de julio de 2014  
Disponible en Internet el 5 de septiembre de 2014

#### Historia clínica

Varón de 48 años, sin antecedentes personales de interés. No refiere traumatismo, cirugía previa o punción sobre la arteria femoral. No anticoagulantes o antiagregantes. Hace una semana presenta una tumoración a nivel inguinal izquierdo. A la exploración se observa lesión que afecta a piel, se palpa masa que late y expande. Se solicita TC abdominal: seudoaneurisma complicado a nivel de la arteria femoral común izquierda (fig. 1A y B).

#### Pregunta (solo una es correcta)

Que etiología cree más probable:

- a) Behçet
- b) Ehlers-Danlos
- c) Drogadicción
- d) Espontáneo

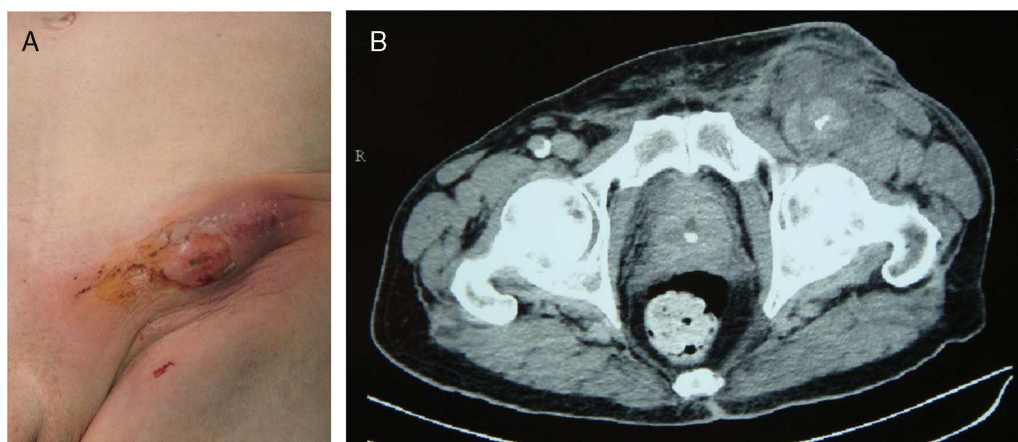


Figura 1

\* Autor para correspondencia.

Correo electrónico: [lozano@usal.es](mailto:lozano@usal.es) (F.S. Lozano Sánchez).