



CARTAS CIENTÍFICAS

Avulsión del tronco arterial innominado por aplastamiento torácico



Avulsion of the innominate artery due to a crushed chest injury

A. Martín-Trenor

Cirugía Cardiovascular, Clínica Universidad de Navarra, Pamplona, Navarra, España

Presentamos un caso de arrancamiento de la arteria innominada por traumatismo cerrado, resuelto con cirugía.

Hombre de 19 años enviado desde otro hospital con un traumatismo torácico y sospecha de rotura aórtica. Había quedado atrapado entre un montacargas y la pared, sufriendo un aplastamiento del tórax e hiperextensión forzada del brazo derecho.

Exploración: pálido, ligeramente obnubilado. Pupilas isocóricas. Hematomas cervical y pectoral derechos. Erosiones esternales y pectorales derechas. PA 90/50 en brazo izquierdo y 75/50 en el derecho. Dolor con los movimientos respiratorios, al movilizar el brazo derecho y a la palpación cervical y torácica. Auscultación cardíaca normal, hipoventilación en el hemitórax derecho. Pulsos rítmicos, los del brazo derecho disminuidos.

Radiografía torácica: sin cardiomegalia. Ensanchamiento importante del mediastino superior. Neumotórax derecho pequeño. Sin fracturas costales ni clavicular.

Aortografía: solución de continuidad en la salida del tronco arterial innominado (TAI), dilatación del mismo hasta la región cervical (fig. 1). Diagnóstico: rotura del TAI, sin descartar una rotura del arco aórtico. Se indica cirugía urgente.

Operación: esternotomía prolongada por delante del esternocleidomastoideo derecho. Heparinización, canulación de las arterias braquial derecha y femoral izquierda

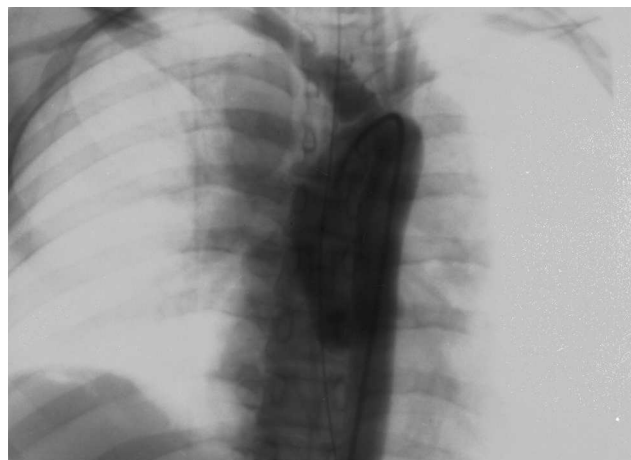

Figura 1 Aortografía: falso aneurisma en la arteria innominada apreciándose la línea de rotura en su base y la de retracción distal de las capas internas.

conectándolas en «Y» a la línea arterial del circuito extracorpóreo. Pericardiotomía. Canulación de cavas. Ligadura y sección del tronco venoso innominado. Disección y control del TAI por encima del hematoma, de ambas carótidas y del arco aórtico. Entrada en circulación extracorpórea. Disección y exclusión con una pinza curva de la salida del TAI en la aorta. Pinzamiento del TAI por encima del hematoma. Apertura del hematoma resecaando el segmento arterial dañado.

Correo electrónico: amtrenor@gmail.com

<http://dx.doi.org/10.1016/j.angio.2014.07.019>

0003-3170/© 2014 SEACV. Publicado por Elsevier España, S.L.U. Todos los derechos reservados.

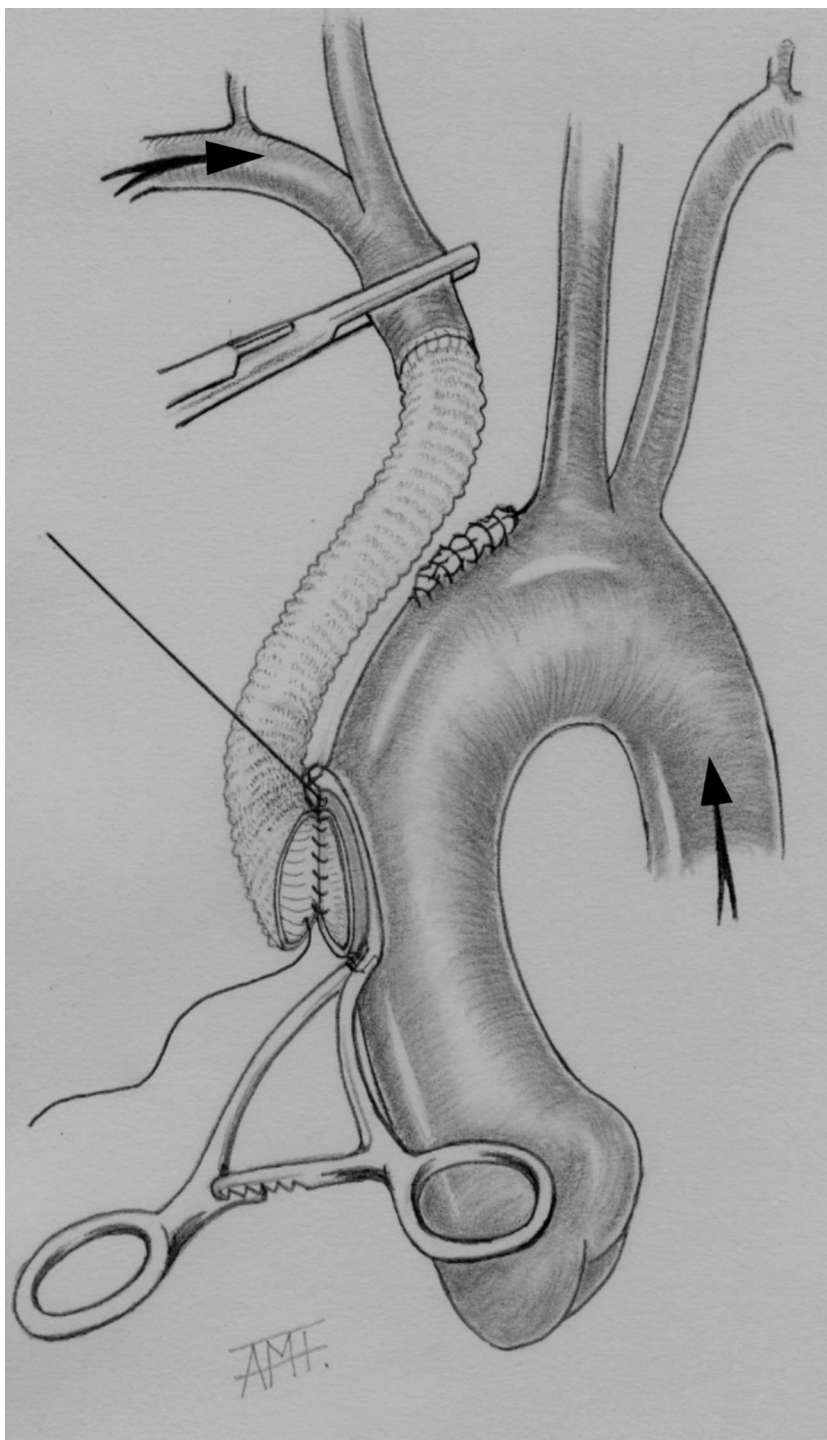


Figura 2 Técnica quirúrgica: injerto aorto-arteria innominada. Las flechas indican el flujo arterial hacia los troncos supraórticos durante el procedimiento.

Cierre del muñón del TAI en la aorta con doble sutura continua. Anastomosis terminoterminal al TAI de un injerto tubular de dacron de 12 mm. Exclusión de la porción anterior de la aorta ascendente con una pinza de Satinsky, abriendo un ojal en ella. Sutura del extremo proximal del injerto cortado en bisel a la aorta (fig. 2). Retirada de pinzas. Salida de bomba. Retirada de las cánulas neutralizando la heparina. Cierre dejando drenajes: pericárdico, retroesternal

y pleural derecho. Reinserción del pectoral dejando un redón.

Hallazgos: hematoma mediastínico importante de predominio derecho extendiéndose al cuello. Fractura esternal alta. Arrancamiento parcial del músculo pectoral mayor con hematoma. Hemopericardio discreto. Equimosis en la aorta ascendente y en el cayado. Hematoma y ensanchamiento del TAI. Al abrirlo se encontró una sección total, con las capas

internas retraídas hacia el cuello, conservándose solo la adventicia. A nivel aórtico existía un arrancamiento irregular del TAI, sin otros desgarros. Hemoneumotórax derecho.

Evolución postoperatoria sin incidencias. Dado de alta en buen estado, reingresa al mes con una pericarditis serosa y derrame pleural derecho pequeño, resueltos con punciones pericárdica y pleural y antiinflamatorios. En la revisión al año estaba asintomático, trabajando. La exploración y las radiografías fueron normales.

El arrancamiento del TAI causado por un traumatismo torácico cerrado es una rareza, sin embargo es la lesión arterial más frecuente después de la rotura aórtica¹. La avulsión se produce con mayor frecuencia en su origen con rotura de las capas arteriales internas, formándose un falso aneurisma¹. La hemorragia suele quedar contenida en el mediastino superior, pudiendo producirse en muchos casos una rotura mortal². La causa más frecuente es el accidente de tráfico seguida de las caídas y los aplastamientos¹. En la mayoría de los casos, se refieren una deceleración brusca y una compresión torácica. Con frecuencia se asocia a otras lesiones¹. La morbimortalidad es elevada³. Se han propuesto diferentes mecanismos para explicar la tracción de la arteria³.

En este enfermo se produjo un aplastamiento torácico con fractura esternal, lesión mencionada^{4,5}, asociada a una hiperextensión forzada del brazo derecho que pudo contribuir al arrancamiento². Al no haber existido una deceleración brusca, este caso reforzaría la teoría de que la causa de estas lesiones es el aplastamiento torácico^{5,6}. Otros autores asocian la fractura de las primeras costillas con la avulsión del TAI^{1,3,7}, lo que iría a favor de esta hipótesis.

Ante un traumatismo torácico con ensanchamiento del mediastino, en la radiografía deben sospecharse lesiones en la aorta o de sus ramas⁷ y se debe completar el estudio con otros medios de imagen. La aortografía ha sido considerada el «gold standard» para el diagnóstico^{1,3}. Más recientemente la angio-TAC es una excelente alternativa en urgencias por su accesibilidad, rapidez y por ser menos invasiva. La ecografía transesofágica puede ser diagnóstica^{7,8}.

Debe indicarse la cirugía urgente con abordaje por esternotomía con extensión cervical⁹. El tratamiento de elección es el cierre del muñón en la aorta y la inserción de un injerto sintético desde la aorta ascendente al TAI. Muchos autores no utilizan extracorpórea ni sistemas para perfundir el TAI durante el pinzamiento^{3,10}, pero se debe considerar que la incidencia de ictus es del 4,5%¹. En el caso descrito la canulación braquial y femoral, al sospechar una rotura aórtica, permitió una perfusión cerebral adecuada, haciendo más segura la cirugía. La sección del tronco venoso innominado, colapsado por el hematoma, facilitó la operación y la exploración

del arco aórtico^{2,6}. Si la operación estuviera contraindicada, una alternativa sería el tratamiento endovascular. La experiencia en la innominada es escasa, con malos resultados si hay transección, al ser la técnica compleja¹¹.

Responsabilidades éticas

Protección de personas y animales. Los autores declaran que para esta investigación no se han realizado experimentos en seres humanos ni en animales.

Confidencialidad de los datos. Los autores declaran que en este artículo no aparecen datos de pacientes.

Derecho a la privacidad y consentimiento informado. Los autores declaran que en este artículo no aparecen datos de pacientes.

Bibliografía

- Hirose H, Gill IS. Blunt injury of the innominate artery: A case report and review of literature. *Ann Thorac Cardiovasc Surg.* 2004;10:218–23.
- Wernly JA, Campbell CD, Replogle RL. Traumatic avulsion of the innominate and left carotid arteries. *J Thorac Cardiovasc Surg.* 1982;84:392–7.
- Karmy-Jones R, DuBose R, King S. Traumatic rupture of the innominate artery. *Europ J Cardio-thorac Surg.* 2003;23:782–7.
- Piwnica AH, Chetochine F, Soyer R, Winckler C. Traumatic rupture of the aortic arch with desinsertion of the innominate artery. *J Thorac Cardiovasc Surg.* 1971;61:246–52.
- Ben-Menachen Y. Avulsion of the innominate artery associated with fracture of the sternum. *Am J Roentgenol.* 1988;150:621–2.
- Bosher LH, Freed TA. The surgical treatment of traumatic rupture or avulsion of the innominate artery. *J Thorac Cardiovasc Surg.* 1967;54:732–9.
- Halpin DP, Nicholson J, Harlan JL. Innominate artery pseudoaneurysm presenting as widened mediastinum. *J Thorac Cardiovasc Surg.* 1995;109:391–6.
- De Jose Maria B, Gomar C, Mestres C, Sorribes V, Moral V, Sala X. Pseudoaneurysm of the braquiocephalic artery caused by blunt chest trauma. *J Thorac Cardiovasc Surg.* 1995;110:863–5.
- Rich NM, Spencer FC. Injuries of the intrathoracic branches of the aortic arch. Chap 12. En: *Vascular trauma.* Philadelphia: W.B. Saunders Company; 1978. p. 287–306.
- Symbas JD, Halkos ME, Symbas PN. Rupture of the innominate artery from blunt trauma: Current options for management. *J Cardiac Surg.* 2005;20:455–9.
- Shalhub S, Starnes BW, Hatsukami TS, Karmy-Jones R, Tran NT. Repair of blunt thoracic outlet arterial injuries: An evolution from open to endovascular. *J Trauma.* 2011;71:E114–21.