

CARTA CIENTÍFICA

Presentación atípica de aneurisma de arteria ciática persistente



Atypical presentation of a persistent sciatic artery aneurysm

S. García Pelegrí^{a,*}, M. Oller Grau^a, A. Giménez Gaibar^{a,b} y E. Latorre Ráez^a

^a Clínica Teknon, Instituto de Enfermedades Cardiovasculares, Barcelona, España

^b Servicio de Angiología y Cirugía Vascular, Hospital Parc Taulí, Sabadell, Barcelona, España

La arteria ciática es un vaso que deriva de la iliaca homolateral en el periodo embrionario, permaneciendo el sector proximal como la arteria glútea inferior, el resto involuciona, en el tercer mes del embrión y no se encuentra en la mayoría de los adultos. Existen casos descritos de persistencia de esta arteria. El primer caso descrito en la literatura fue en 1964, con un total de caso alrededor de los 90 publicados. Su incidencia se estima en el 0,02-0,04% de la población general, sin predominio de género ni sexo, y con una edad media de presentación alrededor de los 60-65 años^{1,2}.

La persistencia de la arteria ciática puede ir acompañada de una hipoplasia del territorio ilio-femoral (persistencia completa), siendo esta el principal vaso de vascularización de la pierna, o no (persistencia incompleta).

La forma de presentación de la arteria ciática persistente en la edad adulta puede ser por su degeneración aneurismática (25-58%), y las complicaciones de las mismas, como dolor en el glúteo, palpación de masa pulsátil en una nalga, rotura, embolización y compresión del nervio ciático, que serían las más frecuente. La otra forma de presentación, menos frecuente, sería clínica de isquemia aguda, por las complicaciones antes descritas o por arterioesclerosis cuando esta es la única arteria que nutre la pierna, que es cuando se acompaña de malformación del sector ilio-femoral³.

Aquí ilustramos un caso clínico con una presentación atípica de persistencia de arteria ciática izquierda en forma de aneurisma trombosado. Se trata de un varón de 85 años hipertenso, dislipémico, cardiopatía isquémica controlada con medicación, y cierta demencia senil, que consulta a urgencias por paresia y parestesia del pie izquierdo de aparición abrupta, con lesiones petequiales de los dedos, con unas 8 h de evolución, por lo que, desde el servicio de urgencias, avisan a nuestro servicio por una posible isquemia aguda.

A la exploración física presenta frecuencia cardíaca rítmica con pie izquierdo en equino, disminución de la sensibilidad en el dorso, siendo normal en la planta, lesiones petequiales en los pulpejos de los dedos, con pulso tibial posterior presente, con relleno capilar correcto, caliente.

Reinterrogando al paciente, explica concomitantemente dolor en el glúteo izquierdo, con equimosis en la nalga propia de un traumatismo, no pudiendo recordar, el paciente, si se había caído o no.

Se descarta el cuadro de isquemia aguda, como orientación inicial en urgencias, por la exploración física, y se realiza cartografía arterial, mediante eco-Doppler, para valorar un posible foco embolígeno, que descarta aneurisma aórtico y poplíteo bilateral, con ateromatosis generalizada, sin aceleraciones sugestivas de estenosis, con onda trifásica en TP.

Se realiza una RMN de columna, que descarta lesión medular aguda. Por último, se hace angio-TC abdominal y de miembros inferiores, donde se evidencia permeabilidad del sistema ilio-femoro-poplíteo con troncos distales

* Autor para correspondencia.

Correos electrónicos: saragap@hotmail.com, Info-latorre@dr.teknon.es (S. García Pelegrí).

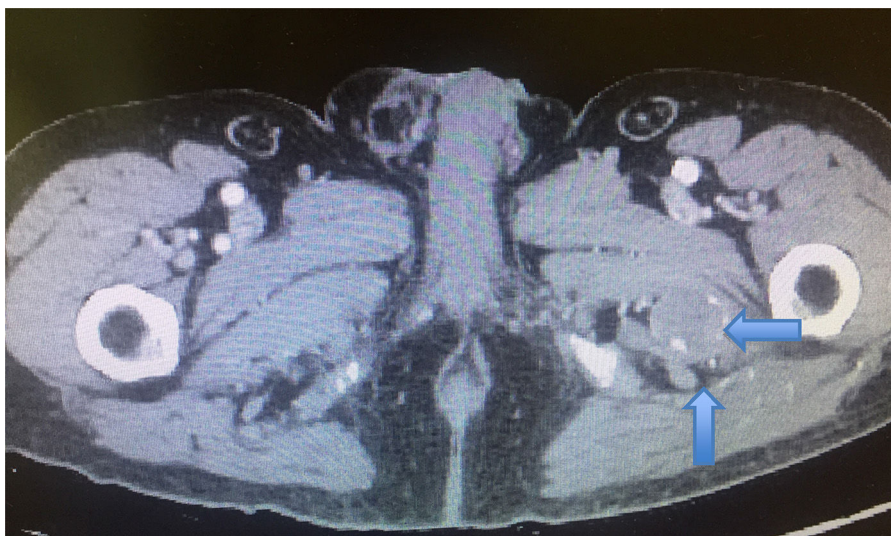

Figura 1 Aneurisma arteria ciática persistente.

lesionados, pero TP que le llega al pie, y se objetiva un aneurisma de la arteria ciática persistente trombosado y edematización del músculo isquiotibial, compatible con un traumatismo, y compresión del nervio ciático (figs. 1 y 2). Se realizó un ecocardiograma que resultó normal.

En resumen, se trata de un aneurisma de la arteria ciática persistente, incompleto, trombosado a raíz de la caída, asintomático hasta entonces, dando lugar a microembolias más edematización del músculo isquiotibial por la caída, provocando estos 2 hechos la compresión del nervio ciático y la subsiguiente paresia.

El paciente recibió tratamiento con antiagregación para impedir las microembolias, y corticoides para disminuir el edema y compresión del nervio ciático, mejorando de la paresia por completo en las horas posteriores, no precisando descompresión quirúrgica⁴.

La curiosidad del caso radica en la poca frecuencia de la enfermedad descrita, la aparición de sintomatología a una edad tardía (comparado con casos anteriores en la literatura) y de una forma casual, ya que de no haberse producido el traumatismo probablemente no se hubiera trombosado nunca. Y como curiosidad añadida es que se presentan 2 posibles eventos derivados de la misma

enfermedad, las micro embolias distales y la clínica derivada de la compresión nerviosa que, en parte, también es producida por el edema de los isquiotibiales.

Siendo estas las causas de la sintomatología, y la edad del paciente, se decidió en un primer tiempo el tratamiento médico antes descrito, mejorando de la clínica.

La persistencia de la arteria ciática por sí sola no precisa de tratamiento. Si se trata de un hallazgo casual, se suele realizar una intervención quirúrgica en el caso de que sea completa, por el riesgo de isquemia, o una actitud conservadora y seguimiento en el supuesto de que sea incompleta.

Cuando se detecta que está aneurismática, se debería de tratar por las potenciales complicaciones. Usualmente esta entidad presenta un manejo mayoritariamente quirúrgico. Los primeros casos descritos se decantan con una ligadura quirúrgica más revascularización si está asociada la isquemia. Los últimos casos publicados describen un manejo endovascular, dada la localización de la arteria, tanto por vía anterógrada como retrógrada, con buenos resultados a corto plazo⁵⁻⁷. También existen grupos que han realizado un abordaje mixto, endovascular para la exclusión del aneurisma por la localización, y cirugía abierta para revascularización de la extremidad⁸.

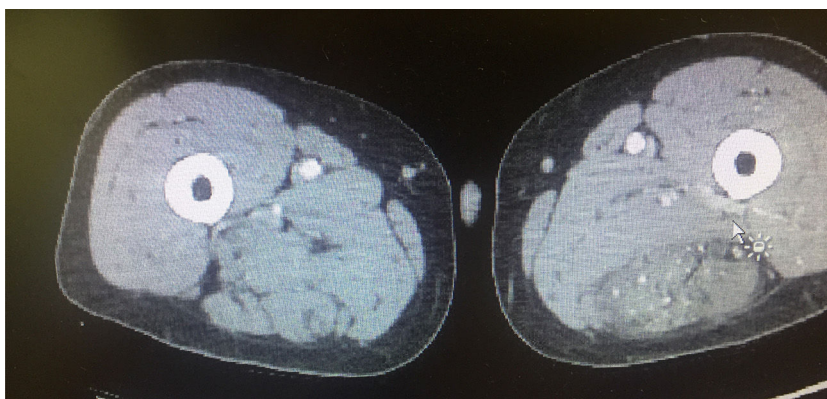


Figura 2 Edema del músculo isquiotibial.

Responsabilidades éticas

Protección de personas y animales. Los autores declaran que los procedimientos seguidos se conformaron a las normas éticas del comité de experimentación humana responsable y de acuerdo con la Asociación Médica Mundial y la Declaración de Helsinki.

Confidencialidad de los datos. Los autores declaran que han seguido los protocolos de su centro de trabajo sobre la publicación de datos de pacientes.

Derecho a la privacidad y consentimiento informado. Los autores han obtenido el consentimiento informado de los pacientes y/o sujetos referidos en el artículo. Este documento obra en poder del autor de correspondencia.

Bibliografía

1. Santaolalla V, Bernabe MH, Hipola Ulecia JM, de Loyola Angundez Gómez I, Hoyos YG, Otero FJ, et al. Persistent sciatic artery. *Ann Vasc Surg.* 2010;24:691.e7–10.
2. Brantley SK, Rigdon EE, Raju S. Persistent sciatic artery: Embryology, pathology, and treatment. *J Vasc Surg.* 1993;18:242–8.
3. Ishida K, Imimaki M, Atusushi I, Hitoshi S, Miyazaki M. A ruptured aneurisma in persistent sciatic artery. *J Vasc Surg.* 2005;42:556–8.
4. Bombín F, Kotlik A, San Martín G, Seguel S. Aneurisma verdadero en arteria ciática persistente. Caso clínico. *Rev Chil Cir V.* 2010;62:502–7.
5. Maldini G, Teruya TH, Kamida C, Eklof B. Combined percutaneous endovascular and open surgical approach in the treatment of a persistent sciatic artery aneurysm presenting with acute limb-threatening ischemia-A case report and review of the literature. *Vasc Endovascular Surg.* 2002;3:403–8.
6. Nuño-Escobar C, Pérez-Durán MA, Ramos-López R, Hernández Chávez G, Llamas-Macías F, Baltazar-Flores M, et al. Persistent sciatic artery aneurisma. *Ann Vasc Surg.* 2013;27:1182e13–6.
7. Mousa A, Rapp Parker A, Emmett MK, AbuRahma A. Endovascular treatment of symptomatic persistent sciatic artery aneurisma: A case report and review of literature. *Vas Endovasc Surg.* 2010;44:312–4.
8. Ahn S, Min SK, Min SI, Ha J, Jung IM, Kim SJ, et al. Treatment strategy for persistent sciatic artery and novel classification reflecting anatomic status. *Eur J Vasc Endovasc Surg.* 2016;52:360–9.