

## ORIGINAL

# Factores de riesgo de la trombosis de rama en el tratamiento endovascular aórtico infrarrenal: nuestra experiencia



P. Bargay Juan\*, Á. Plaza Martínez, M. Ramírez Montoya, V.A. Sala Almonacil, V. Molina Nácher y F.J. Gómez Palonés

Servicio de Angiología, Cirugía Vascular y Endovascular, Hospital Universitario Doctor Peset, Valencia, España

Recibido el 8 de noviembre de 2016; aceptado el 1 de febrero de 2017

Disponible en Internet el 1 de abril de 2017

### PALABRAS CLAVE

Oclusión ilíaca;  
Reparación  
endovascular aórtica;  
Endoprótesis;  
Trombosis

### Resumen

**Objetivo:** Analizar la trombosis de rama en el tratamiento de aneurisma de aorta abdominal (EVAR) en nuestra serie y su relación con factores de riesgo predisponentes.

**Material y método:** Se incluyeron todos los EVAR programados entre enero de 2007 y enero de 2103. Mediante angio-TC y seguimiento analizamos los factores de riesgo preoperatorios (calcificación, tortuosidad y angulación), tipo de material implantado, sobredimensión y arteria ilíaca de sellado; la incidencia y manejo de la trombosis. También analizamos las angio-TC de cada una de las trombosis. Con las variables estudiadas se realizó un análisis comparativo de casos (trombosis) y controles (libre de trombosis).

**Resultados:** De los 151 pacientes tratados mediante EVAR, con un seguimiento medio de 41,7 meses, 11 pacientes (7,2%) presentaron oclusión de rama ilíaca. No se observaron diferencias entre los grupos. En el análisis por ilíacas, en el que se incluyeron 294 ilíacas tratadas (8 aortomonoilíacas) con 15 casos (5,1%) de oclusión ilíaca, se observó la asociación de la trombosis de rama con el sellado en ilíaca externa ( $p=0,001$ ) y con la sobredimensión superior al 20% ( $p=0,003$ ).

**Conclusión:** El sellado distal en ilíaca externa y la sobredimensión  $\geq 20\%$  en el tratamiento del EVAR son factores de riesgo independientes asociados con la trombosis de rama en nuestra serie.

© 2017 SEACV. Publicado por Elsevier España, S.L.U. Todos los derechos reservados.

### KEYWORDS

Limb occlusion;  
Endovascular aortic  
repair;

### Experience of the risk factors of limb thrombosis in EVAR

#### Abstract

**Objective:** To analyse the limb occlusion after endovascular aortic repair (EVAR) and its predisposing risk factors.

\* Autor para correspondencia.

Correo electrónico: [pbargay1798@gmail.com](mailto:pbargay1798@gmail.com) (P. Bargay Juan).

Endograft;  
Thrombosis

**Materials and methods:** The study included all elective EVAR cases between January 2007 and January 2013. An assessment was made of predisposing risk factors using pre-surgical angioCT scan and follow-up. A pre-surgical analysis was performed on risk factors (calcification, tortuosity, and angulation), type of endograft implanted, oversizing, and the iliac artery landing zone used. A comparative analysis was performed of the cases (occlusion) and controls (occlusion free) to assess the variables.

**Results:** The study included a total of 151 treated patients with follow-up time of 41.7 months, and 11 patients (7.2%) presented with limb occlusion. No differences were observed in the comparison between the patient groups. Of the 294 iliac arteries included in the study (with 8 aorto-uni-iliac endografts), there were 15 (5.1%) cases of limb occlusion. The analysis revealed an association between limb occlusion and using the external iliac artery as a landing zone vessel ( $P=.001$ ). There was a statistically significant relationship between oversizing  $\geq 20\%$  and limb occlusion ( $P=.003$ ).

**Conclusion:** Using external iliac artery as a landing zone vessel and oversizing  $\geq 20\%$  during EVAR are independent risk factors for limb occlusion in our case series.

© 2017 SEACV. Published by Elsevier España, S.L.U. All rights reserved.

## Introducción

En la actualidad, la reparación endovascular del aneurisma de aorta abdominal (REVA o EVAR) constituye el procedimiento más empleado en esta dolencia<sup>1</sup>. Esta técnica presenta mejores resultados en términos de morbimortalidad a 30 días frente a la cirugía abierta, sin embargo, estas diferencias se equiparan a medio y largo plazo. La mayor tasa de reintervenciones en el seguimiento es el principal inconveniente de la opción endovascular<sup>2,3</sup>.

La trombosis de rama iliaca representa la tercera causa de reintervención en el tratamiento endovascular, tras la reparación de endofugas y la migración del dispositivo<sup>4</sup>. La frecuencia de esta complicación se sitúa entre el 0,4 y el 7,4%<sup>5,6</sup>, usualmente requiere repermeabilización<sup>7</sup> y presenta una mortalidad asociada del 0,6-3%<sup>8,9</sup>.

Existen características anatómicas del sector aortoiliaco y otras, asociadas a la intervención, que pueden comportarse como factores de riesgo de trombosis: la calcificación, la angulación, la tortuosidad y el diámetro; la sobredimensión, la angulación entre *stents* del cuerpo metálico de la endoprótesis (*kinking*) y el sellado en iliaca externa (IE)<sup>10</sup>.

El *objetivo* del estudio es analizar la trombosis de rama en el tratamiento de aneurisma de aorta abdominal (EVAR) y su relación con factores de riesgo predisponentes.

## Material y métodos

Se incluyeron de forma consecutiva todos los pacientes con aneurisma de aorta abdominal tratados de forma programada y endovascular entre enero de 2007 y enero de 2013, mediante endoprótesis infrarrenales con sellado distal en el sector iliaco.

Todos los pacientes fueron tratados en un mismo centro terciario, por un equipo formado exclusivamente por cirujanos vasculares, tras presentar los casos en sesión clínica y decidir el tipo de tratamiento (la decisión final de la marca

de la endoprótesis depende de un solo cirujano vascular). Para la realización del trabajo se obtuvo la aprobación del Comité Ético del mismo centro hospitalario.

## Criterios de inclusión-exclusión

### Inclusión

- Aneurismas aortoiliacos con diámetro aórtico mayor a 5,5 cm o con ilíacas comunes mayores a 3 cm.
- Tratamiento endovascular programado mediante endoprótesis infrarrenal.
- Angio-TC preoperatoria y al menos otra angio-TC de control a los 12 meses.
- Seguimiento clínico de al menos 12 meses.
- Criterios del tratamiento endovascular: el sellado proximal, respetando las instrucciones de uso en función de la endoprótesis empleada. En el sellado distal, en la iliaca común (IC) mayor de 16 mm, el sellado se prolonga hasta la IE y si es de 16 cm o menor, la fijación se realiza en la propia IC, respetando la experiencia propia publicada<sup>11-13</sup>.

### Exclusión

- Tratamientos de aneurisma roto.
- Pérdida de seguimiento clínico o radiológico. Los pacientes fallecidos en el primer año se excluyeron del estudio comparativo, no así de las variables de mortalidad.
- Falta de tomografía preoperatoria.

## Estudio radiológico

Todos los archivos DICOM obtenidos de las angio-TC preoperatorias fueron procesados para su estudio en una estación de trabajo tipo OsiriX<sup>TM</sup> (OsiriX MD/64-bit version). Mediante este sistema informático analizamos las características arteriales como se consensuaron en el trabajo de Chaikof

et al.<sup>14</sup>, y las adaptamos para un análisis binario, clasificándolas en 2 grupos cada una.

- Calcificación del sector iliaco mediante la distribución del calcio alrededor de la pared arterial, y clasificándola en la afectación  $< o \geq 50\%$  de la circunferencia.
- Tortuosidad iliaca mediante el índice de tortuosidad ( $\tau$ ): cociente entre la distancia desde la bifurcación aórtica hasta el final de la IE con la arteria «estirada»  $L_1$  (mediante la realización de una línea central) y sin estirarla  $L_2$ . Este índice  $L_1/L_2$  lo agrupamos en  $< o \geq 1,5$ .
- Angulación máxima: desde la propia estación de trabajo con la herramienta ortogonal MPR se midieron 3 angulaciones. Se clasificó mediante el mayor ángulo de los 3 obtenidos, en  $\leq o > 120^\circ$ .
- Diámetro del sector iliaco: mediante la línea central se midieron los diámetros máximos en las zonas de sellado de ambas ilíacas (en los 3 cm distales de IC y en los 3 cm proximales de IE).
- Características radiológicas del cuello infrarrenal del aneurisma: se analizaron el ángulo beta del cuello infrarrenal (formado por el propio cuello y el saco aneurismático) dividiéndolo en  $< o \geq 45^\circ$ , su calcificación en  $< o \geq 50\%$  de la circunferencia, al igual que el trombo mural en  $< o \geq 50\%$ . También analizamos el diámetro del cuello mediante la medición de la pared arterial de fuera a fuera (*outer to outer*) y su longitud.

### Manejo quirúrgico

Todos los procedimientos se realizaron en un quirófano, con una arco en C (Philips 8900), por cirujanos vasculares. Bajo anestesia general y mediante abordaje femoral quirúrgico. A todos los pacientes se les administró profilaxis antibiótica mediante 1 g de cefazolina 30 min antes de la intervención y 3 dosis postoperatorias, una cada 8 h. La dosis de heparina sódica intraoperatoria fue de 5.000 UI. Todos los dispositivos presentan sellado infrarrenal y, dependiendo de la endoprótesis, con fijación infrarrenal o suprarrenal, y el sellado distal según los criterios descritos previamente. A todos los pacientes se les pauta antiagregación antes de la intervención y posteriormente de forma indefinida. Los pacientes completaron el postoperatorio con un mínimo de 24 h en la Unidad de Cuidados Intensivos y después en sala de cirugía vascular hasta el alta hospitalaria.

### Seguimiento

Seguimiento clínico: a los 30 días postintervención, a los 6 meses y anualmente, mediante examen físico vascular y anamnesis sobre sintomatología isquémica tanto glútea como de miembros inferiores (enfermedad arterial periférica) o intestinal.

El seguimiento radiológico consistió en control mediante angio-TC: en las primeras 72 h postintervención, a los 6 y 12 meses y cada año. Y con la misma estación de trabajo, se analizaron posibles complicaciones como: endofugas, crecimiento de saco aneurismático, permeabilidad de las ramas ilíacas, imágenes de acodamiento entre *stents* que forman el esqueleto metálico endoprotésico o *kinking*, migraciones proximales o distales (desplazamiento de la endoprótesis en

la zona de sellado  $> 10$  mm) y alteraciones del *outflow* (estenosis  $> 70\%$  en el sector iliaco distal al sellado o en la femoral común).

A todos los pacientes con sospecha de trombosis de rama se les realizó una angio-TC de forma urgente o preferente dependiendo de la sintomatología. Y se analizaron los cambios morfológicos y anatómicos con respecto a los estudios previos.

### Variables analizadas

Factores preoperatorios del paciente: edad, sexo, fumador, exfumador, diabetes mellitus, hipertensión, dislipidemia, cardiopatía isquémica, accidente cerebrovascular, enfermedad pulmonar obstructiva crónica, insuficiencia renal crónica (filtrado glomerular estimado  $< 60$  ml/min/1,73 m<sup>2</sup>).

Factores preoperatorios del aneurisma: diámetro máximo del aneurisma, características del cuello infrarrenal (diámetro, longitud, angulación, calcificación y trombo mural) y características del sector iliaco (iliaca de sellado, diámetro, angulación, tortuosidad y calcificación).

Factores de la endoprótesis: marca comercial y sobredimensión en el sellado distal.

### Modelo de estudio y análisis estadístico

Estudio retrospectivo sobre una base de datos recopilada de forma prospectiva. Se realizó un estudio observacional de casos y controles: fueron los casos los de trombosis de rama y los controles el resto de la muestra.

El procesamiento de datos se realizó con el programa IBM SPSS Statistics® (versión 20) y mediante análisis estadístico básico como el test de *t de Student* para la comparación de medias de muestras independientes, *chi-cuadrado de Pearson* o el test exacto de Fisher para el contraste de proporciones, según fuesen paramétricas o no y con tablas de contingencias para variables dicotómicas. También empleamos el método de *Kaplan-Meier* para la tasa de permeabilidad acumulada y la supervivencia.

### Resultados

Entre enero de 2007 y enero de 2013, se realizaron 156 EVAR, de los cuales 10 fueron aortomonoiliacos y el resto bifurcados. Se excluyó del estudio comparativo a 5 pacientes por mortalidad en los primeros 12 meses postoperatorios (2 casos de aortomonoiliaco y 3 bifurcados). Las 151 endoprótesis incluidas fueron: Cook Zenith (n=68), Gore Excluder (n=64) y Medtronic Endurant (n=19).

Con un seguimiento medio de  $41,7 \pm 22,5$  meses, un total de 11 pacientes (7,2%) presentaron oclusión de rama iliaca. De los cuales, con la Cook Zenith fue del 8,8% (6/68); con la Gore Excluder fue de 4,6% (4/64) y con la Medtronic Endurant del 10,5% (2/19); estas diferencias no fueron estadísticamente significativas.

En la [tabla 1](#) se representan las diferencias de las variables estudiadas en el grupo de pacientes con trombosis de rama con respecto a las variables de los que mantienen sus ramas ilíacas permeables: no se observan diferencias en las

**Tabla 1** Se muestran las diferencias de las variables demográficas, cardiovasculares y aórticas entre los pacientes con trombosis de rama vs. permeables

|                                        | Trombosis         |                   | Permeables |
|----------------------------------------|-------------------|-------------------|------------|
| N EVAR (pacientes)                     | 11                |                   | 140        |
| Zenith®                                | 6                 |                   | 62         |
| Excluder®                              | 3                 |                   | 61         |
| Endurant®                              | 2                 |                   | 17         |
| <b>Variables dicotómicas</b>           | <b>n (%)</b>      | <b>n (%)</b>      | <b>p</b>   |
| Exfumador                              | 7 (63,6)          | 81 (57,9)         | 0,57       |
| Fumador                                | 4 (36,4)          | 33 (23,6)         | 0,42       |
| DM                                     | 3 (27,3)          | 23 (16,4)         | 0,32       |
| HTA                                    | 9 (81,8)          | 102 (72,8)        | 0,52       |
| DL                                     | 6 (54,5)          | 59 (42,1)         | 0,55       |
| Cardiopatía isquémica                  | 2 (18,2)          | 39 (27,9)         | 0,35       |
| Intervención cardiaca                  | 1 (9)             | 19 (13,5)         | 0,52       |
| ACV                                    | 2 (18,2)          | 12 (8,6)          | 0,29       |
| EPOC                                   | 2 (18,2)          | 37 (26,4)         | 0,39       |
| IRC                                    | 1 (9)             | 21 (15)           | 0,48       |
| Trombo en el cuello $\geq 50\%$        | 4 (36,4)          | 40 (28,6)         | 0,45       |
| Calcificación en el cuello $\geq 50\%$ | 4 (36,4)          | 35 (25)           | 0,34       |
| Angulación del cuello $\geq 45^\circ$  | 2 (18,2)          | 44 (31,4)         | 0,26       |
| <b>Variables continuas</b>             | <b>Media (DE)</b> | <b>Media (DE)</b> | <b>p</b>   |
| Edad                                   | 75,5 (4,1)        | 73,7 (6,3)        | 0,21       |
| Diámetro AAA                           | 6,9 (1,6)         | 6,5 (1,6)         | 0,43       |
| Diámetro cuello                        | 23,5 (2,6)        | 24,3 (3,3)        | 0,31       |
| Longitud cuello                        | 30,2 (15,4)       | 25,3 (10,1)       | 0,33       |

AAA: aneurisma de aorta abdominal; ACV: accidente cerebrovascular; DE: desviación estándar; DL: dislipidemia; DM: diabetes mellitus; EPOC: enfermedad pulmonar obstructiva crónica; HTA: hipertensión arterial; IRC: insuficiencia renal crónica.

variables demográficas, factores de riesgo cardiovascular ni en las características aórticas.

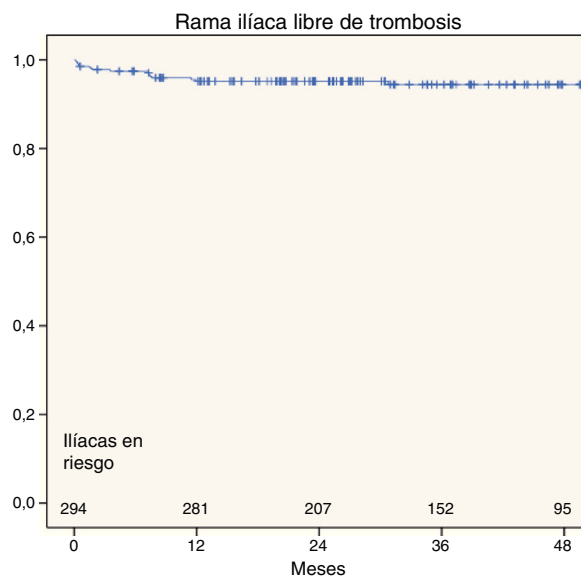
Se incluyeron las 294 ilíacas tratadas de los 151 pacientes (8 aortomonoilíacos); un total de 15 casos (5,1%) presentaron oclusión ilíaca.

En la [tabla 2](#) se representan las diferentes variables del sector ilíaco (comparación de medias entre los casos de trombosis y los permeables): destaca el sellado en IE y la sobredimensión mayor al 20% como factores asociados a la trombosis de rama de forma estadísticamente significativa. A su vez, observamos una tendencia estadística con la angulación ( $<120^\circ$ ) y la tortuosidad ( $>1,5$ ); sin embargo, no se encontraron diferencias con la calcificación del sector ilíaco ( $>50\%$ ).

### Presentación clínica y manejo de la oclusión ilíaca

De los 11 pacientes con trombosis de rama, en 4 ocurrió de forma bilateral, en diferentes episodios. De los 15 casos de trombosis, 4 (27%) ocurrieron en el primer mes y 13 (87%) durante el primer año. La permeabilidad ilíaca acumulada (o tasa de ausencia de trombosis) al mes, al año y a los 3 años fue del 98,6; 95,6 y del 95%, respectivamente ([fig. 1](#)).

La oclusión de rama en 7 de los casos se presentó como isquemia aguda que precisó de tratamiento revascularizador urgente: 2 fueron tratados de forma endovascular, uno mediante endoprótesis aortomonoilíaca más trombectomía

**Figura 1** Curva de Kaplan-Meier de la permeabilidad acumulada (o ausencia de trombosis).

del *bypass* femorofemoral previo (por trombosis contralateral previa) y otro con fibrinólisis más *stent* autoexpandible; 3 se trataron mediante *bypass* femorofemoral y 2, con *bypass* axilofemoral (uno asoció trombectomía de *bypass*

**Tabla 2** Diferencia de medias de las características ilíacas entre los casos de trombosis frente a los permeables

| N ilíacas                                     | Casos     |            | Controles |
|-----------------------------------------------|-----------|------------|-----------|
|                                               | n (%)     | n (%)      | p         |
| Sellado de ilíaca externa                     | 12 (80)   | 105 (37,6) | 0,001     |
| Tortuosidad ilíaca $\geq 1,5$                 | 10 (66,7) | 142 (50,9) | 0,17      |
| Angulación ilíaca máxima $\leq 120^\circ$     | 9 (60)    | 147 (38,4) | 0,08      |
| Calcificación ilíaca $\geq 50\%$              | 8 (53,3)  | 133 (47,7) | 0,43      |
| Sobredimensión del sellado distal $\geq 20\%$ | 11 (73,3) | 99 (35,5)  | 0,003     |

**Tabla 3** Muestra las características de los 15 casos de trombosis y su tratamiento

| Oclusión ilíaca | Ilíaca | Tiempo en días | Sintomatología         | Tratamiento                                        |
|-----------------|--------|----------------|------------------------|----------------------------------------------------|
| Caso 1          | IE     | 5              | Aguda                  | BP femorofemoral                                   |
| Caso 2          | IE     | 9              | Aguda                  | BP femorofemoral                                   |
| Caso 3          | IC     | 12             | Claudicación           | Tratamiento conservador                            |
| Caso 4          | IE     | 14             | Aguda                  | Fibrinólisis + <i>stenting</i>                     |
| Caso 5          | IE     | 47             | Aguda                  | BP femorofemoral                                   |
| Caso 6          | IE     | 53             | Aguda                  | Aortomonoilíaco + trombectomía de BP femorofemoral |
| Caso 7          | IE     | 105            | Aguda                  | BP axilofemoral + trombectomía                     |
| Caso 8          | IE     | 218            | Asintomático           | Tratamiento conservador                            |
| Caso 9          | IE     | 219            | Isquemia crónica (IIb) | ATP + <i>stent</i> autoexpandible                  |
| Caso 10         | IE     | 221            | Aguda                  | BP axilofemoral                                    |
| Caso 11         | IC     | 229            | Claudicación           | Tratamiento conservador                            |
| Caso 12         | IE     | 344            | Asintomático           | Tratamiento conservador                            |
| Caso 13         | IE     | 357            | Asintomático           | Tratamiento conservador                            |
| Caso 14         | IC     | 30,5 meses     | Claudicación           | Tratamiento conservador                            |
| Caso 15         | IE     | 61 meses       | Isquemia crónica (III) | BP axilofemoral + trombectomía                     |

ATP: angioplastia transluminal percutánea; BP: *bypass*; IC: ilíaca común; IE: ilíaca externa; Isquemia crónica: clasificación de La Fontaine.

femorofemoral previo por ser una endoprótesis aortomonoilíaca). Un caso se presentó como clínica de isquemia crónica grado III de La Fontaine y de forma programada se revascularizó mediante *bypass* axilofemoral. Y otro se presentó como clínica de claudicación a cortas distancias y se recanalizó de forma endovascular (ATP + *stent* autoexpandible ilíaco). Los 6 casos restantes se presentaron como clínica de claudicación a larga distancia o bien asintomáticos, y se trataron de forma conservadora (tabla 3).

Todas las trombosis de rama fueron constatadas mediante angio-TC. En la revisión de las angio-TC de la oclusión con respecto a los estudios previos destacan cambios morfológicos: en 7 casos se observó acodamiento entre *stents* de la rama ilíaca o *kinking*, y uno de ellos como consecuencia de la remodelación del saco aneurismático (*shrinkage*) y migración craneal del sellado distal (fig. 2).

La supervivencia global de la muestra inicial de 156 pacientes, al mes, al año y a los 3 años fue del 97,4; 96,8 y del 84%, respectivamente (fig. 3). La mortalidad asociada al aneurisma fue de 3,8% (6 casos) de los cuales los 4 primeros ocurrieron el primer mes como consecuencia del propio procedimiento (mortalidad postoperatoria del 2,6%), el quinto y el sexto por infección de endoprótesis a los 5 y 14 meses, sin relacionarse en ninguno de los casos con la trombosis de rama.

## Discusión

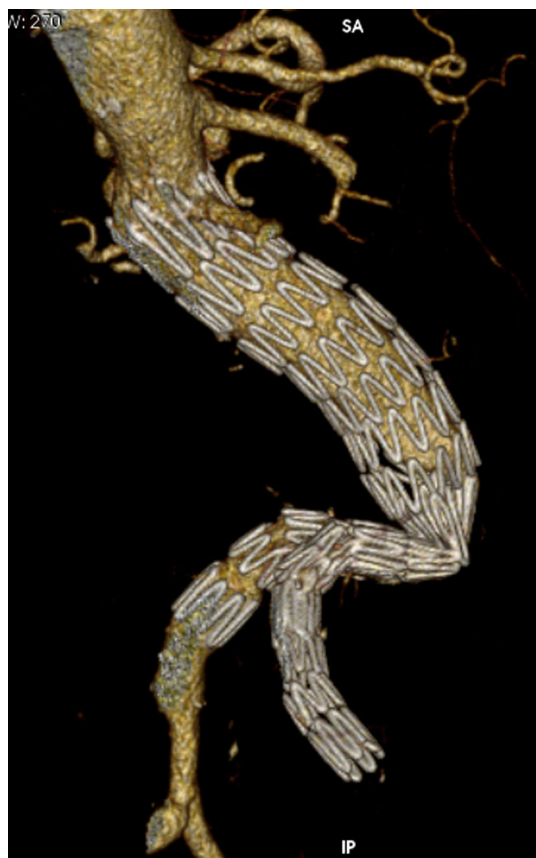Las causas y factores de riesgo implicados en la oclusión de rama ilíaca son múltiples y variados, y hasta un 40% de las trombosis son por causa indeterminada<sup>10</sup>.

Características preoperatorias como las demográficas, las comorbilidades y las características anatómicas del eje aortoiliaco representan un grupo de factores de riesgo no modificables para la trombosis de rama, que se pueden predecir y cuantificar<sup>14</sup>.

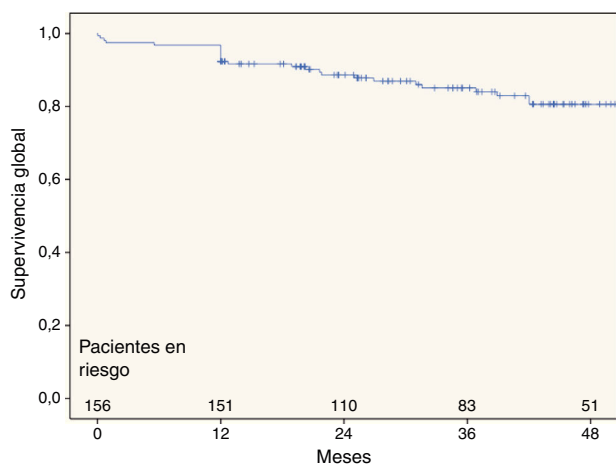
En estudios actuales, mediante estaciones de trabajo con procesamiento de archivos DICOM, se ha asociado la trombosis de rama con la calcificación, el trombo mural y angulación o tortuosidad ilíaca preoperatoria<sup>15,16</sup>. Sin embargo, en nuestra serie estas variables no se han relacionado con la trombosis de forma significativa. Otras variables como el índice de masa corporal, tamaño máximo del aneurisma aórtico < 59 mm o bifurcaciones aórticas estrechas también se han asociado con mayor riesgo de trombosis<sup>5,15,17-20</sup>. También se ha analizado la asociación de la oclusión de rama con la alteración del *outflow* preoperatorio<sup>10,15</sup>.

Factores intraoperatorios como la sobredimensión y la zona de sellado (IC vs. IE externa) se han asociado a la trombosis de rama, al igual que en nuestra serie<sup>6,20,21</sup>. La sobredimensión se relaciona con la falta de correcta





**Figura 2** Se observa un caso de trombosis por migración craneal del sellado distal como consecuencia de la remodelación del saco aneurismático.



**Figura 3** Curva de Kaplan-Meier de supervivencia global de la serie.

aposición y arrugamiento de la endoprótesis con respecto a la pared arterial en el sellado distal (*infolding*)<sup>10,16</sup>; en el caso del sellado en IE se relaciona con el menor diámetro de la luz (algunos autores colocan el umbral de riesgo de trombosis a partir de 14 mm y otros en 10 mm), también se ha asociado con el empeoramiento del *outflow* al excluir la salida distal de la arteria hipogástrica<sup>18,20,22,23</sup>. Sin embargo, otros estudios como el de Mantas et al. (estudio comparativo

entre casos con oclusión y casos controles) han sido críticos con la asociación de esta con el sellado en IE<sup>16</sup>. También se ha intentado relacionar el tipo de material endoprótesis con el aumento de riesgo, obteniendo resultados similares entre las endoprótesis actualmente comercializadas<sup>6,20,24</sup>. En nuestra serie, no existe tampoco diferencia estadística entre grupos, pero se observa una tendencia de menor riesgo en la Excluder frente a la Endurant (p: 0,29) y frente a la Zenith (p: 0,21).

En el implante del EVAR, las anatomías que no cumplen las instrucciones de uso en el sector iliaco pueden tener más riesgo de trombosis de rama<sup>5</sup>. No obstante, hemos presentado estudios propios, en los que el 31% de los EVAR no respetaban todas las instrucciones de uso y no mostraron mayor tasa de trombosis por *log rank* (p: 0,8) frente al resto<sup>25</sup>.

Otros factores intraoperatorios relacionados descritos son la presencia de estenosis residuales o *kinking* entre los *stents* que forman el cuerpo metálico de la endoprótesis, que se pueden corregir mediante la colocación de *stent* adicional y reducen la incidencia de trombosis<sup>26,27</sup>. No obstante, no siempre es fácil observar una zona de acodamiento o estenosis, ya que la escopia muestra una imagen en 2 dimensiones, y para evitar pasarlo por alto existen opciones técnicas descritas como: la realización de series arteriográficas desde varias angulaciones, control ecográfico intravascular o intercambiar las guías rígidas en la serie final<sup>10,26,28</sup>. En nuestra serie no se reconocieron casos de acodamiento ni estenosis residual en la arteriografía final.

Otras variables que pueden aumentar el riesgo de la trombosis ocurren *a posteriori*, y se relacionan con el comportamiento de la prótesis y sus *stents* sobre la propia arteria nativa durante el seguimiento. Las migraciones distales o proximales, los cambios de tamaño del saco aórtico, tanto por crecimiento por endofugas como por efecto *remodeling* por reabsorción del saco, pueden provocar cambios en la conformación y derivar en el acodamiento y colapso de la pata iliaca<sup>29</sup>. También la progresión de la enfermedad arterial distal a la prótesis se ha analizado como factor predisponente<sup>10,30</sup>. En nuestros casos de oclusión iliaca, además de los 7 casos en los que se ha observado la imagen de *kinking*, en otros 5 se ha objetivado empeoramiento de la salida distal por progresión de la enfermedad arterial periférica (3 casos por estenosis de la IE, y 2 por oclusión de la arteria femoral superficial).

Faurel et al. publicaron en 2015 un estudio prospectivo que forma parte del registro ENGAGE (Endurant stent graft natural selection global postmarket registry) en el que incluyeron a 1.143 pacientes con un seguimiento de 2 años, donde analizaron la asociación de 47 variables con la trombosis de rama. Con una tasa de trombosis del 3,4%. Dividieron la muestra en 2 grupos: de alto riesgo (1.115 ilíacas) o de bajo riesgo (1.171 ilíacas), resultando una diferencia de trombosis del 96,1 vs. 99,6% respectivamente (p < 0,0001, *log rank* test). Los factores predictores fueron el sellado en IE, la IE < 10 mm, el diámetro del aneurisma < 59 mm, el acodamiento o *kinking* y la reintervención por endofuga<sup>20</sup>.

La isquemia aguda es la presentación más frecuente de la trombosis de rama, que supone más del 50%<sup>6,10,31</sup>. La claudicación intermitente representa entre el 30 y el 50% y entre un 17 y un 20% se puede presentar como un hallazgo casual en las pruebas de imagen realizadas durante

el seguimiento<sup>6,10,31</sup>. De forma similar se objetivó en nuestra serie, en la que la presentación como isquemia aguda, crónica o asintomática fue del 47, 33 y 20%, respectivamente.

De forma similar al momento de presentación clínica de nuestra serie, la trombosis de rama en el 90% de los casos tiene lugar durante el primer año de seguimiento, y más del 50% en los 3 primeros meses<sup>6,10,31</sup>.

El número de casos de trombosis en la literatura y su manejo es limitado, y depende de la clínica del paciente y de la experiencia del médico. Las posibilidades de tratamiento incluyen la repermeabilización de la oclusión asociada a la corrección de la causa o la derivación extraanatómica, que solventa las 2 cuestiones. En líneas generales, la opción quirúrgica mediante *bypass* extraanatómico como femoro-femoral o bien axilofemoral es la opción más recurrida en la bibliografía<sup>15,16</sup>. No obstante, la trombectomía quirúrgica/endovascular o trombólisis asociada a la colocación de *stent* también se emplea con buenos resultados<sup>32,33</sup>.

En nuestra serie, 6 de los casos tratados (67%) se revaloraron mediante derivación extraanatómica, 2 de forma endovascular y un caso de forma combinada. Uno de los casos revascularizados de forma endovascular a los 3 meses presentó retrombosis con claudicación a largas distancias.

Pese a que algunos grupos pongan en duda el seguimiento mediante varias angio-TC durante el primer año<sup>5,34,35</sup>, Faurel et al. y nosotros con nuestra experiencia destacamos la importancia del seguimiento exhaustivo mediante pruebas complementarias a los pacientes de riesgo, durante este primer año, para la detección precoz de cambios en la conformación y su tratamiento<sup>20</sup>.

Las principales limitaciones del presente estudio son el pequeño número de casos que corresponden al grupo de trombosis de rama y que se trata de un análisis retrospectivo.

## Conclusión

La trombosis de rama ilíaca en EVAR se presenta en un 5,1% de los casos. El sellado distal en IE y la sobredimensión  $\geq$  20% del sellado se presentan como factores independientes asociados a la complicación. La mayoría se presentan el primer año y se relacionan con *kinking* de la extensión ilíaca durante el seguimiento.

## Responsabilidades éticas

**Protección de personas y animales.** Los autores declaran que para esta investigación no se han realizado experimentos en seres humanos ni en animales.

**Confidencialidad de los datos.** Los autores declaran que han seguido los protocolos de su centro de trabajo sobre la publicación de datos de pacientes.

**Derecho a la privacidad y consentimiento informado.** Los autores declaran que en este artículo no aparecen datos de pacientes.

## Conflicto de intereses

Incluye pacientes tratados en nuestro centro de trabajo y nuestro servicio.

Existe conflicto de interés por parte del Dr. Gómez Palonés (proctor de Gore y Cook) y del Dr. Plaza Martínez (proctor de Bard; esta casa comercial no está relacionada con el material empleado en el estudio).

## Bibliografía

- Dua A, Kuy S, Lee CJ, Upchurch GR Jr, Desai SS. Epidemiology of aortic aneurysm repair in the United States from 2000 to 2010. *J Vasc Surg.* 2014;59:1512-7.
- Stather PW, Sidloff D, Dattani N, Choke E, Bown MJ, Sayers RD. Systematic review and meta-analysis of the early and late outcomes of open and endovascular repair of abdominal aortic aneurysm. *Br J Surg.* 2013;100:863-72.
- Paravastu SC, Jayarajasingam R, Cottam R, Palfreyman SJ, Michaels JA, Thomas SM. Endovascular repair of abdominal aortic aneurysm. *Cochrane Database Syst Rev.* 2014;1:CD004178, <http://dx.doi.org/10.1002/14651858.CD004178.pub2>.
- Carpenter JP, Baum RA, Barker CF, Golden MA, Velazquez OC, Mitchell, et al. Durability of benefits of endovascular vs. conventional abdominal aortic aneurysm repair. *J Vasc Surg.* 2002;35:222-8.
- Maleux G, Claes H, van Holsbeeck A, Janssen R, Laenen A, Heye S, et al. Ten years of experience with the Gore excluder stentgraft for the treatment of aortic and iliac aneurysms: Outcomes from a single center study. *Cardiovasc Intervent Radiol.* 2012;35:498-507.
- Mertens J, Houthoofd S, Daenens K, Fourneau I, Maleux G, Lerut P, et al. Long-term results after endovascular abdominal aortic aneurysm repair using the Cook Zenith endograft. *J Vasc Surg.* 2011;54:48-57.
- Sampram ES, Karafa MT, Mascha EJ, Clair DG, Greenberg RK, Lyden SP, et al. Nature, frequency, and predictors of secondary procedures after endovascular repair of abdominal aortic aneurysm. *J Vasc Surg.* 2003;37:930-7.
- Cochennec F, Becquemin JP, Desgranges P, Allire E, Kobeiter H, Roudot-Thoraval F. Limb graft occlusion following EVAR: Clinical pattern, outcomes and predictive factors of occurrence. *Eur J Vasc Endovasc Surg.* 2007;34:59-65.
- Erzurum VZ, Sampram ES, Sarac TP, Lyden SP, Clair DG, Greenberg RK, et al. Initial management and outcome of aortic endograft limb obstruction. *J Vasc Surg.* 2004;40:419-23.
- Van Zeggeren L, Bastos Goncalves F, van Herwaarden JA, Zandvoort HJ, Werson DA, Vos JA, et al. Incidence and treatment results of enduring endograft occlusion. *J Vasc Surg.* 2013;57:1246-54.
- Bargay-Juan P, Plaza-Martínez A, Ramírez-Montoya M, Sala-Almonacil V, Molina-Nácher V, Gómez-Palonés F. Resultados tras el cambio de estrategia en el sellado distal de endoprótesis aórticas infrarrenales. *Angiología.* 2016;68:372-8, <http://dx.doi.org/10.1016/j.angio.2016.03.005>.
- Martínez-Parreño C, Plaza-Martínez A, Zaragoza-García JM, Gómez-Palonés F, Briones-Estebanez J, Sala-Almonacil V, et al. Evolución de las ilíacas dilatadas como fijación distal de las endoprótesis aórticas en la reparación de aneurismas abdominales. *Angiología.* 2008;60 supl 1:S37.
- Martínez-Parreño C, Plaza-Martínez A, Zaragoza-García JM, Gómez-Palonés F, Sala-Almonacil V, Ortiz-Monzón E. Repercusión de la fijación distal en ilíacas primitivas dilatadas en la reparación endovascular de aneurismas aórticos abdominales. *Angiología.* 2009;61 supl 1:S38.

14. Chaikof EL, Blankensteijn JD, Harris PL, White GH, Zarins CK, Bernhard VM, et al. Reporting standards for endovascular aortic aneurysm repair. *J Vasc Surg.* 2002;35:1048–60.
15. Taudorf M, Jensen LP, Vogt KC, Gronvall J, Schroeder TV, Lönn L. Endograft limb occlusion in EVAR iliac tortuosity quantified by three different indices on the basis of preoperative CTA. *Eur J Vasc Endovasc Surg.* 2014;48:527–33.
16. Mantas GK, Antonopoulos CN, Sfyroeras GS, Moulakakis KG, Kakisis JD, Mylonas SN, et al. Factors predisposing to endograft limb occlusion after endovascular aortic repair. *Eur J Vasc Endovasc Surg.* 2015;49:39–44.
17. López-Jiménez F, Cortés-Bergoderi M. Update: Systemic diseases and the cardiovascular system (i): Obesity and the heart. *Rev Esp Cardiol.* 2011;64:140–9.
18. Carpenter JP, Neschis DG, Fairman RM, Barker CF, Golden MA, Velazquez OC, et al. Failure of endovascular abdominal aortic aneurysm graft limbs. *J Vasc Surg.* 2001;33:296–303.
19. O'Neill S, Collins A, Harkin D. Limb occlusion after endovascular repair of an abdominal aortic aneurysm: Beware the narrow distal aorta. *Ir J Med Sci.* 2012;181:373–6.
20. Faure EM, Becquemin JP, Cochenec F. Predictive factors for limb occlusions after endovascular aneurysm repair. *J Vasc Surg.* 2015;61:1138–45.
21. Conway AM, Modarai B, Taylor PR, Carrel TW, Waltham M, Salter R, et al. Stentgraft limb deployment in the external iliac artery increases the risk of limb occlusion following endovascular AAA repair. *J Endovasc Ther.* 2012;19:79–85.
22. Woody JD, Makaroun MS. Endovascular graft limb occlusion. *Semin Vasc Surg.* 2004;17:262–7.
23. Becquemin JP, Kelley L, Zubilewicz T, Desgranges P, Lapeyre M, Kobeiter H. Outcomes of secondary interventions after abdominal aortic aneurysm endovascular repair. *J Vasc Surg.* 2004;39:298–305.
24. Lonn L, Schroeder TV. Endograft differences: Do they matter clinically? *J Cardiovasc Surg (Torino).* 2009;50:129–30.
25. Gómez-Palones F, Bargay-Juan P, Ramírez-Montoya M, Sala-Almonacil V. Manejo de la trombosis de endoprótesis. *Angiología.* 2016;68 supl:94–101.
26. Sivamurthy N, Schneider DB, Reilly LM, Rapp JH, Skovobogaty H, Chuter TA. Adjunctive primary stenting of Zenith endograft limbs during endovascular abdominal aortic aneurysm repair: Implications for limb patency. *J Vasc Surg.* 2006;43:662–70.
27. Massoni CB, Gargiulo M, Giovanetti F, Freyrie A, Fagioli G, Gallitto E, et al. Adjunctive stenting of endograft limbs during endovascular treatment of infrarenal aortic and iliac aneurysms according to 3-projection completion angiography. *J Endovasc Ther.* 2011;18:585–90.
28. Oshin OA, Fisher RK, Williams LA, Brennan JA, Gilling-Smith GL, Vallabhaneni SR, et al. Adjunctive iliac stents reduce the risk of stent-graft limb occlusion following endovascular aneurysm repair with the Zenith stent-graft. *J Endovasc Ther.* 2010;17:108–14.
29. Wyss TRA, Dick F, Brown LC, Greenhalgh RM. The influence of thrombus, calcification, angulation, and tortuosity of attachment sites on the time to the first graft-related complication after endovascular aneurysm repair. *J Vasc Surg.* 2011;54:965–71.
30. Fransen GA, Desgranges P, Laheij RJ, Harris PL, Becquemin JP, EUROSTAR Collaborators. Frequency, predictive factors, and consequences of stent-graft kink following endovascular AAA repair. *J Endovasc Ther.* 2003;10:913–8.
31. Maldonado TS, Rockman CB, Riles E, Douglas D, Adelman MA, Jacobowitz GR, et al. Ischemic complications after endovascular abdominal aortic aneurysm repair. *J Vasc Surg.* 2004;40:703–9.
32. Milner R, Golden MA, Velazquez OC, Fairman RM. A new endovascular approach to treatment of acute iliac limb occlusions of bifurcated aortic stent grafts with an exoskeleton. *J Vasc Surg.* 2003;37:1329–31.
33. Kasirajan K, Ramaiah VG, Diethrich EB. The Trellis thrombectomy system in the treatment of acute limb ischemia. *J Endovasc Ther.* 2003;10:317–21.
34. Dias NV, Riva L, Ivancev K, Resch T, Sonesson B, Malina M. Is there a benefit of frequent CT follow-up after EVAR? *Eur J Vasc Endovasc Surg.* 2009;37:425–30.
35. Go MR, Barbato JE, Rhee RY, Makaroun MS. What is the clinical utility of a 6-month computed tomography in the follow-up of endovascular aneurysm repair patients? *J Vasc Surg.* 2008;47:1181–6.