



CARTA CIENTÍFICA

Experiencia en nuestro centro con *Nellix*: EndoVascular Aneurysm Sealing (EVAS) system. Un cambio de paradigma en el tratamiento endovascular del aneurisma aórtico



Experience with *Nellix*: EndoVascular Aneurysm Sealing (EVAS) system. A paradigm shift in endovascular aortic aneurysm treatment

M. Garnica Ureña*, J. Ocaña Guaita, E. Aracil Sanus, A. Reyes Valdivia y C. Gandarias Zúñiga

Servicio de Angiología y Cirugía Vascular, Hospital Ramón y Cajal, Madrid, España

En septiembre de 1990, Palmaz y Parodi realizaron la primera reparación endovascular de un aneurisma aórtico. Describieron sus 5 primeros pacientes en: *Transfemoral intraluminal graft implantation for abdominal aortic aneurysms*¹. La reparación endovascular del aneurisma de aorta (EVAR) ha reducido la morbimortalidad perioperatoria del tratamiento del aneurisma de aorta abdominal (AAA), en comparación con la cirugía abierta², también en España³. Actualmente, los resultados a largo plazo de ambos procedimientos son comparables. Ello es debido al desarrollo tecnológico de las endoprótesis y a la formación de los cirujanos vasculares en la materia. Sin embargo, el éxito técnico de la EVAR viene limitado por la compleja anatomía de ciertos aneurismas, que obliga a utilizar endoprótesis fuera de su *Instructions for Use* (I.F.U.), y por la mayor tasa de reintervenciones durante el seguimiento, en ocasiones debido a fugas tipo II. El dispositivo *Nellix* se ha desarrollado cambiando el enfoque clásico

del tratamiento del AAA, mediante la exclusión del aneurisma aórtico con el sellado endovascular del mismo (EndoVascular Aneurysm Sealing -EVAS-)⁴.

La endoprótesis *Nellix* consiste en 2 stents de cromo-cobalto recubiertos balón-expandibles, integrados en su respectiva «endobag», que para realizar el sellado del aneurisma se rellena con una instilación acuosa de un polímero (polietilenglicol). Así, sellando el saco aneurismático, en lugar de excluirlo como en la EVAR con la fijación proximal y distal, parecen reducirse el número de endofugas y migraciones del dispositivo⁴. Las I.F.U. de *Nellix* son las siguientes: arteria femoral común que permita acceder atraumáticamente; diámetro del cuello aórtico 18-28 mm; longitud del cuello ≥ 10 mm, ángulo proximal del cuello/aneurisma $\leq 60^\circ$, AAA con diámetro intraluminal ≤ 70 mm, diámetro de arterias ilíacas 9-25 mm y ≥ 10 mm de longitud⁵.

Presentamos 2 casos tratados mediante EVAS, respetando las I.F.U. del dispositivo *Nellix*. El primero: varón de 71 años, hipertenso, con insuficiencia renal crónica, cardiopatía isquémica revascularizada y sustitución valvular mitral, anticoagulado con acenocumarol. En

* Autor para correspondencia.

Correo electrónico: Martagarni@gmail.com (M. Garnica Ureña).

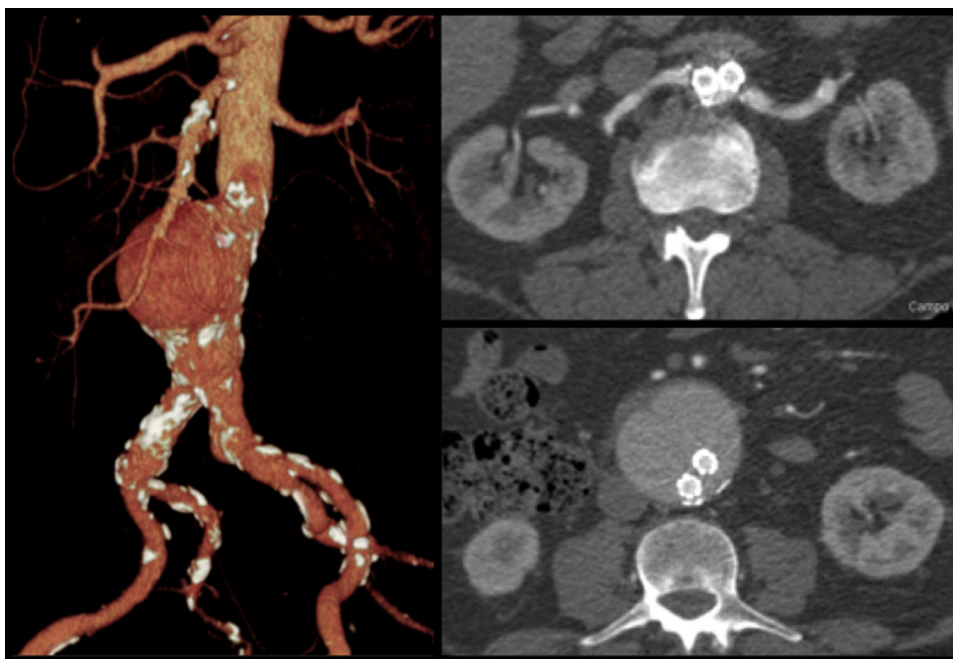


Figura 1 Paciente 1: AAA 58 mm y control posquirúrgico.

angioTc se objetivó AAA infrarrenal de 58 mm de diámetro anteroposterior, con ausencia completa de trombo y permeabilidad de 3 pares de arterias lumbares y de arteria mesentérica inferior. Se realiza disección de arteria femoral común bilateral, para realizar tratamiento electivo mediante EVAS con endoprótesis *Nellix* de 10 × 160 mm (stent izquierdo) y 10 × 150 mm (stent derecho), infiltrando 120 ml de polímero en la «*endobag*». El procedimiento dura 190 min.

El segundo: varón de 75 años, hipertenso, con hepatopatía por virus C, que asociaba trombocitopenia y leve prolongación del tiempo de protrombina. En angioTc se objetivó AAA infrarrenal de 56 mm de diámetro anteroposterior, con permeabilidad de 2 pares de lumbares y de arteria mesentérica inferior. Se procede a disección de arteria femoral común bilateral, y seguidamente, EVAS con endoprótesis *Nellix* de 10 × 140 mm (stent izquierdo) y 10 × 150 mm (stent derecho), infiltrando 48 ml de polímero en la «*endobag*». El procedimiento dura 200 min.

En ambos pacientes, en la aortografía de control intraoperatoria se comprobó la exclusión del aneurisma y la permeabilidad de ambos ejes ilíacos, sin objetivarse fugas. Los 2 pacientes tuvieron un ingreso de 4 y 5 días, respectivamente, sin complicaciones postoperatorias. En angioTc de control, a 30 días y a 12 meses tras el procedimiento, no se evidenciaron fugas ni crecimiento del aneurisma (figs. 1 y 2).

Con relación al control evolutivo del EVAS por angioTc, resalta que la apariencia del saco relleno de polímero es única, dando una imagen en granos de café, que requiere experiencia para su correcta valoración. Lo afirman van den Ham et al., concluyendo que pueden existir variaciones en la radiodensidad, en las angulaciones ilíacas, incluso crecimiento del saco aórtico en los primeros 30 días, regresando a su angulación y tamaño un año después de la implantación del dispositivo *Nellix*⁶.

Relativo a la seguridad y eficacia del dispositivo *Nellix*, existen 2 estudios multicéntricos donde quedaron reflejadas. El primero, realizado por Böckler et al., en 6 centros europeos y uno neozelandés; se trataron 171 pacientes durante 17 meses. Se estableció que el dispositivo *Nellix* presentaba resultados comparables con el resto de endoprótesis, en cuanto a incidencia de complicaciones, pudiendo estas verse disminuidas, una vez finalizada la curva de aprendizaje de implante del dispositivo⁷. El segundo, realizado por Thompson et al. (EVAS FORWARD Global Registry), en 18 centros internacionales, se trataron mediante EVAS 277 pacientes con AAA no complicado, durante un año. Doscientos pacientes no respetaban las IFU de *Nellix*, así la complejidad técnica de este grupo fue mayor. Pese a ello, reportó una baja incidencia de endofugas con respecto a la EVAR. Además, debido al sellado del aneurisma con el polímero, el 98% de los pacientes no presentaban fugas tipo II al año de seguimiento⁸. Añadir que aunque parecía que con el dispositivo *Nellix* aumentaba la dosis total de radiación durante el implante⁸, el reciente trabajo de Ockert et al. ha demostrado que con respecto a la EVAR existe una disminución, siendo la dosis efectiva de radiación -*Nellix* vs. EVAR- (3,72 vs. 6,8 mSv) y el tiempo de fluoroscopia (13 vs. 19 min)⁹.

Aunque son necesarios estudios con mayor seguimiento del EVAS para garantizar sus resultados, *Nellix* presenta unos resultados a corto plazo prometedores, y en nuestro servicio la consideramos una opción válida para prevenir las fugas tipo II en pacientes que precisan anticoagulación sistémica o presentan alteraciones de la coagulación.

Financiación

Los autores declaramos no haber recibido ninguna fuente de financiación para la realización del manuscrito.

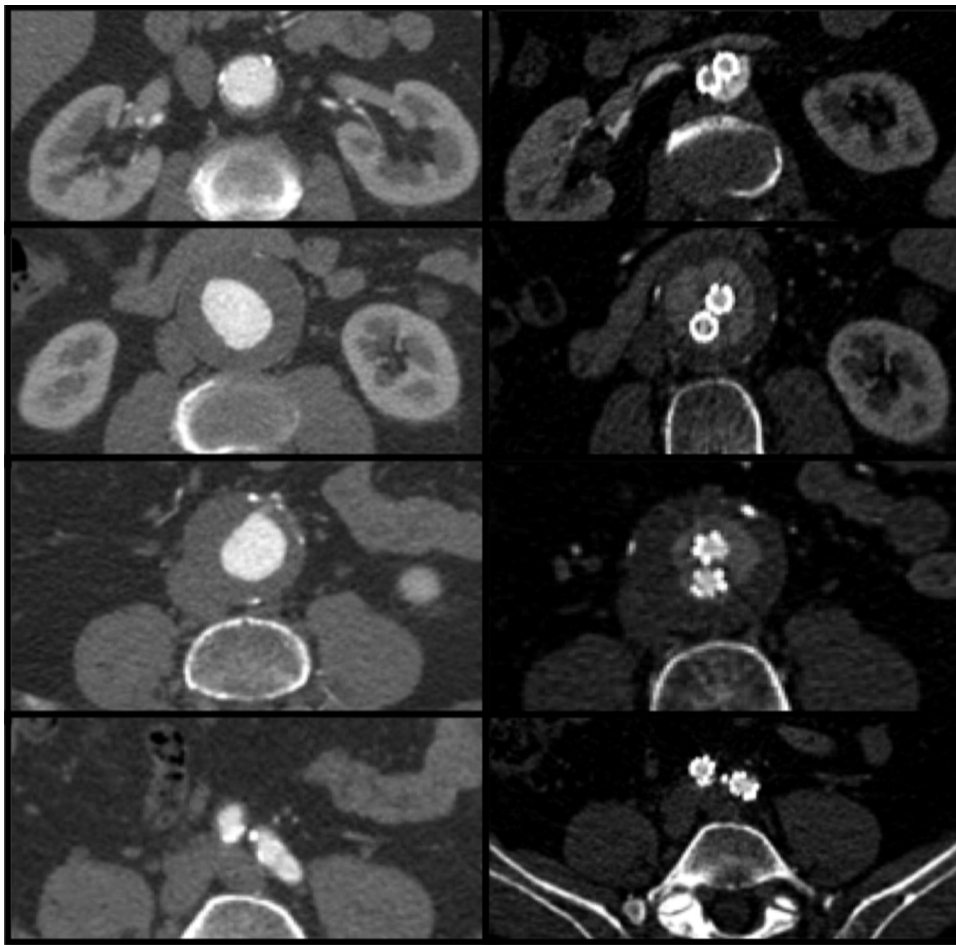


Figura 2 Paciente 2: AAA 56 mm y control posquirúrgico.

Conflicto de intereses

Los autores comunicamos la posibilidad de obtener una beca para formación por parte de *ENDOLOGIX* tras la publicación de este manuscrito.

Bibliografía

1. Boadilla JL. From Ebers to EVARs: A historical perspective on aortic surgery. *AORTA (Stamford)*. 2013;1:89–95.
2. Stokmans RA, Teijink JA, Forbes TL, Böckler D, Peeters PJ, Rimbau V, et al. Early Results from the ENGAGE Registry: Real-world performance of the Endurant Stent Graft for endovascular AAA repair in 1262 patients. *Eur J Vasc Endovasc Surg*. 2012;44:369–75.
3. Martínez Gallego EL, Durán Mariño JL, Pulpeiro Ríos JR, Pena Holguín J, Ruíz Díaz E, García Colodro JM. Impacto del tratamiento endovascular en la morbimortalidad por aneurisma de aorta abdominal. *Angiología*. 2017;69:147–53.
4. Karthikesalingam A, Cobb RJ, Khoury A, Choke EC, Sayers RD, Holt PJ, et al. The morphological applicability of a novel endovascular aneurysm sealing (EVAS) system (Nellix) in patients with abdominal aortic aneurysms. *Eur J Vasc Endovasc Surg*. 2013;46:440–5.
5. Ünlü Ç, Schuurmann RCL, de Vries JP. The Nellix device: Review of indications and outcome. *Expert Rev Med Devices*. 2017;14:651–6.
6. Van den Ham LH, Ter Mors GH, Boersen JT, de Vries JP, Vriens PW, Heyligers JM, et al. Evolution of computed tomography imaging the first year after Endovascular Sealing of Infrarenal Aortic Aneurysms using the Nellix device. *Ann Vasc Surg*. 2017, pii: S0890-5096(17)30960-3.
7. Böckler D, Holden A, Thompson M, Hayes P, Krievins D, de Vries JP, et al. Multicenter Nellix EndoVascular Aneurysm Sealing system experience in aneurysm sac sealing. *J Vasc Surg*. 2015;62:290–8.
8. Thompson MM, Heyligers JM, Hayes PD, Reijnen MM, Böckler D, Schelzig H, et al. Endovascular Aneurysm Sealing: Early and mid-term results from the EVAS FORWARD GlobalRegistry. *J Endovasc Ther*. 2016;23:685–92.
9. Ockert S, Heinrich M, Kaufmann T, Syburra T, Lopez R, Seelos R. Endovascular aortic sealing with Nellix reduces intraoperative radiation dose when compared to endovascular aortic repair. *J Vasc Surg*. 2017, pii: S0741-5214(17)32049.