



Artículo especial

Mamoplastia de reducción en la cirugía del cáncer de mama

Fernando Hernanz De La Fuente^{a,*}, Manuel Gómez Fleitas^a y Francisco Martínez García^b^aServicio de Cirugía General, Hospital Universitario Valdecilla, Santander, España^bSección de Patología Mamaria, Asociación Española de Cirujanos, Madrid, España

INFORMACIÓN DEL ARTÍCULO

Historia del artículo:

Recibido el 1 de octubre de 2007

Aceptado el 8 de julio de 2008

on-line el 5 de marzo de 2009

Palabras clave:

Mamoplastia de reducción

Cirugía oncológica

Cáncer de mama

RESUMEN

El conocimiento de las técnicas de mamoplastia de reducción habilita al cirujano dedicado al cáncer de mama para realizar un tratamiento quirúrgico integral, con lo que se amplían y mejoran, de un modo importante, las opciones quirúrgicas. La mamoplastia de reducción, técnica utilizada para el tratamiento de las secuelas de la cirugía conservadora del tipo I de la clasificación de Clough, completa el proceso de reconstrucción mamaria tras mastectomía con la simetrización de la mama contralateral y es la base de las técnicas de remodelación en la cirugía oncológica conservadora.

© 2007 AEC. Publicado por Elsevier España, S.L. Todos los derechos reservados.

Reduction mammoplasty in breast cancer surgery

ABSTRACT

Reduction mammoplasty techniques enable the breast cancer surgeon to provide an integral surgical treatment, thus significantly increasing and improving surgical options. These techniques are used to correct problems after the conservative treatment of type 1 breast cancer and to achieve symmetry between the breasts after mastectomy. They are also the basis of cosmetic reconstruction techniques in conservative oncoplastic surgery.

© 2007 AEC. Published by Elsevier España, S.L. All rights reserved.

Keywords:

Mammoplasty

Oncoplastic surgery

Breast cancer

Introducción

En las últimas décadas, el tratamiento quirúrgico del cáncer de mama ha evolucionado, con lo que han disminuido la extensión y la radicalidad de la resección quirúrgica, pero, a su vez, ha aumentado la complejidad de las técnicas quirúrgicas utilizadas. La variedad de éstas se ha incrementado, de un modo significativo, con la incorporación de las

técnicas plásticas que permiten realizar la reconstrucción mamaria inmediata y la cirugía oncológica conservadora¹.

El cirujano especializado en el tratamiento del cáncer de mama debe de conocer y manejar diferentes opciones quirúrgicas y ofrecer la técnica o las técnicas más adecuadas para el tratamiento óptimo del tumor en la paciente afectada. Actualmente, la cirugía del cáncer de mama es una cirugía individualizada, una «cirugía a medida».

*Autor para correspondencia.

Correo electrónico: cgdhff@humv.es (F. Hernanz De La Fuente).

0009-739X/\$ - see front matter © 2007 AEC. Publicado por Elsevier España, S.L. Todos los derechos reservados.

doi:10.1016/j.ciresp.2008.07.010

De las diferentes técnicas quirúrgicas plásticas utilizadas en el tratamiento integral del cáncer de mama, la mamoplastia de reducción (MR) es, posiblemente, la que nos abre un mayor campo de acción, su conocimiento y manejo nos permitirá:

1. Tratar las secuelas cosméticas secundarias a la cirugía conservadora.
2. Completar la reconstrucción mamaria en las pacientes que tienen una asimetría con la mama sana contralateral.
3. Realizar la cirugía oncoplástica conservadora mediante la mamoplastia terapéutica (MT).

En este artículo analizaremos estos apartados y expondremos algunos argumentos a favor de la incorporación de la MR en la cartera de servicios de las unidades de mama. Una reciente encuesta, realizada en el Reino Unido, evidencia que la falta de experiencia es la razón por la que los cirujanos no ofrecen la mastectomía parcial con reconstrucción inmediata a sus pacientes².

Tratamiento de las secuelas cosméticas de la cirugía conservadora

Aunque la mayoría de las pacientes con cáncer de mama tratadas mediante cirugía conservadora están satisfechas con el resultado del tratamiento, hay que apuntar que alrededor de un 30% presenta secuelas cosméticas, de las cuales, la asimetría mamaria es la más frecuente³.

Clough et al^{4,5} clasifican las secuelas en tres tipos (tabla 1). Esta clasificación nos parece útil, ya que relaciona el tipo de secuela con la técnica quirúrgica a utilizar para su reparación. La secuela tipo 1, la más frecuente (la forma de la mama tratada se mantiene, no hay deformidad importante, pero sí una asimetría mamaria con la mama contralateral), se trata con la reducción de la mama contralateral mediante una técnica de MR. En nuestra experiencia, algunas mujeres con secuelas tipo 2 (hay una deformidad importante de la mama que puede ser corregida sin necesidad de realizar una mastectomía, pero que requiere la reposición de volumen con un colgajo) eligieron también, como único tratamiento, la reducción y la simetría de la mama contralateral por dos

Tabla 1 – Clasificación de las secuelas cosméticas secundarias a cirugía conservadora del cáncer de mama propuesta por Clough et al⁴

Tipo 1. El aspecto general de la mama operada se mantiene, no hay deformidad, hay asimetría mamaria, en forma y/o volumen, de la mama operada comparada con la mama sana contralateral
Tipo 2. La mama operada presenta una deformidad importante que puede ser corregida sin necesidad de realizar una mastectomía
Tipo 3. La deformidad mamaria es tan importante que el tejido mamario conservado no puede ser preservado, la única opción para restablecer la forma y la simetría mamaria es la mastectomía con reconstrucción mamaria inmediata

motivos; evitar la complejidad de la técnica de un colgajo miocutáneo, necesario para reparar el defecto en la mama operada, y considerar que la asimetría, más que la deformidad de la mama operada, era lo que más alteraba su calidad de vida.

En la figura 1 se muestra a 2 pacientes con secuelas de los tipos 1 y 2. La figura 2 muestra el tratamiento de una paciente con secuela del tipo 1.

Una situación especial (fig. 3) es cuando una paciente tratada con cirugía conservadora presenta una secuela tipo 1 y desea, además, reducir el volumen y el peso de sus mamas para aliviar así los síntomas que causan su hipertrofia mamaria o gigantomastia. Hemos de decir que la mejor opción hubiese sido realizar una MT dado que ésta evita los malos resultados cosméticos, más frecuentes en pacientes con macromastia⁶, y ofrece unas claras ventajas oncológicas⁷. Ante esta situación, podemos ofrecer como alternativa, advirtiendo a la paciente que la reducción en la mama radiada tiene un riesgo mayor de complicaciones, una MR bilateral.

Si bien el número de pacientes tratadas de secuelas no es muy elevado, Clough et al⁵ han tratado a 85 pacientes en un periodo de 10 años, es nuestra impresión que cada vez son más frecuentes las consultas por dicho motivo, así como el número de pacientes que aceptan el tratamiento corrector.

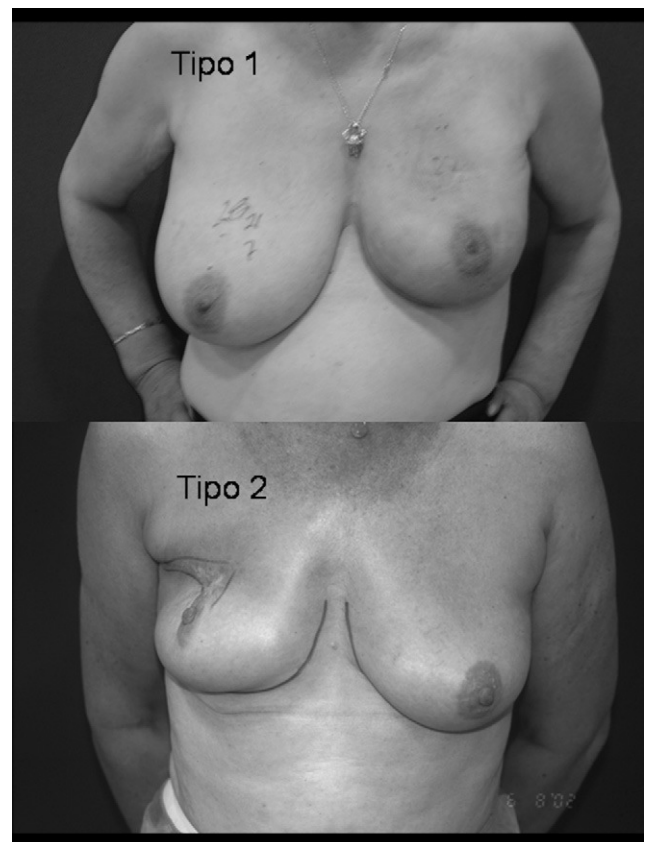


Figura 1 – Secuelas de cirugía conservadora del cáncer de mama tipo 1 y 2 según la clasificación de Clough.

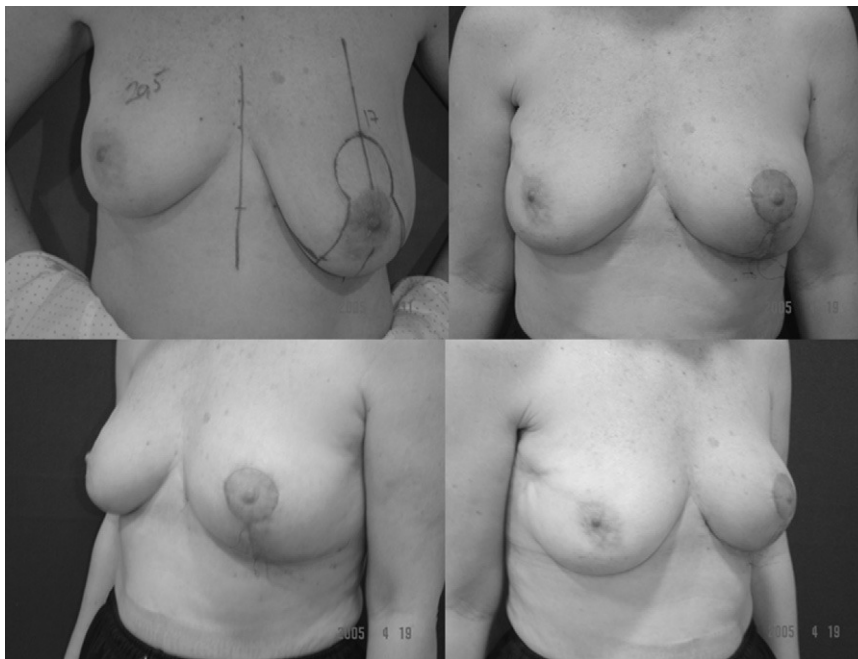

Figura 2 – Asimetría mamaria, secuela de cirugía conservadora de cáncer de mama, tratada mediante reducción de la mama contralateral.

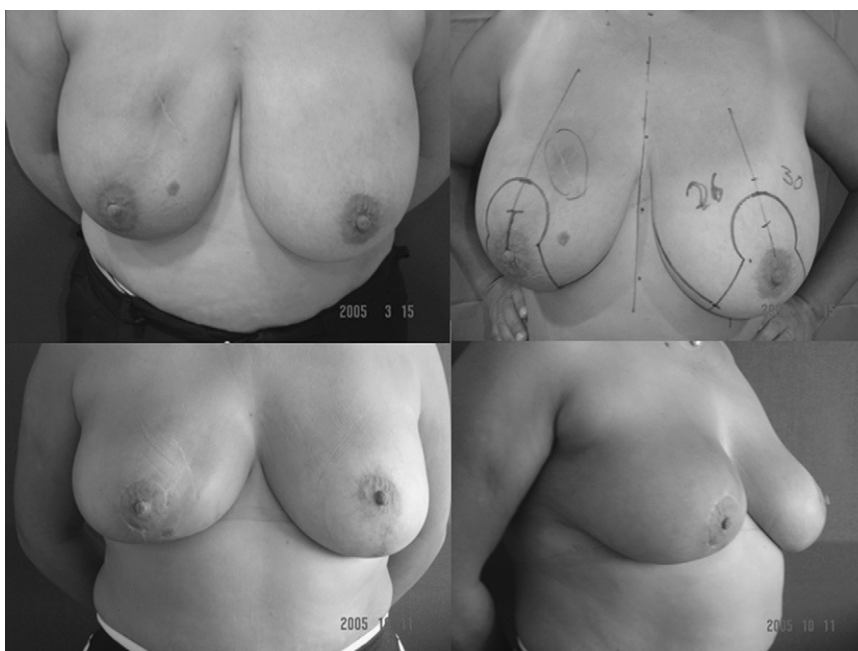

Figura 3 – Secuela de tipo 1 en una paciente con mamas hipertróficas tratada con reducción mamaria bilateral.

Simetrización de la mama contralateral en la reconstrucción mamaria

Son pocas las ocasiones en que la reconstrucción mamaria se limita a recrear un remedo de mama sin modificar la mama sana contralateral, como, por ejemplo, son los casos de reconstrucciones con un colgajo TRAM, que nos permite recrear una mama voluminosa y ptósica, así como en aquellos en que la mama sana es de un tamaño pequeño

sin ptosis o bien cuando la paciente no desea cirugía en la mama sana.

La necesidad de actuar en la mama contralateral se debe habitualmente a que hay una asimetría. Para la corrección de la asimetría en la mama contralateral podemos necesitar: aumentar la proyección de la mama, ascender el complejo areola-pezones o realizar una reducción, esta última es la situación más frecuente. La MR puede realizarse en la misma cirugía en que tratamos el tumor o en un segundo tiempo, lo que es más habitual.

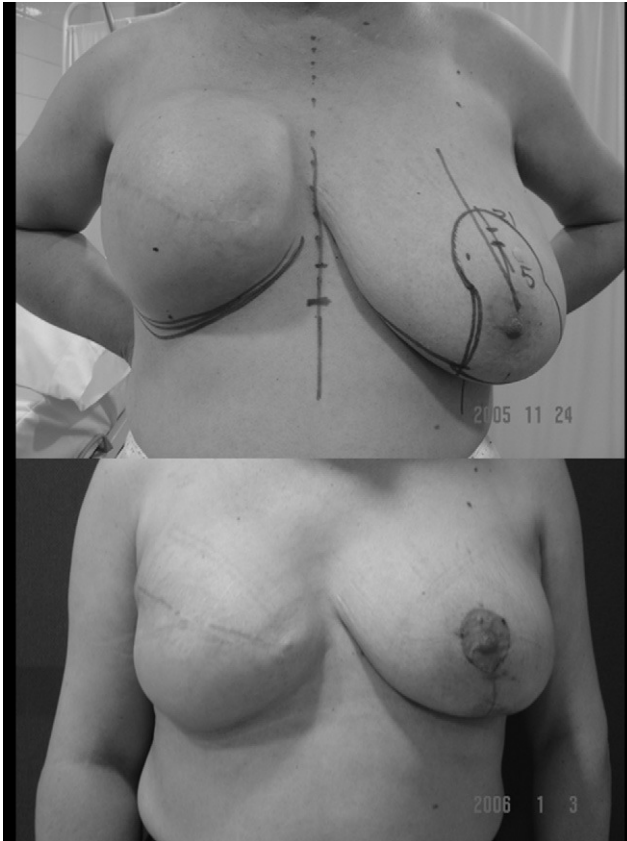


Figura 4 - Segundo tiempo de reconstrucción mamaria diferida mediante el método expansión-prótesis. Resultado después del cambio del expansor por una prótesis anatómica y mamoplastia de reducción de la mama izquierda para conseguir su simetría.

En la figura 4 se muestra la asimetría mamaria que presenta una paciente, una vez finalizado el periodo de expansión, y su corrección en el segundo tiempo de la reconstrucción mediante expansión-prótesis.

Mamoplastia terapéutica

El término MT se debe a McCulley et al⁸⁻¹⁰ que lo aplican al uso de la MR en el tratamiento oncológico del cáncer de mama; nosotros, sin embargo, creemos más adecuado el término mamoplastia oncoterapéutica⁷, pues la reducción mamaria realizada a una paciente con una gigantomastia es terapéutica, ya que trata los efectos nocivos que ésta causa a la paciente.

La primera descripción del tratamiento de un cáncer de mama mediante una técnica de reducción mamaria es de Clough et al¹¹, en 1992, que trataron a 16 pacientes con tumores localizados en el polo inferior de la mama. En 1993, Shestah et al¹² publicaron el uso de la reducción mamaria para el tratamiento de 4 pacientes con macromastia y cáncer de mama. Desde entonces, se han ido sucediendo publicaciones, con incremento de su número en los últimos años, lo cual refleja el aumento de su utilización¹³⁻²⁶.

Como resumen, podemos afirmar que el uso de la MT ha ampliado la indicación de la cirugía conservadora a los

tumores de localización central y a las pacientes con gigantomastia y cáncer de mama; estas situaciones, consideradas contraindicaciones relativas para la cirugía conservadora, frecuentemente eran tratadas con mastectomía.

Las ventajas de esta cirugía oncoplástica son tanto oncológicas como funcionales y cosméticas. En lo que respecta al tratamiento del tumor, la MT facilita la realización de una mastectomía parcial amplia, con bordes quirúrgicos libres y generosos, seguramente mayores que en los que se obtienen mediante una tumorectomía simple. La actuación en la mama contralateral, a través del estudio histopatológico de tejido extirpado, nos ofrece su valoración y el descubrimiento de lesiones ocultas, además de una posible reducción del riesgo de aparición de un segundo tumor. La reducción del volumen mamario de la mama afectada por el tumor facilita un mejor tratamiento radioterápico con disminución del campo a tratar y con una distribución más homogénea de las dosis.

En lo que concierne a las ventajas funcionales, la reducción de ambas mamas mejorará síntomas, como la sobrecarga de hombros, los dolores cervicales, el intertrigo, etc., todos ellos en relación con la macromastia, en el caso de que estén en el momento del diagnóstico del cáncer, o evitará su aparición, en el caso de que no se hubieran desarrollado.

Los resultados cosméticos serán mejores al evitar asimetrías y deformidades posquirúrgicas de la mama afectada de cáncer y, también, las secundarias al tratamiento radioterápico de una mama hipertrófica.

Si comparamos esta alternativa con la mastectomía con reconstrucción o la cirugía conservadora más radioterapia, el balance es claramente favorable, pues el procedimiento es más simple, seguro, rápido y puede conseguir mejores resultados cosméticos. En la figura 5 se muestra una paciente con un carcinoma de localización central (retroareolar) tratada mediante cuadrantectomía central y remodelación.

Discusión

La cirugía oncoplástica, término acuñado por Audretsch et al²⁷ en 1998, ha ido incrementando de un modo progresivo su aceptación y cada vez es mayor el número de centros que la realizan.

Las técnicas oncoplásticas cumplen con todo rigor los requerimientos quirúrgicos oncológicos, nos permiten resecciones mamarias anatómicas, más amplias, con unos márgenes quirúrgicos libres mayores y con un porcentaje menor de reintervenciones por bordes afectados que las realizadas con la cirugía conservadora convencional²⁸⁻³⁰. Rietjens et al³¹ comunican los resultados oncológicos a largo plazo de la cirugía oncoplástica realizada a 148 pacientes, y demuestran que son iguales a los de la cirugía conservadora convencional; este trabajo y el anterior de Clough et al¹⁸ solventan la deficiencia de datos sobre los resultados oncológicos de dichas técnicas³².

Citamos a Giacalone et al³⁰ que afirman: «en un día no lejano la cirugía oncoplástica será el estándar de la cirugía conservadora del cáncer de mama»; ahora bien, para que esta predicción deje de serlo y pase a ser una realidad, el cirujano responsable del tratamiento del cáncer de mama debe poder

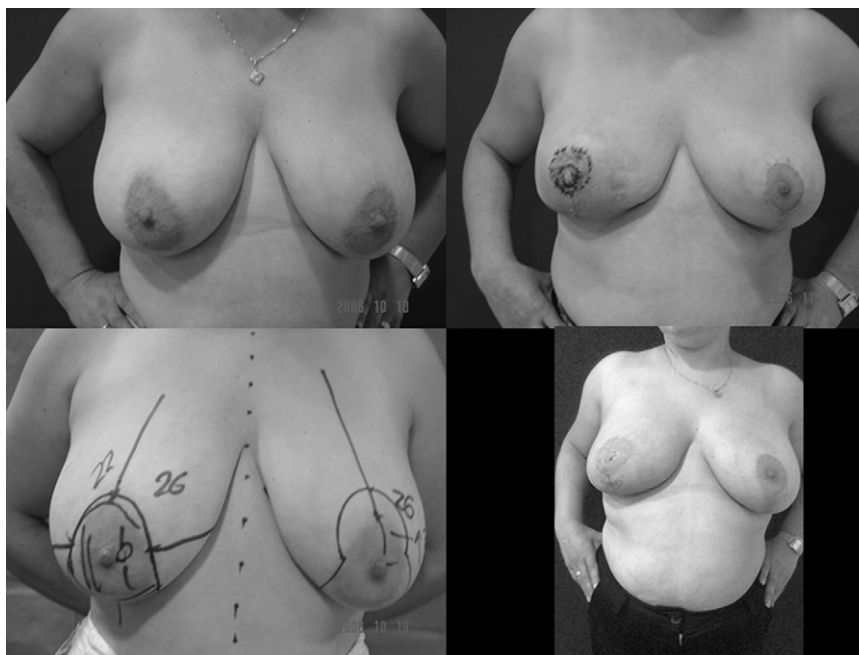


Figura 5 - Cuadrantectomía central por cáncer ductal infiltrante retroareolar. Resultado precoz y una vez finalizada la radioterapia; aunque la paciente ha engordado, se observa que mantiene la simetría mamaria.

enfrentarse con éxito al reto de la cirugía oncoplástica. Ésta se realiza de dos formas, por un cirujano completo, con formación en ambas técnicas, oncológicas y reconstructivas, o por un equipo doble, integrado por cirujano oncológico y cirujano reconstructor.

El cirujano completo es un modelo más eficiente y práctico, se utiliza en centros europeos^{7,13,18,21,25,27,30}, y es el único posible cuando no se dispone de cirujano plástico como sucede en muchos hospitales e incluso en unidades de mama (el cirujano plástico no es un miembro obligatorio según los requerimientos recomendados por EUSOMA³³).

El doble equipo, el modelo más común en América, donde la cirugía oncoplástica no ha alcanzado la misma aceptación que en Europa, requiere para su viabilidad una buena comunicación entre ambos cirujanos. En este modelo interdisciplinario es esencial la cooperación de los dos especialistas, que precisa algo más que su actuación secuencial, y es muy recomendable que el cirujano oncológico tenga formación en técnicas plásticas de la mama que le permita anticipar qué pacientes pueden requerir técnicas oncoplásticas, que eviten malos resultados estéticos, así como que conozca las técnicas de MR para que utilice el patrón de reducción como abordaje a la tumoración y evite, en el proceso ablativo, dañar los pedículos y condicionar de modo negativo la remodelación.

Como vemos, en ambos modelos se requiere una formación del cirujano oncológico en técnicas oncoplásticas.

En el Reino Unido, hace 4 años comenzó un programa para la formación en técnicas oncoplásticas y a finales de 2006 unos 36 cirujanos habían completado el programa³⁴. En nuestro país, la Asociación Española de Cirujanos comenzó, en el año 2002, unos cursos de formación en técnicas reconstructivas y oncoplásticas mamarias que se celebran con una periodicidad bianual; además, de una forma informal

Tabla 2 - Indicaciones de reducción mamaria en nuestro servicio

Gigantomastias (necesidad de extirpar 1.500 g o más de cada mama)
Ptosis con distancia punto medio esternal-pezón >33 cm
Problemas traumatológicos de columna cervical y cintura escapulohumeral*
Problemas psicológicos graves*

* Precisan informe médico del especialista.

y espontánea, se ha establecido entre nosotros un programa de vistas a centros nacionales que realizan técnicas de reconstrucción mamaria y cirugía oncoplástica.

Pensamos que la incorporación de la MR a la cartera de servicios de las unidades de mama, o de los servicios de cirugía encargados del tratamiento quirúrgico del cáncer de mama, reforzaría los programas formativos y aceleraría la consecución del objetivo de formar «cirujanos completos de la mama».

La incorporación debe hacerse con un estricto criterio de selección en el que debe primar el objetivo de tratar una enfermedad (las consecuencias nocivas que causan unas mamas hipertróficas) más que la consecución de resultados estéticos. En la *tabla 2* mostramos los criterios que nosotros exigimos para la inclusión en lista de espera. Las mamas que reducimos son voluminosas, con una media de tejido extirpado por mama mayor de 650 g. Un consentimiento informado específico para el procedimiento y una buena información son requisitos esenciales para evitar las temidas reclamaciones posteriores³⁵.

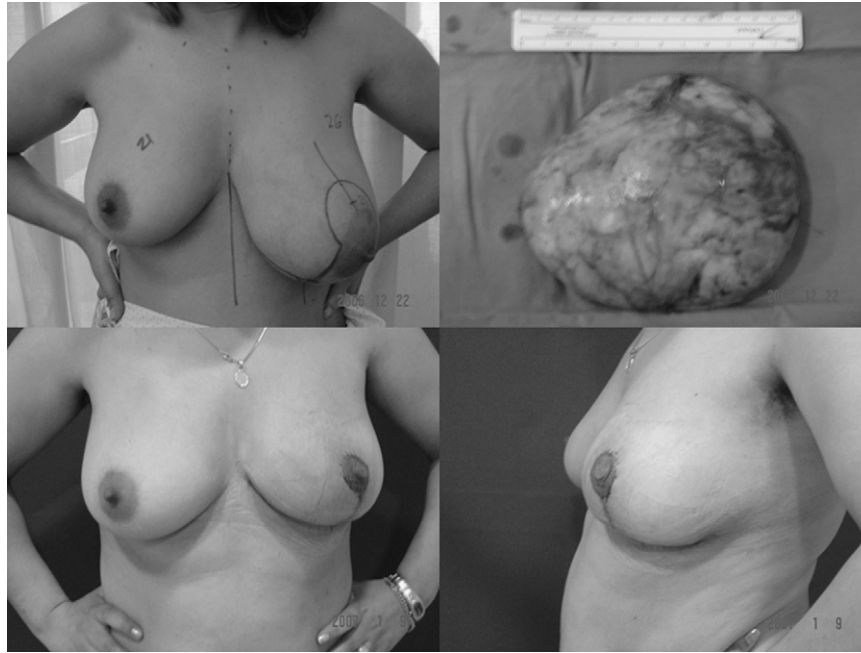

Figura 6 – Paciente con asimetría mamaria causada por un hamartoma de gran tamaño (530 g) cuya extirpación se realizó mediante una mamoplastia de reducción.

La MR es la llave que abre la puerta de una nueva cirugía del cáncer de mama, su incorporación a la cartera de servicios conlleva la mejora, aunque no es su propósito, del tratamiento de las pacientes con neoplasias mamarias, ya que aumenta la habilidad quirúrgica del cirujano en el manejo de colgajos locales, tejidos mamarios, suturas etc., y lo habilita para afrontar el reto de la cirugía oncológica y los procedimientos de reconstrucción mamaria.

Además, su utilización, como vía de abordaje en el tratamiento de neoplasias benignas de gran tamaño³⁶⁻³⁹, permite, en el mismo acto quirúrgico, extirpar estas tumores y luego remodelar la mama, con lo que se consigue una mama normal y simétrica. En la figura 6 se muestra el tratamiento de un gran hamartoma mediante una técnica de mamoplastia.

En nuestra opinión, las ventajas expuestas superan los inconvenientes que conlleva su incorporación, como pueden ser generar una lista de espera y el consumo del tiempo quirúrgico que estas técnicas requieren.

BIBLIOGRAFÍA

- Cheung PSY. Evolution of surgery in the treatment of breast cancer. *Ann Coll Surg.* 2003;7:24-9.
- Rainsbury RM, Paramanathan N. UK survey of partial mastectomy and reconstruction. *Breast.* 2007;16:637-45.
- Bajaj AK, Kon PS, Oberg KC, Miles DAG. Aesthetic outcomes in patients undergoing breast conservation therapy for the treatment of localized breast cancer. *Plast Reconstr Surg.* 2004;114:1442-9.
- Clough KB, Cuminet J, Fitoussi A, Nos C, Mosseri V. Cosmetic sequelae after conservative treatment of breast cancer: classification and results of surgical correction. *Ann Plast Surg.* 1998;41:471-81.
- Clough KB, Thomas SS, Fitoussi AD, Couturaud B, Reyal F, Falcou MC. Reconstruction after conservative treatment for breast cancer: cosmetic sequelae classification revisited. *Plast Reconstr Surg.* 2004;114:1743-53.
- Cardoso MJ, Cardoso J, Santos AC, et al. Factors determining esthetic outcome after breast cancer conservative treatment. *Breast J.* 2007;13:140-6.
- Hernanz F, Gómez Fleitas M. Mamoplastia oncoterapéutica. Una opción adecuada en la paciente con cáncer de mama y gigantomastia. *Cir Esp.* 2007;82:46-9.
- McCulley SJ, Macmillan RD. Planning and use of therapeutic mammoplasty—Nottingham approach. *Br J Plast Surg.* 2005;58:889-901.
- McCulley SJ, Macmillan RD. Therapeutic mammoplasty—analysis of 50 consecutive cases. *Br J Plast Surg.* 2005;58:902-7.
- McCulley SJ, Durani P, Macmillan RD. Therapeutic mammoplasty for centrally located breast tumors. *Plast Reconstr Surg.* 2006;117:366-73.
- Clough KB, Baruch J. Plastic surgery and conservative treatment of breast cancer. Indications and results. *Ann Chir Plast Esthet.* 1992;37:682-92.
- Shestah KC, Johnson RR, Greco RJ, Williams SL. Partial mastectomy and breast reduction as a valuable treatment option for patients with macromastia and carcinoma of the breast. *Surg Gynecol Obstet.* 1993;177:54-6.
- Laxenaire A, Barreau-Pouhaer L, Arriagada R, Petit JY. Role of immediate reduction mammoplasty and mammapexy in the conservative treatment of breast cancers. *Ann Chir Plast Esthet.* 1995;40:83-9.
- Smith ML, Evans GR, Gurlek A, Bouvet M, Singletary SE, Amez FC, et al. Reduction mammoplasty: its role in breast conservation surgery for early-stage breast cancer. *Ann Plast Surg.* 1998;41:234-9.
- Newman LA, Keurer HM, McNeese MD, Hunt KK, Gurtner GC, Vlastos GS, et al. Reduction mammoplasty improves breast conservation therapy in patients with macromastia. *Am J Surg.* 2001;181:215-20.

16. Stoller A, Allen R, Linares L. Breast conservation therapy with concomitant breast reduction in large-breasted women. *Breast J.* 2003;4:269-71.
17. Spear SL, Pelletiere CV, Wolfe AJ, Tsangaris TN, Pennanen MF. Experience with reduction mammoplasty combined with breast conservation therapy in the treatment of breast cancer. *Plast Reconstr Surg.* 2003;111:1102-9.
18. Clough KB, Lewis JS, Couturaud B, Fitoussi A, Nos C, Falcou MC. Oncoplastic techniques allow extensive resections for breast conserving therapy of breast carcinomas. *Ann Surg.* 2003;237:26-34.
19. Chang E, Johnson N, Webber B, Booth J, Rahhal D, Gannett D, et al. Bilateral reduction mammoplasty in combination with lumpectomy for the treatment of breast cancer in patients with macromastia. *Am J Surg.* 2004;187:647-50.
20. Goffman TE, Scheneider H, Hay K, Elkin DE, Schnarrs RA, Carman C. Cosmesis with bilateral mammoreduction for conservative breast cancer treatment. *Breast J.* 2005;11:195-8.
21. Acea-Nebril A, López S, Cereijo C, Bazarra, País P, Uriarte I, et al. Impacto asistencial de las técnicas oncoplásticas conservadoras en un programa quirúrgico para enfermas con cáncer de mama. *Cir Esp.* 2005;78:175-82.
22. Thornton BP, Stewart DH, McGrath PC, Pu LL. Breast reduction as an alternative treatment option for early breast cancer in women with macromastia. *Ann Plast Surg.* 2006;56:26-30.
23. Munhoz AM, Montag E, Arruda EG, Aldrighi C, Gemperli R, Aldrighi JM, et al. Critical analysis of reduction mammoplasty techniques in combination with conservative breast surgery for early breast cancer treatment. *Plast Reconstr Surg.* 2006;117:1091-103.
24. Chung TL, Schnaper L, Silverman RP, Holton LHIII, Slezak S. A novel reconstructive technique following central lumpectomy. *Plast Reconstr Surg.* 2006;118:23-7.
25. Huemer GM, Schrenk P, Moser F, Wagner E, Wayand W. Oncoplastic techniques allow breast-conserving treatment in centrally located breast cancers. *Plast Reconstr Surg.* 2007;120:390-8.
26. Losken A, Styblo TM, Carlson GW, Jones GE, Amerson BJ. Management algorithm and outcome evaluation of partial mastectomy defects treated using reduction or mastopexy techniques. *Ann Plast Surg.* 2007;59:235-42.
27. Audretsch W, Rezai M, Kolotas C, et al. Tumor-specific immediate reconstruction in breast cancer patients. *Perfect Plast Surg.* 1998;11:71.
28. Chen CY, Calhoun KE, Masetti R, Anderson BO. Oncoplastic breast conserving surgery: a renaissance of anatomically-based surgical technique. *Minerva Chir.* 2006;61:421-34.
29. Kaur N, Petit JY, Rietjens M, et al. Comparative study of surgical margins in oncoplastic surgery and quadrantectomy in breast cancer. *Ann Surg Oncol.* 2005;12:539-45.
30. Giacalone PL, Roger P, Dubon O, et al. Comparative study of the accuracy of breast resection in oncoplastic surgery and quadrantectomy in breast cancer. *Ann Surg Oncol.* 2007;14:605-14.
31. Rietjens M, Urban CA, Rey PC, et al. Long-term oncological results of breast conservative treatment with oncoplastic surgery. *Breast.* 2007;16:387-95.
32. Asgeirsson KS, Rasheed T, MC Culley SJ, Macmillan RD. Oncological and cosmetic outcomes of oncoplastic breast conserving surgery. *Eur J Surg Oncol.* 2005;31:817-23.
33. EUSOMA. The requirements of a specialist breast unit. *Eur J Cancer.* 2000;36:2288-93.
34. Audisio RA, Chagla LS. Oncoplastic fellowship: can we do better? *Breast.* 2007;16:11-2.
35. Acea Nebril B. El proceso informativo sobre la indicación de la cirugía oncoplástica del cáncer de mama. *Cir Esp.* 2007;82:204-8.
36. Beier JP, Jaeger K, Horch RE. Reduction mammoplasty for benign phyllodes tumour in an adolescent female a 13-year follow-up. *Breast.* 2006;15:550-3.
37. Chang DS, McGrath MH. Management of benign tumors of the adolescent breast. *Plast Reconstr Surg.* 2007;120:13-9.
38. Sng KW, Hong SW, Foo CL. Reduction mammoplasty in the surgical management of a giant breast hamartoma: case report. *Ann Acad Med Singapore.* 2001;30:639-41.
39. Hernanz F, Vega A, Palacios A, Fleitas MG. Giant hamartoma of the breast treated by the mammoplasty approach. *ANZ J Surg.* 2008;78:216-7.