

La imagen del mes

Isquemia intestinal secundaria a tumor carcinoide ileal

Intestinal ischaemia secondary to an ileal carcinoid tumour

Pablo Del Pozo Gil De Pareja^{a,*}, Ramón Liron Ruiz^a, Enrique Girela Baena^b y Jose Luis Aguayo Albasini^a

^aServicio de Cirugía General, Hospital Morales Meseguer, Murcia, España

^bServicio de Radiología, Hospital Morales Meseguer, Murcia, España

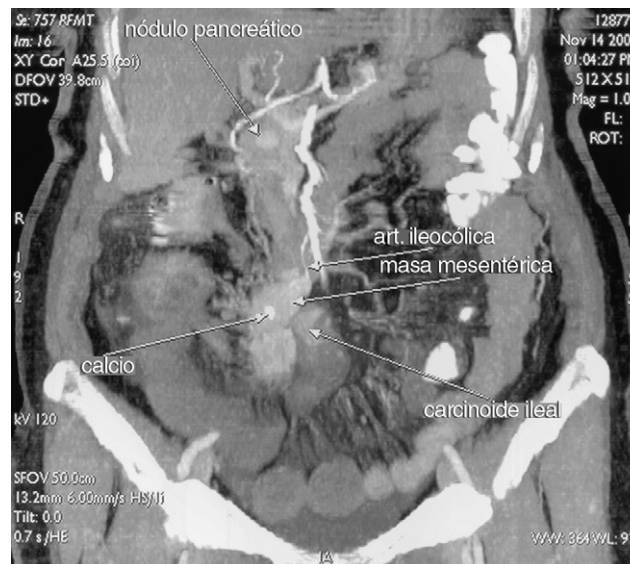


Figura 1

Mujer de 79 años con molestias abdominales de varias semanas que consultó por aumento del dolor, de tipo cólico y náuseas. Presentaba un abdomen doloroso en hemiabdomen derecho, con defensa y peritonismo. Se realizó tomografía computarizada abdominal que informó de tumoración ileal (posible tumor carcinoide) en relación con una masa mesentérica que englobaba la arteria ileocólica y producía cambios isquémicos en el íleon distal y el ciego, así como una tumoración hipervascular en el cuello del páncreas compatible con tumor neuroendocrino (hallazgo incidental) (fig. 1). Se indicó laparotomía exploradora que confirmó los hallazgos radiológicos, y se realizó hemicolectomía derecha con amplia resección de íleon. El análisis anatomopatológico confirmó el diagnóstico de tumor carcinoide.

*Autor para correspondencia.

Correo electrónico: pablodelpozo@hotmail.com (P. Del Pozo Gil De Pareja).