

La imagen del mes

Fístula ileouretral

Ileourethral fistula

Gabriel Urdaneta*, Eduardo M. Targarona, Carmen Martínez y Manuel Trias

Servicio de Cirugía General y Aparato Digestivo, Hospital de la Santa Creu y Sant Pau, Barcelona, España

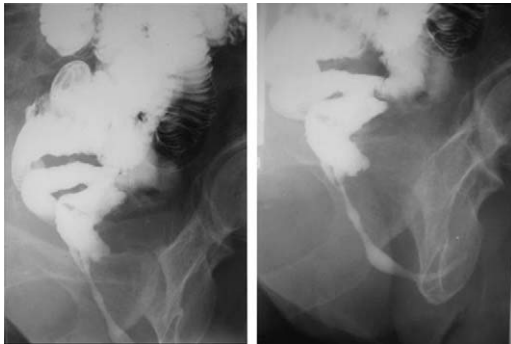


Figura 1

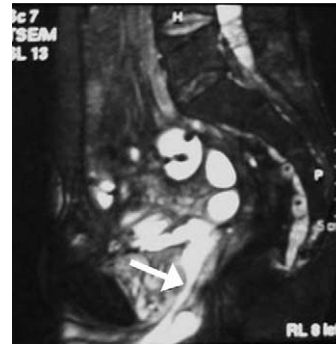


Figura 2

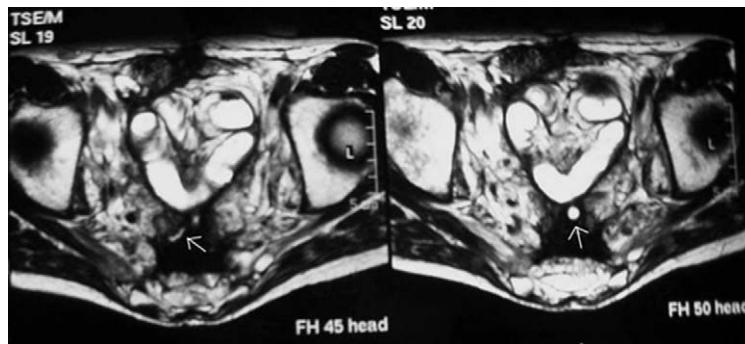


Figura 3

Varón de 64 años de edad, con antecedentes de amputación abdominoperineal tipo Miles por adenocarcinoma de recto en 1983 que recibió quimioterapia y radioterapia adyuvante y a consecuencia de la cual desarrolló una enteritis y cistitis radica que obligo a una cistectoma tipo Bricker en 1991. En julio de 2008 el paciente inicio dolor a nivel del pene y emision de material intestinal por la uretra. El estudio por imagen con un transito intestinal (Figs 1 y 2) y una resonancia magnetica (Fig 3) demostraron la existencia de una fistula ileo-uretral. El paciente fue intervenido efectuandose una reseccion de intestino delgado y sutura del orificio fistuloso con buena evolucion.

*Autor para correspondencia.

Correo electronico: gurdaneta@santpau.cat (G. Urdaneta).