

La imagen del mes

Mielolipoma suprarrenal gigante**Giant adrenal myelolipoma**

Francisco Juan de Santos Iglesias^{a,*}, José Manuel González González^a,
María Teresa Espín Jaime^b y Eugenio Hernández Antequera^b

^a Servicio de Cirugía General y Aparato Digestivo, Hospital Don Benito-Villanueva, Badajoz, España

^b Servicio de Cirugía General y Aparato Digestivo, Complejo Hospitalario de Cáceres, Cáceres, España

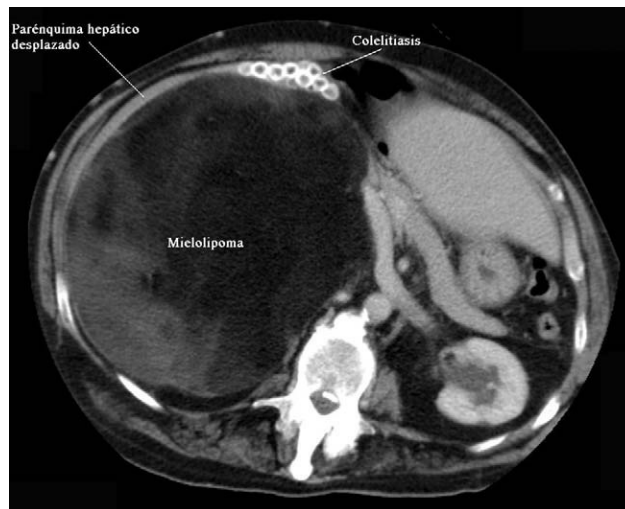


Figura 1

Paciente de 62 años ingresado por ITU. En la exploración se palpaba masa en el hipocondrio derecho, fija e indolora. En la TAC abdominal se apreciaba una gran masa heterogénea de densidad grasa, de 20×32 cm, que comprimía y desplazaba el parénquima hepático y el polo superior renal (fig. 1). La PAAF informó de tejido adiposo sin evidencia de malignidad. Mediante incisión subcostal ampliada se extirpó una gran tumoración retroperitoneal de aspecto lipomatoso. La histología demostró mielolipoma suprarrenal con crecimiento a expensas del componente adiposo, sin proliferación neoplásica y con un peso de 3.225 g. El mielolipoma suprarrenal es un tumor benigno, infrecuente, compuesto por tejido adiposo maduro y elementos hematopoyéticos.

* Autor para correspondencia.

Correo electrónico: frandesantos@gmail.com (F.J. de Santos Iglesias).

0009-739X/\$ – see front matter © 2009 AEC. Publicado por Elsevier España, S.L. Todos los derechos reservados.

doi:10.1016/j.ciresp.2009.09.011