

La imagen del mes

Dolor en la fosa ilíaca derecha

Pain in right iliac fossa

Andrés García Marín *, Jorge Martín Gil, Celia Camarero Mulas
y Fernando Turégano Fuentes

Servicio de Cirugía General 2, Hospital General Universitario Gregorio Marañón, Madrid, España

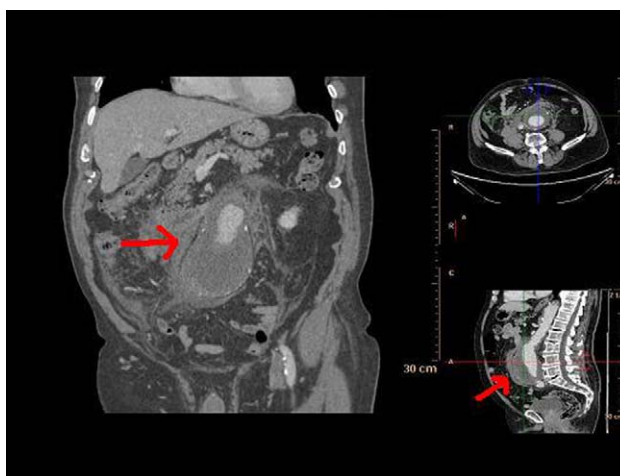


Figura 1

Varón de 85 años, sin antecedentes de interés, que acudió a urgencias por un dolor abdominal de inicio relativamente brusco en la fosa ilíaca derecha sin otra sintomatología acompañante. El paciente estaba afebril y las constantes hemodinámicas eran las siguientes: presión arterial de 100/50 mmHg y frecuencia cardíaca de 85 lpm. En la exploración física, el abdomen estaba levemente distendido, blando, depresible, doloroso a la palpación en la fosa ilíaca derecha pero sin signos de irritación peritoneal. En los datos de laboratorio únicamente destacaba una hemoglobina de 11,5 g/dl. Se realizó una tomografía computarizada (fig. 1), que reveló un aneurisma de aorta con hemorragia contenida (flecha). Diagnóstico: rotura de aneurisma de aorta con hemorragia contenida.

* Autor para correspondencia.

Correo electrónico: agmarin80@yahoo.es (A. García Marín).

0009-739X/\$ - see front matter © 2009 AEC. Publicado por Elsevier España, S.L. Todos los derechos reservados.

doi:10.1016/j.ciresp.2009.12.019