

Original

Efectividad diagnóstica de la tomografía por emisión de positrones con 18 fluorodeoxiglucosa asociada a tomografía axial en la discriminación de benignidad o malignidad de las lesiones suprarrenales [☆]

Jesús María Villar Del Moral^{a,*}, Nuria Muñoz Pérez^a, Antonio Rodríguez Fernández^b, Erika Olmos Juárez^a, Clotilde Moreno Cortés^a, Rubén Rodríguez González^a, Francisco Javier Martín Cano^a, Rocío Sánchez Sánchez^b y José Antonio Ferrón Orihuela^a

^aServicio de Cirugía General y del Aparato Digestivo, Hospital Universitario Virgen de las Nieves, Granada, España

^bMedicina Nuclear, Hospital Universitario Virgen de las Nieves, Granada, España

INFORMACIÓN DEL ARTÍCULO

Historia del artículo:

Recibido el 20 de diciembre de 2009

Aceptado el 19 de julio de 2010

Palabras clave:

Glándulas suprarrenales
Tumores de las glándulas suprarrenales
Tomografía por emisión de positrones
Pruebas diagnósticas
Sensibilidad
Especificidad
Valor predictivo positivo
Valor predictivo negativo

RESUMEN

Introducción: Se analiza la utilidad de la tomografía por emisión de positrones asociada a la tomografía axial computarizada (PET-TAC) en el diagnóstico de benignidad o malignidad de lesiones suprarrenales.

Material y métodos: Estudio retrospectivo, entre junio de 2005 y mayo de 2009, de una serie consecutiva de pacientes a los que se les realizó una PET-TAC para el estudio de patología suprarrenal con sospecha de malignidad. Se valoraron la presencia de captaciones focales, su valor estándar de máxima captación (SUV), y la ratio del valor máximo suprarrenal/hepático. Se analizó la sensibilidad, especificidad, valor predictivo positivo y negativo de la prueba, y los valores de captación máxima adrenal y la ratio para los que la rentabilidad diagnóstica fue máxima.

Resultados: Se incluyeron 15 pacientes. El diagnóstico final reveló malignidad en ocho y benignidad en siete. Diez pacientes presentaron captación suprarrenal: tres en lesiones benignas y siete en neoplasias, con un valor de captación medio de 6,3 (3,2 en benignas y 9 en malignas). La ratio media suprarrenal/hepático fue de 1,8 (0,9 en lesiones benignas y 2,6 en malignas). Cuando se relaciona la presencia de captación suprarrenal con el diagnóstico final de malignidad, obtuvimos una sensibilidad del 87,5%, especificidad del 57,1%, valor predictivo positivo del 70% y negativo del 80%. Un valor de corte de SUV de 6, o una ratio de captación suprarrenal/hepática de 2, proporciona una sensibilidad de 75%, especificidad de 100%, valor predictivo positivo de 100% y negativo de 77,7%.

Conclusiones: La PET-TAC posee una alta capacidad para discriminar entre benignidad o malignidad en la patología adrenal estudiada.

© 2009 AEC. Publicado por Elsevier España, S.L. Todos los derechos reservados.

[☆]Parte de la información del manuscrito fue presentada como Comunicación Oral en la XVII Reunión Nacional de Cirugía, celebrada en Las Palmas de Gran Canaria, del 21 al 24 de octubre de 2009.

*Autor para correspondencia.

Correo electrónico: jevillarmo@yahoo.es (J.M. Villar Del Moral)

0009-739X/\$ - see front matter © 2009 AEC. Publicado por Elsevier España, S.L. Todos los derechos reservados.

doi:10.1016/j.ciresp.2010.07.007

Diagnostic efficacy and discriminatory capacity of positron emission tomography combined with axial tomography of adrenal lesions

A B S T R A C T

Keywords:

Adrenal glands
Adrenal gland tumours
Positron emission tomography
Diagnostic tests
Sensitivity
Specificity
Positive predictive value
Negative predictive value

Introduction: The usefulness of 18fluorodeoxyglucose positron emission tomography combined with axial tomography (PET-CT) in diagnosing whether adrenal tumours are benign or malignant is assessed.

Material and methods: A retrospective study conducted between June 2005 and May 2009 on a consecutive series of patients on whom a PET-CT scan was performed to study suspected malignant adrenal disease. Focal uptakes were assessed, along with the maximum standard uptake value (SUV), and the ratio of the maximum adrenal/hepatic value. The sensitivity, specificity, positive and negative predictive value of the test, the maximum adrenal uptake values and the ratio for those where the diagnostic yield was maximum.

Results: Fifteen patients were included. The final diagnosis showed malignancy in eight and seven were benign. Ten patients had adrenal uptake: three in benign lesions and seven in neoplasias, with a mean uptake value of 6.3 (3.2 in benign lesions and 9.0 in malignant lesions). The mean adrenal/hepatic ratio was 1.8 (0.9 in benign and 2.6 in malignant lesions). When the presence of adrenal uptake is associated with a final diagnosis of malignancy, we obtained a sensitivity of 87.5%, a specificity of 57.1%, and a positive and negative predictive value of 70% and 80%, respectively. An SUV cut-off value of 6, or an adrenal/hepatic uptake ratio of 2, gave a sensitivity of 75%, a specificity of 100%, and a positive and negative predictive value of 100% and 77.7%, respectively.

Conclusions: PET-CT has a high ability to discriminate between benign and malignant lesions in the adrenal disease studied.

© 2009 AEC. Published by Elsevier España, S.L. All rights reserved.

Introducción

Desde el comienzo de los años 80, la disponibilidad de la tomografía axial computarizada (TAC) y la resonancia magnética nuclear (RMN) ha permitido una mejor caracterización de la patología suprarrenal, y una detección más frecuente de lesiones «incidentales» durante el estudio de otras patologías. Como ocurre en otras localizaciones, la distinción entre lesiones benignas y malignas es un aspecto crítico¹.

Los *incidentalomas* suprarrenales se detectan en el 0,4-0,5% de los pacientes a los que se les realiza una TAC abdominal. La mayoría de estas lesiones son benignas y no funcionantes, lo que representa el 70-94% de las lesiones adrenales que se identifican en pacientes sin historia oncológica, y el 7-68% de las detectadas en pacientes con cáncer. Las posibilidades diagnósticas de estos procesos son numerosas, siendo el adenoma cortical la entidad más frecuente. Las metástasis se detectan en hasta un 21% de pacientes con lesión suprarrenal sin historia previa de tumor, y en un 32-73% de los que tienen este antecedente².

El primer paso ante el hallazgo de una lesión suprarrenal es la evaluación bioquímica, suficiente para excluir la hipersecreción endocrina (hipercortisolismo, hiperaldosteronismo, feocromocitoma). Existe abundante bibliografía sobre las técnicas de imagen que pueden utilizarse para caracterizar estas lesiones³, entre las que se incluyen la TAC, RMN, gammagrafía, tomografía (*single photon emission tomography* asociado a TAC: SPECT/TAC) y tomografía por emisión de positrones (PET) asociada o no a TAC.

La TAC es la técnica que generalmente revela la existencia de un *incidentaloma* adrenal. Características relacionadas con la

captación, retención y lavado del medio de contraste intravenoso son importantes para discriminar entre la benignidad o no de estas lesiones⁴. La RMN actual proporciona una mejor resolución espacial y una capacidad discriminativa similar a la TAC⁵. La gammagrafía con ¹³¹I-19-iodocolésterol, y con metaiodobenzilguanidina (MIBG) ha permitido el estudio funcional de tumores corticales y medulares, respectivamente⁶. La captación de estos trazadores en una masa suprarrenal sugiere benignidad mientras que una lesión ocupante de espacio sin captación sería potencialmente maligna. Las limitaciones técnicas relacionadas con la falta de resolución espacial de la gammagrafía planar han mejorado con la aplicación de la tecnología SPECT y su asociación a la información anatómica que proporciona la TAC⁷.

La ¹⁸F-fluorodeoxiglucosa (¹⁸F-FDG) es un análogo de la glucosa radiomarcado, que permite identificar tejidos, como el tumoral, con una actividad metabólica de la glucosa incrementada^{1,8}. La PET con dicho trazador ha sido utilizada para identificar tumores malignos primarios o metastásicos de la glándula suprarrenal^{1,2,9,10}. Su rendimiento diagnóstico aumenta cuando se realiza conjuntamente con la tomografía axial¹¹. Se han usado otras moléculas radiomarcadas como ¹¹C-epinefrina, ¹¹C o ¹⁸F-hidroxi-epinefrina, ¹⁸F-fluorodopamina, ¹⁸F-dihidroxi-fenilalanina, o análogos de la somatostatina como octreótide o pentetreótide¹. Todas estas sustancias tienen gran sensibilidad para la detección de tumores derivados de la médula adrenal, pero menor capacidad discriminativa entre lesiones benignas o malignas respecto a la de la ¹⁸F-FDG.

El objetivo de este estudio es analizar la utilidad de la PET con ¹⁸F-FDG asociada a TAC para distinguir entre benignidad y

malignidad en las lesiones suprarrenales que, o bien por las características de la lesión en otras técnicas de diagnóstico por la imagen o por la historia del paciente, resultan sospechosas de ser malignas.

Pacientes y método

Pacientes

Análisis retrospectivo, realizado en un hospital universitario durante el periodo entre junio de 2005 y marzo de 2009, de una serie de pacientes con lesiones suprarrenales sospechosas de malignidad, en los que constaba la realización de un PET-TAC para su estudio diagnóstico. Se incluyeron enfermos con neoplasias extraadrenales, en los que en su estudio de extensión o seguimiento se detectaron lesiones adrenales mediante otras pruebas de imagen. Asimismo, se incluyeron pacientes con lesiones adrenales primarias sospechosas de malignidad por su tamaño (mayor de 6 centímetros), su comportamiento clínico, datos bioquímicos de hipersecreción hormonal, o datos de las pruebas de imagen (patrón heterogéneo, bordes irregulares, o sospecha de infiltración local o diseminación metastásica). La búsqueda se ha realizado en la base de datos de patología suprarrenal gestionada por la sección de cirugía endocrina del servicio de cirugía general del centro.

Se valoraron los siguientes datos: edad, sexo, antecedentes personales, resultados de otras técnicas de imagen, indicación y resultados de la PET-TAC, diagnóstico preoperatorio y final a partir del estudio histopatológico tras la adrenalectomía o por datos evolutivos del paciente. Los criterios de exclusión incluyeron las contraindicaciones de la PET-TAC (diabetes mellitus descontrolada, rechazo a su realización, embarazo y lactancia), y los pacientes en los que no existía constancia del diagnóstico definitivo de la lesión.

Exploración PET-TAC

La exploración se realizó de acuerdo con el protocolo de nuestro centro mediante la administración, tras un periodo de ayuno de al menos 6 h, y en condiciones de sobrehidratación, de una dosis de 370 MBq de ^{18}F -FDG por vía intravenosa. La adquisición de imágenes se realizó tras 45-60 min de reposo sensoriomotor en un equipo PET-TAC Siemens Biograph[®] 16 (Knoxville, Tennessee). Las imágenes originales fueron reconstruidas topográficamente mediante algoritmos iterativos (OSEM, 2 iteraciones, 8 subsets) tras corrección de atenuación y se presentaron en planos ortogonales axial, coronal y sagital, junto a imágenes de fusión con TAC de las áreas de interés.

Análisis de la imagen

Dos especialistas en medicina nuclear (ARF y RSS), desconocedores del diagnóstico definitivo, analizaron y llegaron a un consenso en todos los casos sobre la presencia de captaciones focales en glándula suprarrenal. Asimismo, calcularon el valor estándar de captación (SUV) máximo de la lesión suprarrenal, analizando su área central si era de captación homogénea, o la zona más uniforme si era heterogénea. Por último, y con el objetivo de mejorar la objetividad y

reproducibilidad de la determinación, se cuantificó la relación entre (SUV) máximo de la lesión suprarrenal y (SUV) máximo del hígado, obtenido a partir de un área del parénquima de su lóbulo derecho homogénea y libre de enfermedad tumoral visible.

Análisis de los datos

Todas las variables numéricas se expresan como medias aritméticas \pm desviación estándar. Toda lesión PET positiva que finalmente resultó benigna se consideró como falso positivo, siendo verdaderos positivos los tumores malignos. Las lesiones PET negativas que finalmente resultaron benignas se consideraron verdaderos negativos, y falsos negativos, si finalmente presentaron naturaleza maligna. Se calcularon la sensibilidad (S), especificidad (E), valor predictivo positivo (VPP) y negativo (VPN) de la prueba para la detección de enfermedad maligna adrenal, de forma cualitativa (presencia o ausencia de captación suprarrenal) y cuantitativa (valor del SUV máximo adrenal y ratio SUV máximo adrenal/SUV máximo hepático)^{9,10}.

Las diferencias entre las proporciones de lesiones captantes en PET en masas adrenales finalmente benignas o malignas se analizaron mediante el test exacto de Fisher. Las diferencias de medias (SUV máximo adrenal y ratio SUV máximo adrenal/hepático) se testaron mediante el estadígrafo U de la prueba no paramétrica de Mann-Whitney. La capacidad discriminativa de la valoración cuantitativa de la PET-TAC se determinó mediante curvas *receiver-operating characteristic* (ROC) que enfrentan la sensibilidad de la prueba frente al inverso de su especificidad, para todos los posibles valores de corte de SUV máximo adrenal y de ratio SUV máximo adrenal/hepático¹². Se analizaron los valores para los que la rentabilidad diagnóstica era máxima. El estudio estadístico se hizo mediante el paquete SPSS v.15.0 (SPSS Ibérica, Madrid, España).

Resultados

Durante el periodo comprendido entre junio de 2005 y marzo de 2009 se incluyeron en el estudio a 15 pacientes de los 44 que fueron intervenidos quirúrgicamente por masas adrenales. Las características anatomoclínicas y los resultados de la PET-TAC de la serie se resumen en la *tabla 1*. La edad media de la serie era de 53,6 \pm 14 años, con una proporción hombre/mujer de 2:1. La indicación de la PET-TAC en 6 pacientes fue el seguimiento de una neoplasia extraadrenal previamente tratada: dos carcinomas epidermoides pulmonares, un osteosarcoma, un carcinoma ductal mamario, un carcinoma renal y un adenocarcinoma mucinoso rectal. En dos pacientes fue el estudio de extensión de una neoplasia primaria extraadrenal (un adenocarcinoma gástrico y un gastrinoma pancreático), y en los siete restantes la sospecha de una neoplasia primaria adrenal.

Se realizó TAC abdominal en 13 pacientes, con una sensibilidad para la detección de patología maligna del 75% y una especificidad del 60%. La ecografía, practicada en seis casos, mostró una sensibilidad para detección de malignidad del 60% y una especificidad del 100%. La gammagrafía con MIBG y la RMN se realizaron en solo cuatro ocasiones,

Tabla 1 – Características anatomoclínicas de los pacientes y resultados de la PET-TAC

Paciente	Edad	Sexo	Presentación clínica	Tamaño lesión (cms)	Diagnóstico clínico-patológico	TAC	Captación adrenal	SUV máximo adrenal	Ratio SUVMA/SUMMH
1	51	M	Hiperfunción hormonal	5	B (Feoc)	NR	Positiva	3,8	1,3
2	52	M	Seguimiento de neoplasia extraadrenal	2	B (quiste adrenal)	NR	Negativa	2,7	0,8
3	70	H	Hiperfunción hormonal	2	B (Feoc)	M	Positiva	4,2	1,4
4	68	H	Síndrome tumoral	3	B (Adenoma)	SB	Positiva	5,4	1,2
5	40	H	Hiperfunción hormonal	5	B (Adenoma)	SB	Negativa	3,9	1,0
6	55	M	Seguimiento de neoplasia extraadrenal	3	B (Adenoma)	SB	Negativa	1,1	0,3
7	64	H	Hiperfunción hormonal	12	B (Feoc)	SM	Negativa	1,3	0,4
8	36	M	Estudio de extensión de neoplasia extraadrenal	4	NM (metástasis de gastrinoma pancreático)	SM	Positiva	3,0	1,1
9	48	H	Seguimiento de neoplasia extraadrenal	2	NM (metástasis de carcinoma pulmonar)	SM	Positiva	7,9	2,2
10	35	H	Síndrome tumoral	18	NM (carcinoma suprarrenal)	SM	Positiva	9,7	3,5
11	73	H	Síndrome tumoral	10	NM (carcinoma suprarrenal)	SM	Positiva	16,3	3,9
12	43	H	Hiperfunción hormonal	5	NM (carcinoma suprarrenal)	SM	Positiva	10,4	2,8
13	72	H	Estudio de extensión de neoplasia extraadrenal	7	NM (metástasis de carcinoma gástrico)	SB	Positiva	10,0	2,8
14	29	M	Síndrome tumoral	11	NM (metástasis de osteosarcoma)	SM	Negativa	3,7	1,1
15	68	H	Seguimiento de neoplasia extraadrenal	5	NM (metástasis de carcinoma rectal)	SB	Positiva	11,3	3,9

B: benigno; Feoc: feocromocitoma; H: hombre; M: mujer; NM: neoplasia maligna NR: no realizado; SB: sospecha de benignidad; SM: sospecha de malignidad; SUVMA: SUV máximo adrenal; SUMMH: SUV máximo hepático.

respectivamente, en pacientes con lesiones finalmente fueron benignas.

Trece pacientes fueron intervenidos, realizándose doce adrenalectomías y una biopsia, en un caso de carcinoma adrenal irreseccable. Dos enfermos no fueron operados por diseminación metastásica extraadrenal (un carcinoma adrenal y un carcinoma pobremente diferenciado no microcítico pulmonar). El diagnóstico preoperatorio fue de metástasis adrenal en seis casos, feocromocitoma y carcinoma suprarrenal en cuatro ocasiones, respectivamente, e *incidentaloma* en el último enfermo. El diagnóstico final —por estudio histopatológico o evolución— reveló malignidad en ocho casos: tres carcinomas adrenales y cinco lesiones metastásicas. Siete pacientes presentaron lesiones benignas: tres adenomas, tres feocromocitomas y un quiste endotelial adrenal.

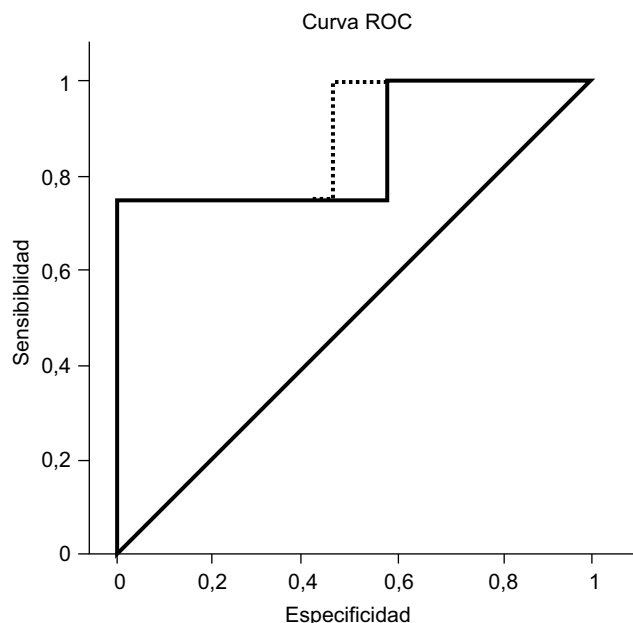
En 10 enfermos hubo captación suprarrenal en PET-TAC, tres en lesiones definitivamente benignas y siete en neoplasias

malignas. La [tabla 2](#) muestra los resultados del estudio cualitativo, analizando presencia de captación suprarrenal, que ha obtenido una sensibilidad del 87%, una especificidad del 57%, un valor predictivo positivo del 70% y negativo del 80%. El estudio de la proporción de lesiones captantes o no entre masas finalmente benignas o malignas no revela diferencias significativas ($p=0,11$, test exacto de Fisher).

El SUV adrenal máximo promedio fue de $6,3\pm 4$, siendo el promedio en las lesiones benignas de $3,2\pm 1$, y de 9 ± 4 en tumores malignos, diferencias estadísticamente significativas ($p=0,02$, prueba de Mann-Whitney). La ratio SUV máximo suprarrenal/hepático promedio fue $1,8\pm 1$, siendo $0,9\pm 0,4$ en lesiones benignas, y $2,6\pm 1$ en tumores malignos, diferencias también significativas ($p=0,01$, prueba de Mann-Whitney). Ningún paciente con una lesión finalmente maligna presentó una captación suprarrenal menor que la hepática.

Tabla 2 – Análisis de la presencia o no de captación adrenal en la PET-TAC

	Lesiones benignas	Lesiones malignas	Total
Presencia de captación adrenal	3	7	10
Ausencia de captación adrenal	4	1	5
Total	7	8	15

**Figura 1 – Curvas ROC generadas para el parámetro SUV máximo adrenal y la ratio SUV máximo adrenal/hepático.**

Valorando cuantitativamente esta captación mediante SUV máximo adrenal, obtenemos una curva ROC (fig. 1, línea continua) con una buena discriminación entre benignidad y malignidad, y un área bajo la curva de 0,85 (intervalo de confianza al 95%: 0,65–1,06). El análisis del cociente SUV máximo adrenal/hepático (fig. 1, línea discontinua) mejora esta discriminación, con un área bajo la curva de 0,89 (intervalo de confianza al 95%: 0,72–1,06). Tomando los valores de corte de SUV de 6, o una ratio SUV suprarrenal/hepático de 1,8 se obtendría una sensibilidad del 75%, especificidad del 100%, valor predictivo positivo del 100% y negativo del 78%. Las seis lesiones con valores superiores a estos puntos de corte fueron finalmente malignas. Las dos lesiones malignas que no superaron estos puntos de corte fueron una metástasis quística de un gastrinoma pancreático, y otra lesión metastásica de un osteosarcoma esquelético, que en el estudio histológico reveló un grado de necrosis celular mayor del 90%.

Discusión

En la patología suprarrenal es de gran importancia disponer de técnicas de diagnóstico por la imagen fiables que permitan distinguir la naturaleza benigna o maligna de una lesión. De este modo, se podrían tomar decisiones sobre las opciones terapéuticas, priorización en lista de espera quirúrgica, preparación preoperatoria, programación de sesiones

operatorias, abordaje quirúrgico a utilizar, etc. Varias publicaciones han descrito procedimientos para lograr esta diferenciación, mediante TAC y RNM, basadas en el contenido lipídico de las lesiones, sugerido por su nivel de atenuación en la TAC y por su disminución de intensidad de señal en la RMN¹⁰. Aunque muchas quedan bien clasificadas, las diferencias de equipamiento, calibración, hábito corporal de los pacientes y contenido lipídico de las lesiones justifican que un 12% de las tumoraciones finalmente malignas hayan sido catalogadas incorrectamente como benignas por TAC y RMN en el trabajo de Kim et al¹³.

Otra técnica diagnóstica en auge que habrá que incluir en los algoritmos de actuación sería la citología obtenida por punción aspiración con aguja fina (PAAF)¹⁴, percutánea bajo control de TAC o realizada más recientemente con la ultrasonografía endoscópica¹⁵, en disposición transgástrica para abordar la suprarrenal izquierda, o transduodenal para abordar la derecha. Dicha técnica, no está exenta de riesgos¹⁶ y no debe realizarse en casos de sospecha de feocromocitoma por el riesgo de desencadenar una crisis adrenérgica. En nuestra opinión, la indicación actual de la PAAF sería la sospecha de metástasis adrenal en pacientes con historia oncológica previa y con una masa adrenal con un bajo valor de captación en PET-TAC.

A diferencia de estas técnicas, la PET es un estudio funcional que detecta el metabolismo de la glucosa, incrementado en las lesiones malignas. El uso simultáneo de la TAC mejora la localización de las captaciones, difícil para las lesiones adrenales con la utilización aislada de la PET^{9,17}. Tanto para lesiones adrenales primitivas^{9,11} como para metástasis¹⁸, la PET-TAC ha demostrado en estudios previos una alta capacidad discriminativa de benignidad o malignidad, mayor aún si se efectúa un análisis cuantitativo de las captaciones obtenidas mediante el valor SUV máximo. Al reducir la variabilidad interindividual, el beneficio es máximo si se pondera este resultado con la captación de fondo mediante la ratio SUV máximo adrenal/hepático^{9,17,18}. Tanto en estos estudios como en nuestra serie, estos indicadores han aportado unos valores umbral de captación a partir de los cuales, todas las lesiones han sido definitivamente malignas. Así, una ratio SUV máximo adrenal/hepático de 1,45 permite discriminar adenomas versus carcinomas adrenocorticales en el trabajo de Groussin et al¹, siendo el ratio de 1,8 para tumores primitivos de glándula adrenal en el estudio de Tessonnier et al¹¹. En relación a las metástasis adrenales, Okada et al¹⁷ encuentran que un valor de 1,8 para dicha ratio tiene el máximo valor discriminante, y Brady et al¹⁹ publicaron que ninguna metástasis adrenal de cáncer de pulmón de su serie presentó una ratio menor de 2,5. Todo lo anterior convierte a esta técnica en una herramienta de gran utilidad para diferenciar antes de la intervención quirúrgica la benignidad o malignidad de las lesiones adrenales.

Este estudio tiene varias limitaciones: su realización en un solo centro, su carácter retrospectivo y no sistemático, y el posible sesgo en la selección de los pacientes dado que su composición es más heterogénea que la descrita por otros grupos. Sin embargo, consideramos que la consistencia de los resultados, al compararlos con otros estudios, y la alta capacidad discriminativa demostrada, validan nuestros resultados. Creemos que estaría justificado el diseño de un estudio prospectivo multicéntrico para evaluar con mayor profundidad su utilidad, utilizando la ratio SUV adrenal/hepática como variable discriminante, por tener menos variabilidad interindividual e intercentro. Este estudio con mayor casuística permitiría analizar su validez para diferentes tipos de lesiones adrenales benignas y malignas (adenomas, feocromocitomas, metástasis y carcinomas adrenales), o con otros trazadores distintos a la FDG. Asimismo permitiría definir subgrupos de pacientes con *incidentaloma* suprarrenal (con o sin historia oncológica previa) a los que recomendar tratamiento quirúrgico o seguimiento con pruebas de imagen.

Como punto final, queremos resaltar el interés de la adición de la PET-TAC al protocolo de estudio preoperatorio de la patología adrenal, por su alta capacidad discriminante de benignidad o malignidad. En base a nuestros resultados y a la revisión bibliográfica efectuada, consideramos que sus indicaciones deberían incluir a las lesiones sospechosas de malignidad. Entre estas sospechas se encuentran: pacientes con historia oncológica, datos clínicos sugerentes de malignidad (dolor o tumoración abdominal, inicio brusco de la sintomatología, fiebre y síndrome compresivo), el tamaño de la lesión, la existencia de una hipersecreción hormonal, o datos sospechosos en las técnicas de diagnóstico por la imagen convencionales. Estas indicaciones no deben entrar en colisión con el papel de la TAC convencional, esencial en la detección primaria y caracterización de *incidentalomas* y masas funcionantes adrenales.

Conflicto de intereses

Los autores declaran no tener ningún conflicto de intereses.

BIBLIOGRAFÍA

- Gross MD, Korobkin M, Assaly WB, Dwamena B, Djekidel M. Contemporary imaging of incidentally discovered adrenal masses. *Nat Rev Urol*. 2009;6:363-73.
- Bivio S, Cataldi A, Reimondo G, Sperone P, Novello S, Berruti A, et al. Prevalence of adrenal incidentaloma in a contemporary computerized tomography series. *J Endocrinol Invest*. 2006;29:298-302.
- NIH state-of-the-science statement on management of the clinically inapparent adrenal mass ("incidentaloma"). *NIH Consens State Sci Statements*. 2002;19:1-25.
- Boland GW, Blake MA, Hahn PF, Mayo-Smith WW. Incidental adrenal lesions: principles, techniques, and algorithms for imaging characterization. *Radiology*. 2008;249:756-75.
- Inan N, Arslan A, Akansel G, Anik Y, Balci NC, Demirci A. Dynamic contrast enhanced MRI in the differential diagnosis of adrenal adenomas and malignant adrenal masses. *Eur J Radiol*. 2008;65:154-62.
- Maurea S, Klain M, Mainolfi C, Ziviello M, Salvatore M. The diagnostic role of radionuclide imaging in evaluation of patients with nonhypersecreting adrenal masses. *J Nucl Med*. 2001;42:884-92.
- Young Jr WF. The incidentally discovered adrenal mass. *N Engl J Med*. 2007;356:601-10.
- Rohren EM, Turkington TG, Coleman RE. Clinical applications of PET in oncology. *Radiology*. 2004;231:305-32.
- Groussin I, Bonardel G, Silvéra S, Tissier F, Coste J, Abiven G, et al. 18F-Fluorodeoxyglucose positron emission tomography for the diagnosis of adrenocortical tumors: a prospective study in 77 operated patients. *J Clin Endocrinol Metab*. 2009;94:1713-22.
- Vikram R, Yeung HD, Macapinlac HA, Iyer RB. Utility of PET/CT in differentiating benign from malignant adrenal nodules in patients with cancer. *AJR Am J Roentgenol*. 2008;191:1545-51.
- Tessonnier L, Sebag F, Palazzo FF, Colavolpe C, De Micco C, Mancini J, et al. Does 18F-FDG PET/CT add diagnostic accuracy in incidentally identified non-secreting adrenal tumours? *Eur J Nucl Med Mol Imaging*. 2008;35:2018-25.
- Campbell G. Advances in statistical methodology for the evaluation of diagnostic and laboratory tests. *Stat Med*. 1994;13:499-508.
- Kim HK, Choi YS, Kim K, Shim YM. Preoperative evaluation of adrenal lesions based on imaging studies and laparoscopic adrenalectomy in patients with otherwise operable lung cancer. *Lung Cancer*. 2007;58:342-7.
- Ponce JL. *Incidentaloma suprarrenal*. En: Sitges-Serra A, Sancho J, editores. *Cirugía Endocrina*, 2.ª edición. Madrid: Arán; 2009. p. 205-18.
- Eloubeidi MA, Black KR, Tamhane A, Eltoun IA, Bryant A, Cerfolio RJ. A large single-center experience of EUS-guided FNA of the left and right adrenal glands: diagnostic utility and impact on patient management. *Gastrointest Endosc*. 2010;71:745-53.
- Haseganu LE, Diehl DL. Left adrenal gland hemorrhage as a complication of EUS-FNA. *Gastrointest Endosc*. 2009;69:e51-2.
- Okada M, Shimono T, Komeya Y, Ando R, Kagawa Y, Katsube T, et al. Adrenal masses: the value of additional fluorodeoxyglucose-positron emission tomography/computed tomography (FDG-PET/CT) in differentiating between benign and malignant lesions. *Ann Nucl Med*. 2009;23:349-54.
- Boland GW, Blake MA, Holalkere NS, Hahn PF. PET/CT for the characterization of adrenal masses in patients with cancer: qualitative versus quantitative accuracy in 150 consecutive patients. *AJR Am J Roentgenol*. 2009;192:956-62.
- Brady MJ, Thomas J, Wong TZ, Franklin KM, Ho LM, Paulson EK. Adrenal nodules at FDG PET/CT in patients known to have or suspected of having lung cancer: a proposal for an efficient diagnostic algorithm. *Radiology*. 2009;250:523-30.