

## La imagen del mes

## Hernia traumática aguda de pared abdominal

## Traumatic abdominal wall hernia

Francisco Javier González Rodríguez <sup>a,\*</sup>, Elías Domínguez Comesaña <sup>a</sup>,  
Raimundo Castillo <sup>b</sup> y Miguel Ángel Piñón Cimadevila <sup>c</sup>

<sup>a</sup>Unidad de Cirugía Hepatobiliopancreática, Hospital de Montecelo, Pontevedra, España

<sup>b</sup>Unidad de Cirugía de Pared Abdominal, Hospital de Montecelo, Pontevedra, España

<sup>c</sup>Servicio de Cirugía General, Hospital de Montecelo, Pontevedra, España

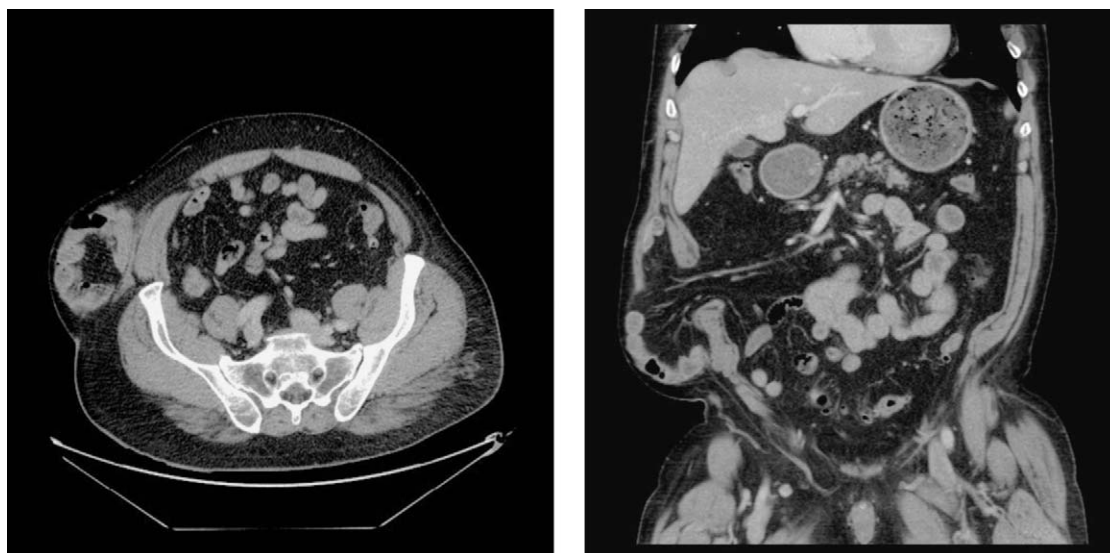


Figura 1

Paciente de 58 años que acude al servicio de Urgencias tras traumatismo abdominal cerrado en relación a caída casual, presentando una gran tumoración no reductible, dolorosa a la palpación en región posterolateral derecha del abdomen. En la TC abdominal se evidencia la existencia de rotura de los músculos de la pared abdominal derecha (oblicuos interno, externo, y transversos), con separación de los extremos y herniación de contenido abdominal: asas de intestino delgado, meso y vasos mesentéricos superiores a través de pared abdominal derecha (fig. 1). El paciente es intervenido de urgencia realizándose sutura de pared abdominal y fijación de malla plana de polipropileno supra-aponeurótica.

\* Autor para correspondencia.

Correo electrónico: [fran.padroso@gmail.com](mailto:fran.padroso@gmail.com) (F.J. González Rodríguez).

0009-739X/\$ - see front matter © 2010 AEC. Publicado por Elsevier España, S.L. Todos los derechos reservados.

doi:10.1016/j.ciresp.2010.07.017