

La imagen del mes

Quiste hidatídico que fistuliza a duodeno**Hydatid cyst with fistulisation to the duodenum**

Manuel Muínelo Lorenzo*, Emilio Álvarez-Prida, Vicente Simó Fernández y Luis Miguel Alcoba García

Servicio de Cirugía, Complejo Asistencial Universitario de León, León, España

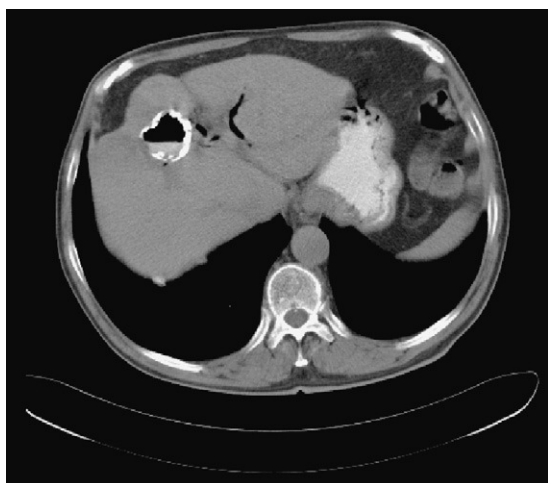


Figura 1

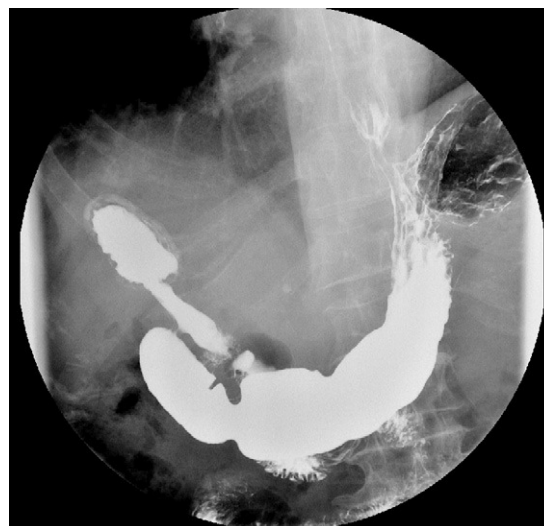

Figura 2

Varón de 78 años de edad que, en estudio por urología, presenta un hallazgo casual de quiste hidatídico hepático. Entre sus antecedentes destacaremos artrosis e hipertrofia benigna de próstata. Intervenciones quirúrgicas previas de colecistectomía laparoscópica, hernia inguinal recidivada. En la tomografía computarizada abdominal (fig. 1) se observó el hallazgo de quiste hidatídico hepático en segmento IV, de 3,5 cm con nivel hidroaéreo, que podría estar roto al duodeno y la vía biliar. En la colangiorensonancia magnética no se objetivó el paso a la vía biliar. En el tránsito esófago-gastro-duodenal se observa una comunicación fistulosa con masa hepática calcificada (fig. 2). El paciente se encontraba asintomático por lo que se optó actitud conservadora.

* Autor para correspondencia.

Correo electrónico: manuelmuinelo@hotmail.com (M. Muínelo Lorenzo).

0009-739X/\$ – see front matter © 2010 AEC. Publicado por Elsevier España, S.L. Todos los derechos reservados.

doi:10.1016/j.ciresp.2010.10.013