



Original

Derivación biliopancreática laparoscópica: técnica quirúrgica en nuestra curva de aprendizaje

Eudaldo M. López-Tomassetti Fernández*, Juan Ramón Hernández Hernández y Valentín Nuñez Jorge

Departamento de Cirugía General, Hospital Universitario Insular de Gran Canaria, Las Palmas de Gran Canaria, Las Palmas, España

INFORMACIÓN DEL ARTÍCULO

Historia del artículo:

Recibido el 5 de enero de 2011

Aceptado el 14 de febrero de 2011

On-line el 8 de abril de 2011

Palabras clave:

Cirugía bariátrica

Cirugía laparoscópica

Derivación biliopancreática

Superobesidad mórbida

RESUMEN

Objetivo: Presentamos nuestra experiencia inicial con la técnica de Scopinaro mediante abordaje laparoscópico para el tratamiento de la superobesidad mórbida. Se repasan aspectos técnicos que hemos aprendido en nuestra curva de aprendizaje.

Métodos: Treinta y cinco pacientes con criterios de superobesidad mórbida fueron intervenidos de forma consecutiva en un centro concertado de segundo nivel en el periodo comprendido entre noviembre de 2009 y junio de 2010.

Resultados: Todas las operaciones se realizaron por laparoscopia sin necesidad de conversión. No hubo complicaciones mayores ni mortalidad.

Conclusión: La técnica de Scopinaro por laparoscopia se puede realizar en pacientes superobesos con seguridad en centros que incorporen cirujanos experimentados en el manejo de anastomosis y sutura laparoscópica intracorpórea.

© 2011 AEC. Publicado por Elsevier España, S.L. Todos los derechos reservados.

Laparoscopic biliopancreatic diversion: a surgical technique in our learning curve

ABSTRACT

Background: We present our initial experience with the laparoscopic BPD technique for super-obese patients. Recommended tips on the technique are summarized.

Methods: A total of 35 super-obese patients were submitted to BPD by laparoscopy in November 2009 and June 2010 for the treatment of morbid obesity.

Results: All operations were performed by laparoscopy with no need to convert to laparotomy. No major complications and mortality related to surgery were observed.

Conclusion: The Scopinaro technique can be safely performed in super-obese patients by surgeons with special dedication for bariatric surgery and advanced skills in intracorporeal suturing and knot-tying.

© 2011 AEC. Published by Elsevier España, S.L. All rights reserved.

Keywords:

Bariatric surgery

Laparoscopic surgery

Biliopancreatic diversion

Morbid super-obesity

* Autor para correspondencia.

Correo electrónico: dretomassetti@gmail.com, drtomassetti@hotmail.com (E.M. López-Tomassetti Fernández).

0009-739X/\$ - see front matter © 2011 AEC. Publicado por Elsevier España, S.L. Todos los derechos reservados.

doi:10.1016/j.ciresp.2011.02.010

Introducción

La superobesidad mórbida es una enfermedad definida como un exceso de grasa corporal con un IMC $> 50 \text{ kg/m}^2$ y es una indicación de cirugía bariátrica electiva en los pacientes que no presentan contraindicación para la misma.

La cirugía laparoscópica reduce las complicaciones atribuidas a la cirugía bariátrica abierta en relación a la herida quirúrgica (eventración, infecciones, seromas) y disminuye la incidencia de otras como la neumonía y atelectasia al favorecer una recuperación más precoz. Debido a ello, nos hemos propuesto el manejo generalizado de la superobesidad con abordaje por laparoscopia una vez nuestra curva de aprendizaje con técnicas más simples como la gastrectomía tubular ha resultado satisfactoria en pacientes con IMC menor a 50.

Scopinaro et al^{1,2} publicaron en 1979 sus excelentes resultados de las operaciones con un componente mixto en contraposición a las técnicas restrictivas del momento. Comenzó entonces una gran competencia con el propósito de demostrar cuál de las técnicas disponibles obtenía mejores resultados a largo plazo. Nosotros, basados en los excelentes resultados de Nicola Scopinaro en la superobesidad, hemos protocolizado el uso de esta técnica en pacientes con IMC > 50 que no presenten contraindicaciones para el abordaje laparoscópico.

Nuestra técnica laparoscópica es similar a la técnica de Scopinaro de manera que realizamos un asa en Y-Roux larga con canal alimentario de 300 cm y canal común de 60 cm añadiendo sección gástrica subtotal (variante con preservación gástrica descrita por Domene) aunque en un 20% de los pacientes se completó la gastrectomía por presentar el antro-cuerpo dolencia con potencial premaligno o bien gastritis antral intensa.

Métodos

Entre noviembre de 2009 y junio de 2010 hemos realizado 35 derivaciones biliopancreáticas (tipo Scopinaro) por laparoscopia en un centro concertado de segundo nivel. Ningún paciente precisó traslado a nuestro hospital universitario de tercer nivel por complicaciones mayores aunque hubo un reingreso por hemorragia digestiva asociada a pancreatitis. No hubo límite de edad pero 2 pacientes fueron rechazados del programa por el anestesiólogo del centro donde se intervenían los pacientes. Un paciente fue rechazado por dolencia respiratoria restrictiva severa y otro por dolencia cardíaca con fracción de eyección baja. La edad de la serie osciló desde los 16 a los 60 años (media 36). El IMC varió de 50 a 66 (media 55). La distribución por sexo fue 86% (n = 30) sexo femenino y 14% (n = 5) sexo masculino.

Posición del paciente

Todos los pacientes son monitorizados con anestesia general, sondaje vesical y 2 vías periféricas. Se hace vendaje compresivo de extremidades inferiores y se administra HBPM

(Clexane[®] 40 sc/12 horas; comenzando la primera dosis a las 12 horas del postoperatorio) para la prevención de la trombosis venosa profunda. En el momento del alta a todos los pacientes se administra Clexane[®] 40 sc/24 horas durante 1 mes. En el primer tiempo de la intervención el paciente se coloca en perneras a 0 grados con las piernas ligeramente flexionadas. El cirujano y ayudante se colocan a la izquierda del paciente mirando hacia el monitor que se coloca en flanco derecho del paciente.

En el segundo tiempo es necesario recolocar el monitor en el hombro derecho del paciente y el cirujano se colocara entre las piernas y el ayudante queda normalmente a la derecha del paciente aunque en ocasiones se puede encontrar más cómodo a la izquierda. Generalmente la operación se completa con un cirujano y la ayuda del residente que asiste con la cámara. No es necesario con esta técnica otro segundo ayudante.

Posición de los trocares

El neumoperitoneo se establece a 15 mmHg y se realiza con entrada óptica (Endopath[®] XCEL[™] Bladeless Trocar; Ethicon Endo-Surgery, Cincinnati, OH) en hipocondrio izquierdo con lo cual evitamos la línea media y cualquier posible complicación relacionada con los grandes vasos.

Para nuestra técnica utilizamos 4 trocares (Endopath[®] XCEL[™] Bladeless Trocar; Ethicon Endo-Surgery, Cincinnati, OH). El primer trocar óptico de 12 mm se introduce en hipocondrio izquierdo a unos 10 cm del borde costal (relativamente bajo). Posteriormente se colocará otro supraumbilical de 12 mm (trocar 2) y otro en hipocondrio derecho de 12 mm (trocar 3) estando todos situados a la misma altura. El último trocar de 12 mm (trocar 4) se coloca en fosa iliaca izquierda estando colocado estratégicamente con los trocares 1 y 2 para permitir una triangulación apropiada para hacer el primer tiempo de la intervención (fig. 1).

En la primera fase de la cirugía se coloca la cámara en el trocar 1 y se trabajará con los trocares 2 y 4 (en este tiempo se puede incluso prescindir del trocar 3). Sólo ocasionalmente hemos tenido que introducir un trocar subxifoideo para separar el hígado.

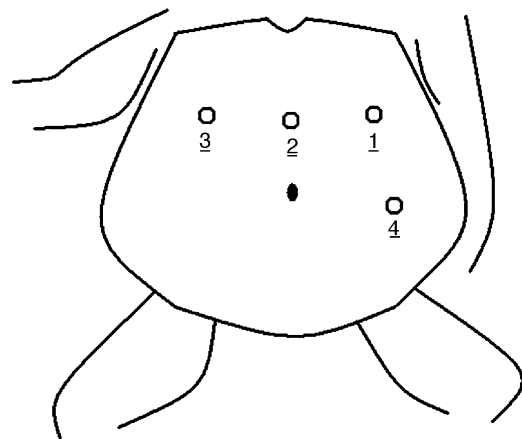


Figura 1 – Se indican los puertos de entrada y colocación del paciente con el brazo izquierdo pegado al cuerpo.

Técnica quirúrgica

En el primer tiempo de la intervención el paciente se posiciona en perneras a 0 grados con las piernas ligeramente flexionadas. El cirujano y ayudante se colocan en este momento a la izquierda del paciente y se comienza midiendo, de 10 en 10 cm con la ayuda de 2 *endoclinch* marcados, los primeros 60 cm desde la válvula ileocecal (con los trocares 2 y 4) donde colocamos un punto de referencia de seda largo sin anudar para su fácil localización posteriormente. Una vez medimos los 60 primeros cm desde la válvula seguimos midiendo en el mismo sentido (en dirección al Treitz) hasta alcanzar los 250-300 cm. Ahora seccionamos el intestino habitualmente con una sola carga azul 35 mm (Endopath[®] ETS cortadora lineal; Ethicon Endo-Surgery, Cincinnati, OH). Posteriormente seccionamos el meso con Ligasure ATLAS[®] (Valleylab, Covidien, Boulder, CO) hasta llegar a la raíz del mesenterio teniendo mucha precaución para no lesionar la arteria mesentérica superior (fig. 2).

El asa que ha quedado proximal es la biliopancreática y es en este momento cuando se realiza la primera anastomosis yeyuno-ileal en sentido laterolateral antiperistáltica. Para ello, localizamos el punto de referencia dado previamente a 60 cm y aproximamos ambas asas con un punto de seda del 2-0. Posteriormente, abrimos dos pequeños orificios con ayuda de

la endotijera para introducir la endograpadora de 35 mm azul (fig. 3).

Una vez terminada esta anastomosis cerramos el orificio de entrada de la endograpadora con sutura continua (seda 2-0) en 2 planos de ida y vuelta y posteriormente cerramos el orificio mesentérico con la misma sutura de forma continua hasta la raíz del meso seccionado para prevenir la posibilidad de herniación interna en el futuro (fig. 4).

Una vez finalizado el cierre mesentérico se termina el primer tiempo y para comenzar el segundo tiempo es necesario recolocar el monitor en el hombro derecho del paciente. Entonces, el cirujano se colocará entre las piernas. La cámara se introduce por el trocar supraumbilical y lo primero que hacemos es preparar la sección gástrica (en 7 pacientes hemos realizado gastrectomía extrayendo el estómago por un trocar lo cual se realiza sin dificultad al finalizar la operación). La sección gástrica se prepara abriendo el ligamento gastrocólico hasta unos 2 cm por debajo de los primeros vasos cortos y abriendo un ojal en la curvatura menor con la ayuda del ATLAS ligasure de 10 mm (fig. 5).

Una vez terminada la gastrolisis, localizamos el asa alimentaria seccionada previamente y la aproximamos al estómago para realizar una anastomosis antecólica y antegástrica a unos 5 cm de la curvatura menor (fig. 6) que es donde más alineada suele quedar. Esta anastomosis gastrointestinal tendrá un calibre de unos 2 cm y la realizamos con

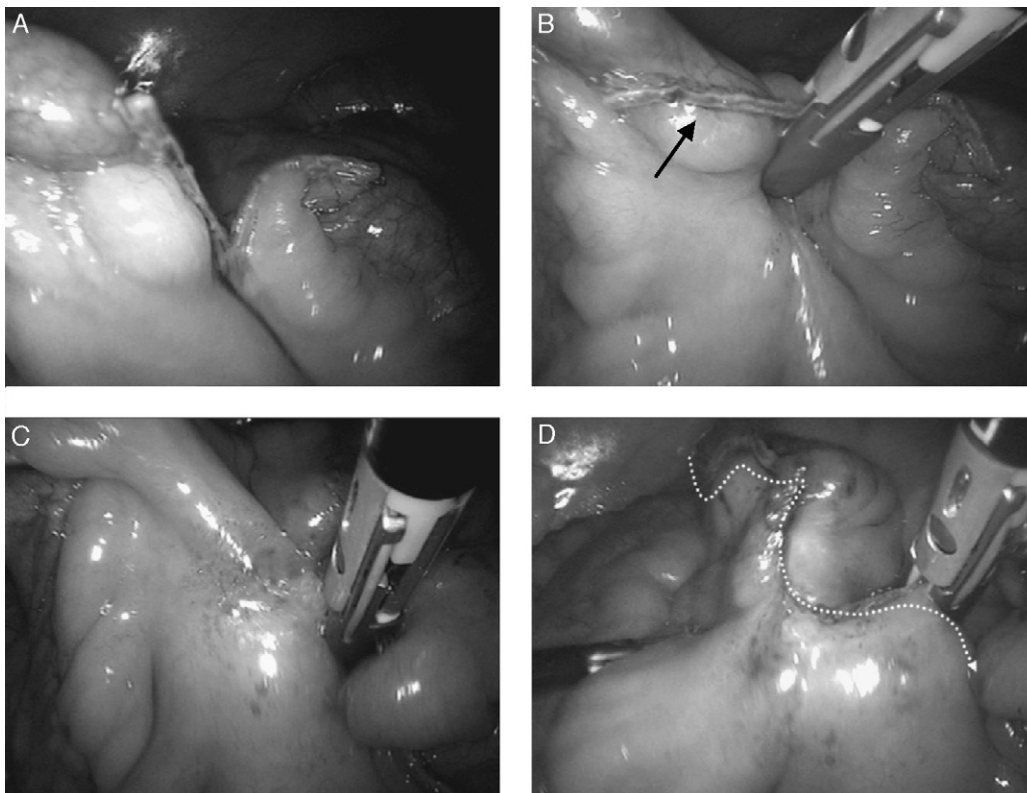


Figura 2 – A) Sección a unos 300-350 cm de válvula ileocecal. B) La flecha indica el asa biliopancreática que está siendo traccionada por la mano izquierda del cirujano con un *endoclinch* para facilitar la sección vertical del meso sin desviarnos. C) Sección del meso intestinal hasta que la tracción se vea dificultada. Esto nos indica que estamos cerca de los vasos mesentéricos principales. D) Alcanzamos la raíz de la arteria mesentérica superior para lograr que el asa alimentaria suba antecólica.

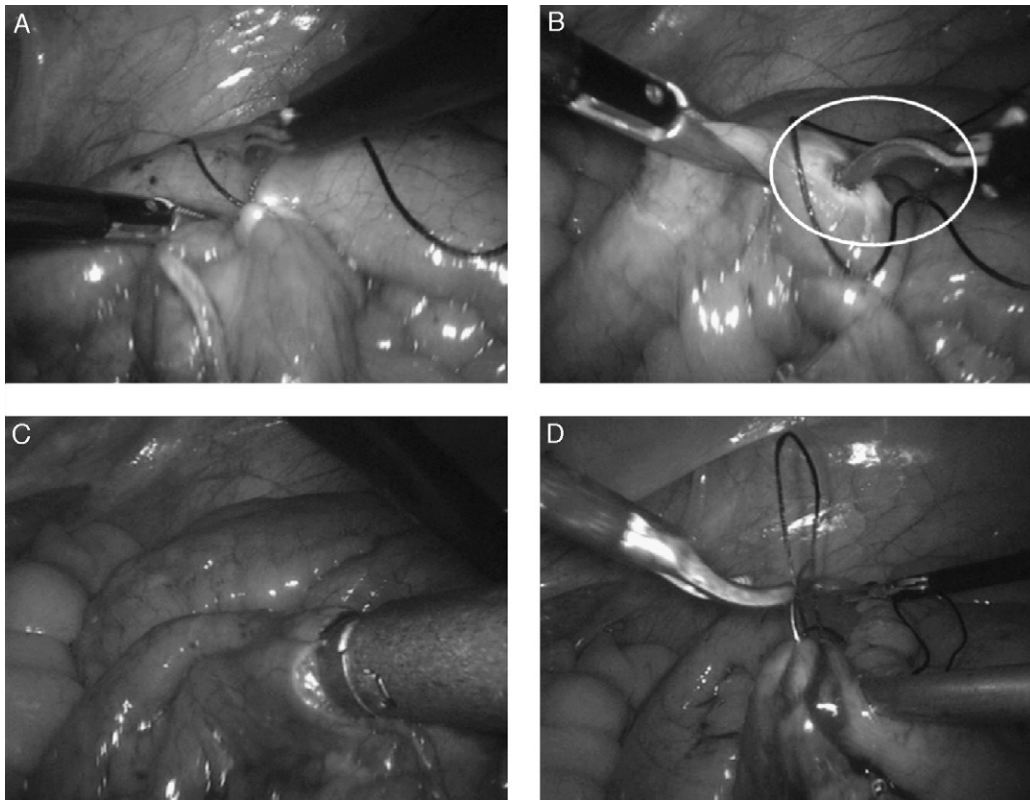


Figura 3 – A) Un punto une el asa biliopancreática a 60 cm de la válvula ileocecal. B) Abrimos un orificio con energía monopolar ayudándonos de la endoshears. C) Introducimos la GIA 35 mm azul para realizar la anastomosis. D) Cierre del orificio por donde se introdujo la endoGIA en dos planos.

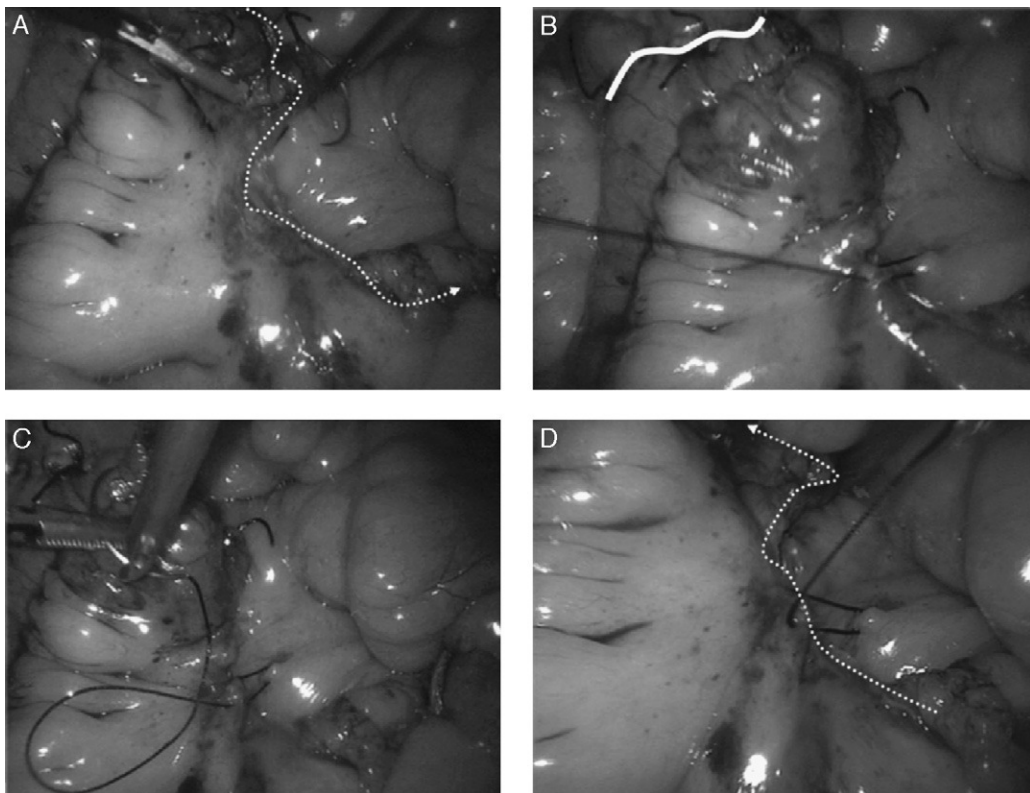


Figura 4 – A) Iniciamos el cierre mesentérico con seda 2-0. B) La sutura es continua cogiendo poco mesenterio. C-D) Una vez llegamos al punto más craneal de la división del mesenterio continuamos en dirección contraria (punto de ida y vuelta continuo).

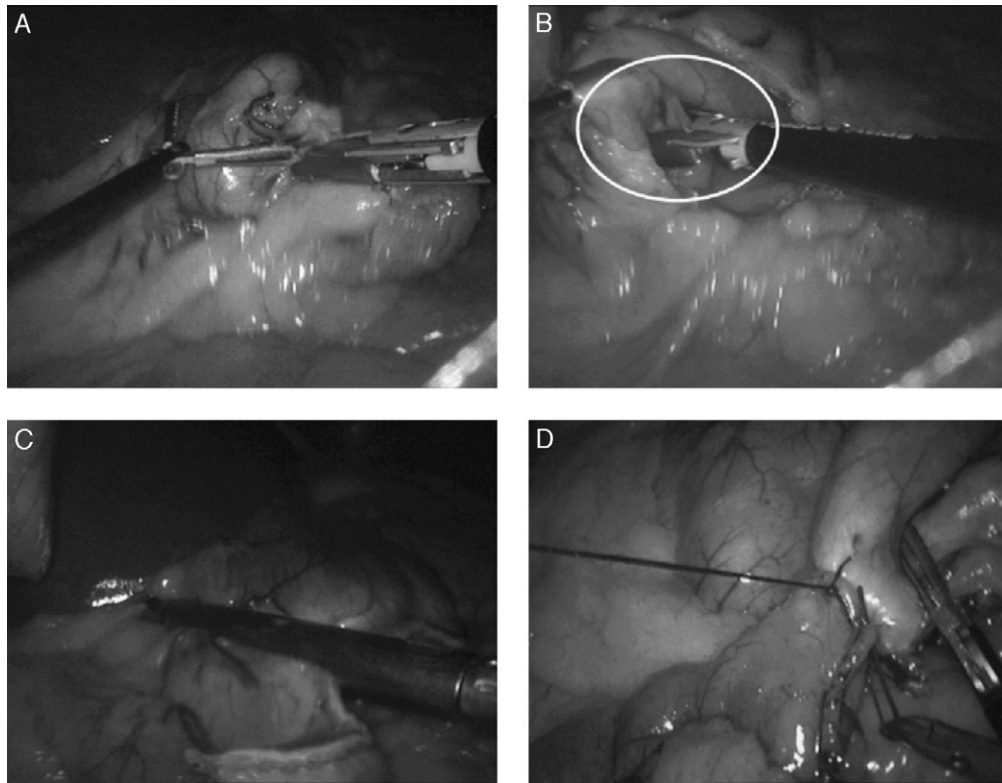


Figura 5 – A) Iniciamos la sección del ligamento gástrico a unos 12 cm del píloro en dirección ascendente hasta que medimos 10-12 cm desde el His hasta la curvatura mayor. B) El ojal en la curvatura menor lo realizamos desde la cara posterior gástrica coagulando las ramas de la arteria gástrica izquierda. C) Seccionamos el estómago (en este caso con Echelon 60 mm/3,8 mm). D) El asa alimentaria se une al estómago con un punto. Suele existir tensión y para ello nos ayudamos del endoclinch que tracciona desde el trocar 4 hacia abajo.

endograpadora de 35 mm con carga azul de la misma manera que la yeyunoileal. Para ello es importante dar un punto de seda 2-0 para aproximar el asa al estómago para que pierda tensión la línea de grapado anastomótica. Es una anastomosis que siempre hemos realizado en doble plano (seda – grapas – seda) y se comprueba con inyección de aire por sonda nasogástrica inundando el campo con suero previamente.

Resultados

En todos los pacientes se realizó vendaje compresivo de las piernas y profilaxis de la TVP. Todos los pacientes sin excepción recibieron profilaxis con antibióticos durante las primeras 24 horas (Augmentine® 2 g) para prevenir la infección de la herida quirúrgica. El tiempo quirúrgico fue desde los 160 minutos hasta los 60 minutos (tiempo medio de 92 minutos). No hubo conversiones aunque en 2 pacientes la cirugía fue un desafío por el síndrome adherencial y necesidad de realizar adhesiolisis laparoscópica (un paciente con laparotomía previa por peritonitis ginecológica y otra paciente intervenida de hernia umbilical). Aunque las cirugías previas pueden contraindicar esta técnica es importante destacar que la entrada con trocar óptico y la paciencia (en un paciente la adhesiolisis se prolongó 60 minutos) son los mejores aliados a la hora de completar la cirugía. Estos dos casos se realizaron

cuando ya se tenía cierta experiencia con la técnica y por tanto nunca tuvimos la sensación de tener que estadiar la cirugía.

Todos los pacientes se intervinieron en un programa especial de cirugía bariátrica para adelantar las listas de espera y en un hospital de segundo nivel. Todos pasaron la primera noche en la Unidad de Cuidados Intensivos sin excepción. Todos tuvieron la SNG hasta el inicio del tránsito. La dieta se comenzó al segundo día y al tercer/cuarto día se les dio el alta (hasta un 50% de los pacientes se fue de alta al tercer día, rango 3-10 días). Dos pacientes presentaron complicaciones en el postoperatorio; una tuvo infección del trocar 1 por donde se extrajo un segmento de asa alimentaria de unos 5 cm por mala perfusión al seccionar el meso y la segunda paciente tuvo sangrado digestivo y sospecha radiológica de pancreatitis leve que se resolvió sin incidencias. Esta última paciente precisó reingreso durante 5 días para transfusión sanguínea de 2 concentrados de hematíes y control de su pancreatitis.

La profilaxis de úlcera de boca anastomótica con Omeprazol® duró 6 meses en ausencia de sintomatología (sólo 1 paciente prolongó su uso aunque la endoscopia fue normal) y a todos los pacientes fumadores se les recomendó el abandono del tabaco.

En cuanto al seguimiento a corto plazo (9-12 meses) tenemos 15 pacientes con una incidencia de úlcera marginal del 0%, estenosis de la gastroyeyunostomía del 0%, reingresos 3% (1 paciente), hemorragia digestiva 3% (1 paciente) y el

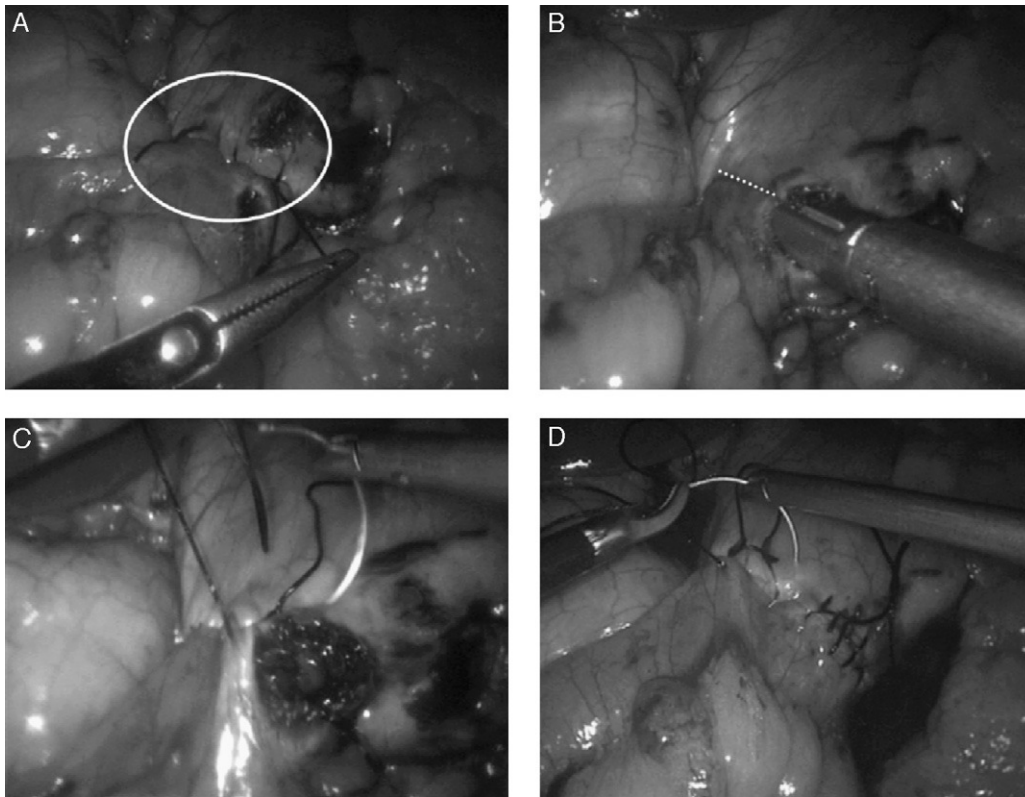


Figura 6 – A) Preparamos el primer plano con sutura de 2-0 de seda continua. Así evitamos en mayor parte la tensión. B) Anastomosis calibrada a 2 cm como indica la línea de puntos discontinua. C) Cerramos el ojal abierto con sutura 2-0 seda. D) Refuerzo del plano anterior de grapado con una nueva línea de sutura. La anastomosis está perfectamente alineada.

comportamiento del hábito intestinal fue favorable con una media de 4 deposiciones/día.

La mortalidad fue de 0% y la morbilidad del 8% (fiebre con ITU en 1 caso, un caso de hemorragia digestiva con melenas y otro caso de infección de trocar que precisó sólo antibióticos una semana).

Discusión

Son varias las alternativas en el tratamiento quirúrgico de la obesidad mórbida. Sin embargo, para el tratamiento de la superobesidad las técnicas mixtas como el Scopinaro y cruce duodenal son un auténtico desafío para el cirujano. Durante el periodo de septiembre 2009 a junio 2010 hemos operado de forma consecutiva 120 pacientes de obesidad mórbida (de las cuales se realizaron 35 superobesidades con Scopinaro laparoscópico) siguiendo los criterios del *National Institute of Health* de 1991³. En nuestro programa hemos utilizado técnicas restrictivas hasta el IMC de 50 (*bypass* gástrico proximal y gastrectomía tubular laparoscópica) y técnicas mixtas cuando el IMC supera 50. Las técnicas mixtas se han mostrado superiores en este subgrupo de pacientes a lo largo del tiempo^{4,5}. Recientemente un metaanálisis⁶ concluye que las técnicas mixtas son las más eficaces a medio-largo plazo mostrando las derivaciones biliopancreáticas una media de porcentaje de sobrepérdida de peso de un 74% a los 10 años lo cual muestra unos resultados envidiables.

Nuestra intención es mostrar la técnica quirúrgica y discusión de algunos puntos que pensamos son de interés para el cirujano dedicado a esta afección. Creemos que las técnicas mixtas deben ser realizadas por cirujanos con interés no sólo por la complejidad en la formación durante la curva de aprendizaje sino también porque debe haber una dedicación especial en el seguimiento que debe ser individualizado y de por vida. Es importante la formación en centros de excelencia y experiencia en la realización de anastomosis intracorpóreas con seguridad (es ideal que exista experiencia previa en el modelo porcino). Un cirujano de nuestro equipo realizó una estancia hospitalaria de 5 meses en centros de excelencia con este propósito (Fresno Heart Hospital, California, y Hospital Weill-Cornell, Nueva York, durante el año 2007). En estos centros se aprendió el manejo multidisciplinar y las técnicas del cruce duodenal, *bypass* gástrico proximal/distal, gastrectomía tubular y cirugía de revisión. Es por ello que nuestra curva de aprendizaje atendiendo a los tiempos quirúrgicos y morbimortalidad es muy buena si la comparamos con otras publicadas en la literatura. Podemos así afirmar que las rotaciones en estos centros atenúan las curvas de aprendizaje y mejoran sin duda la seguridad de los pacientes.

Consideraciones técnicas

En cuanto a la técnica que realizamos es un conjunto de lo aprendido y nuestra experiencia en cirugía abierta con la

técnica de Scopinaro que supera los 300 pacientes intervenidos. Esta es una técnica que hemos simplificado habiendo revisado previamente la experiencia publicada de otras series.

Uno de los pasos más discutidos en la literatura versa sobre cómo ascender el asa alimentaria al estómago tanto en el *bypass* gástrico con en las DBP.

Desde el primer caso de nuestra serie hemos realizado ascenso del asa alimentaria al estómago por encima del colón transversal (antecólica). Durante la cirugía y al ver el acortamiento y/o engrosamiento de los mesos el cirujano puede tener una sensación falsa sobre si el asa llegará con seguridad. No obstante, nunca hemos tenido que recurrir a la vía retrocólica por este problema. Cierto es que siempre hemos objetivado cierta tensión en la anastomosis gastrointestinal, pero esto no es un problema y además nos indica que la sección horizontal gástrica ha sido alta y el estómago tendrá una capacidad apropiada para la técnica (200/250 cc). Otro dato de interés es que no ha sido necesario dividir tampoco el epiplón mayor (técnica propuesta por Gagner⁷ en el *bypass* gástrico antecólico) para que el asa subiera sin problemas. Generalmente el asa asciende sin dificultad y el único problema es que esta tensión dificulta la creación de la anastomosis. Para ello el cirujano se coloca en el segundo tiempo entre las piernas del paciente y realiza la anastomosis utilizando los trocares 1 y 3. Es en ocasiones necesario traccionar del estómago con una pinza de agarre tipo *endoclinch*[®] desde el puerto 4 para tirar del estómago hacia abajo y facilitar este paso.

Otra cuestión que un cirujano se puede plantear es el cierre mesentérico del espacio de Petersen. Nosotros hemos cerrado este espacio en menos del 10% de nuestros pacientes. Creemos que al subir el asa antecólica sin división del epiplón mayor creamos un gran espacio de Petersen en el cual las asas no deben tener opción a la incarceration y mucho menos a la necrosis. Una revisión reciente⁸ mostró esta posibilidad en las técnicas con reconstrucción en Y-Roux y una cifra nada despreciable. Para ello creamos un gran espacio de Petersen y a medida que medimos las asas, colocamos las asas proximales a la izquierda del paciente para minimizar esta posibilidad. Dado que en esta técnica la división intestinal se realiza a unos 350 cm de la válvula ileocecal el tracto intestinal queda dividido por la mitad y es muy difícil que las primeras asas yeyunales puedan pasar por debajo del asa alimentaria.

En las series revisadas de Scopinaro laparoscópico tampoco se procedía al cierre de este espacio. En los casos que hemos cerrado este espacio (3 pacientes) hemos aplicado la misma técnica descrita por Gagner⁹ y nos aseguramos de desplazar el epiplón hacia arriba para ver dónde damos los puntos en el mesocolon transversal.

Hoy en día la mayoría de los cirujanos utilizan cargas blancas en las endograpadoras para la realización de anastomosis entéricas con la intención de prevenir un posible sangrado digestivo. Este es un dato a resaltar ya que quizá podríamos haber evitado el sangrado de la paciente que precisó reingreso hospitalario y transfusión con el uso de las mismas. Es nuestro objetivo introducirlas en el futuro teniendo en cuenta que tenemos algunas limitaciones de material al intervenir en un centro concertado.

Podemos pensar que la tensión en la anastomosis gastroileal puede predisponer a la fuga y/o estenosis

postoperatoria como se ha publicado previamente en la literatura. Sin embargo, en nuestra experiencia no hemos visto ningún caso al respecto. Para evitar la tensión en todos los casos hemos dado el primer plano posterior con seda lo cual entre otras cosas nos permite alinearla y evita acodamientos. Además, solemos dar un punto de la curvatura menor al asa ileal sero-seroso para evitar el acodamiento en la anastomosis de manera similar al *antiostruction stitch* descrito por Brolin¹⁰.

Por otro lado, la anastomosis gastroileal es lineal (endograpadora) y se realiza en la cara anterior del estómago, usando carga de 35 mm y calibrándola con 2 cm de diámetro. Con ello, conseguimos 2 objetivos: primero al ser anterior el estómago vacía peor y conseguimos una gran saciedad con menos ingesta, además teóricamente evitamos el síndrome de *dumping* que todavía no hemos tenido la oportunidad de ver en el seguimiento de los pacientes. Respecto al calibrado es obvio que conseguimos el mismo objetivo (saciedad precoz porque al estómago le cuesta vaciar). Es por ello que a los pacientes se les explica al alta la restricción alimentaria que apreciarán por lo cual desde la primera consulta una semana después de la cirugía se les pauta una dieta de calidad muy rica en proteínas. Es obvio que este tipo de dieta debe continuar en el futuro ya que tienen riesgo de malnutrición si no se alimentan adecuadamente. Hasta el momento no hemos visto aspectos negativos de una anastomosis gástrica en cara anterior como la posibilidad de úlceras de boca, dilatación gástrica e insistimos que en nuestros pacientes los vómitos y el *dumping* precoz no han sido un problema.

A favor de nuestra técnica podemos certificar que al igual que intervenimos pacientes de obesidad mórbida con gastrectomía tubular y *bypass* gástrico (40 a 50 IMC), tenemos bastante respeto con el reto de operar por laparoscopia pacientes con IMC > 50. Sin embargo, a pesar de lo que parece, esta técnica se realiza con «cierta» seguridad ya que implica la realización de anastomosis igual que el *bypass* gástrico pero evitamos la disección alta en el estómago (cercana al ángulo de His) que suele ser difícil en ocasiones. La variante que realizamos con sección y preservación gástrica descrita por Domene¹¹ simplifica aún más la técnica y evita la fístula del muñón duodenal. En este punto, creemos que el Scopinaro laparoscópico no tiene por qué tener más dificultad que el *bypass* gástrico proximal en un paciente con IMC < 50.

Por último, nuestros resultados mimetizan los publicados por otras series europeas¹²⁻¹⁴ y son pocas las complicaciones que han presentado nuestros pacientes. Por ello, creemos que el Scopinaro laparoscópico¹⁵ es una técnica relativamente segura si comparamos las posibles complicaciones con las del *bypass* gástrico y/o la gastrectomía tubular. En nuestra experiencia personal, tenemos más motivos para preocuparnos por una fístula alta en el ángulo de His en una gastrectomía tubular que una dehiscencia de la anastomosis gastroentérica en un paciente con IMC de 56 intervenido de Scopinaro laparoscópico ya que en este último una complicación de este tipo es teóricamente más fácil de tratar.

Conflicto de intereses

Los autores declaran no tener ningún conflicto de intereses.

BIBLIOGRAFÍA

1. Scopinaro N, Gianetta E, Civalleri D, Bonalumi U, Bachi V. Biliopancreatic bypass for obesity (II). Initial experience in man. *Br J Surg*. 1979;66:619.
2. Scopinaro N, Adami GF, Marinari GM, Gianetta E, Traverso E, Friedman D, et al. Biliopancreatic diversion. *World J Surg*. 1998;22:936-46.
3. Gastrointestinal Surgery for Severe Obesity. Consensus Statement. 1991;9:1-20.
4. Søvik TT, Taha O, Aasheim ET, Engström M, Kristinsson J, Björkman S, et al. Randomized clinical trial of laparoscopic gastric bypass versus laparoscopic duodenal switch for superobesity. *Br J Surg*. 2010;97:160-6.
5. Skroubis G, Anesidis S, Kehagias I, Mead N, Vagenas K, Kalfarentzos F. Roux-en-Y gastric bypass versus a variant of biliopancreatic diversion in a non-superobese population: prospective comparison of the efficacy and the incidence of metabolic deficiencies. *Obes Surg*. 2006;16:488-95.
6. O'Brien PE, McPhail T, Chaston TB, Dixon JB. Systematic review of medium-term weight loss after bariatric operations. *Obes Surg*. 2006;16:1032-40.
7. Gagner M, García-Ruiz A, Arca MJ, Heniford BT. Laparoscopic isolated gastric bypass for morbid obesity. *Surg Endosc*. 1999;13:S6.
8. Higa K, Boone K, Arteaga González I, López-Tomassetti Fernández E. Mesenteric closure in laparoscopic gastric bypass: surgical technique and literature review. *Cir Esp*. 2007;82:77-88.
9. Coleman MH, Awad ZT, Pomp A, Gagner M. Laparoscopic closure of the Petersen mesenteric defect. *Obes Surg*. 2006;16:770-2.
10. Brolin RE. The antiobstruction stitch in stapled Roux-en-Y enteroenterostomy. *Am J Surg*. 1995;169:355-7.
11. Domene CE, Rasesa Jr I, Ciongoli J. Derivação biliopancreática com preservação gástrica videolaparoscópica: sistematização técnica. *Rev Col Bras Cir*. 2001;28:26.
12. Resa JJ, Solano J, Fatás JA, Blas JL, Monzón A, García A, et al. Laparoscopic biliopancreatic diversion: technical aspects and results of our protocol. *Obes Surg*. 2004;14:329-33.
13. Scopinaro N, Marinari GM, Camerini G. Laparoscopic standard biliopancreatic diversion: technique and preliminary results. *Obes Surg*. 2002;12:362-5.
14. Paiva D, Bernardes L, Suretti L. Laparoscopic biliopancreatic diversion: technique and initial results. *Obes Surg*. 2002;12:358-61.
15. Ceriani V, Lodi T, Porta A, Gaffuri P, Faleschini E, Roncaglia O, et al. Laparoscopic versus open biliopancreatic diversion: a prospective comparative study. *Obes Surg*. 2010;20:1348-53.