



Original

Manejo del traumatismo hepático: cuatro años de experiencia

Rafael Ayuso Velasco^{a,*}, Francisco Botello Martínez^b, Gerardo Blanco Fernández^b
y Guillermo Solórzano Peck^b

^a Servicio de Cirugía Pediátrica, Complejo Hospitalario Universitario de Badajoz, Servicio Extremeño de Salud, Badajoz, España

^b Servicio de Cirugía Hepato-Bilio-Pancreática y Trasplante, Complejo Hospitalario Universitario de Badajoz, Servicio Extremeño de Salud, Badajoz, España

INFORMACIÓN DEL ARTÍCULO

Historia del artículo:

Recibido el 22 de febrero de 2011

Aceptado el 5 de abril de 2011

On-line el 1 de julio de 2011

Palabras clave:

Traumatismo hepático
Tratamiento no quirúrgico
Cirugía de control de daños

RESUMEN

Introducción: El hígado es el segundo órgano más dañado en los traumatismos abdominales. El objetivo de este trabajo es presentar la experiencia de nuestro hospital de referencia regional y resumir el manejo de este tipo de lesiones a lo largo de los cuatro últimos años. **Pacientes y métodos:** Se realiza un estudio observacional, descriptivo y retrospectivo de los traumatismos hepáticos ingresados en nuestro Servicio desde enero de 2006 hasta marzo de 2010. Se recogen diferentes datos clínicos (edad, sexo, etiología, tipo de lesión, presencia de estabilidad hemodinámica y peritonismo, tipo de tratamiento y complicaciones). **Resultados:** Diecisiete pacientes son incluidos, con una edad media de 25,3 años, 12 de ellos son varones. Diez pacientes reciben tratamiento no quirúrgico. De los intervenidos, en 3 se realiza un *packing* y, 1 de estos requiere una hemihepatectomía en la segunda intervención. Aparecen complicaciones en 4 pacientes, 2 operados y 2 no operados. **Discusión y conclusiones:** El criterio más importante para la elección del tratamiento no quirúrgico es la estabilidad hemodinámica. La técnica quirúrgica más recomendada para el control rápido de la hemorragia hepática es el *packing*, permitiendo estabilizar y derivar al paciente a un hospital con experiencia en cirugía hepática.

© 2011 AEC. Publicado por Elsevier España, S.L. Todos los derechos reservados.

Management of hepatic trauma: four years experience

A B S T R A C T

Introduction: The liver is the second most damaged organ in abdominal trauma. The purpose of this article is to present the experience of our regional reference hospital and summarise the management of these types of injury over the last four years. **Patients and methods:** An observational, descriptive and retrospective study was performed on patients with hepatic trauma admitted to our Department from January 2006 to March 2010. The clinical variables collected were: age, sex, aetiology, injury type, presence of haemodynamic stability and peritonism, type of treatment, and complications.

Keywords:

Hepatic trauma
Non-surgical treatment
Damage control surgery

* Autor para correspondencia.

Correo electrónico: rayusov@telefonica.net (R. Ayuso Velasco).

0009-739X/\$ – see front matter © 2011 AEC. Publicado por Elsevier España, S.L. Todos los derechos reservados.

doi:10.1016/j.ciresp.2011.04.003

Results: The study included 17 patients, with a mean age of 25.3 years, and 12 of them were male. Ten patients received non-surgical treatment. Of those who received surgical treatment, packing was performed on 3, with one of them requiring a hemi-hepatectomy in a second operation. There were complications in 4 patients, 2 surgical and 2 non-surgical. **Discussion and conclusions:** The most important criterion for the choice of non-surgical treatment is haemodynamic stability. The most recommended surgical technique for the rapid control of liver bleeding is compression packing, achieving stabilisation and to transfer the patient to a hospital with experience in hepatic surgery.

© 2011 AEC. Published by Elsevier España, S.L. All rights reserved.

Introducción

El hígado es, después del bazo, el órgano más frecuentemente lesionado tras un traumatismo abdominal o torácico cerrado. Es el que más se daña en los traumatismos abiertos o penetrantes^{1,2}.

La evolución en el manejo diagnóstico y terapéutico del traumatismo hepático (TH) ha conseguido en los últimos años un descenso de la mortalidad, situándose actualmente entre el 4 y el 15% según el tipo de lesión y la presencia o no de otros órganos afectados². Esta disminución es atribuible por algunos autores a la mejora de las técnicas quirúrgicas para el manejo de las lesiones de los grandes vasos y conductos hepáticos, al uso de los principios de control de daños, a la utilización de la angiografía y la embolización y a que el número de TH intervenidos cada vez es menor^{3,4}.

Actualmente, el tratamiento del TH tiende a ser cada vez más conservador, dejando la cirugía para casos específicos. Con este trabajo pretendemos exponer la experiencia del hospital de referencia de Extremadura y resumir el manejo de esta dolencia en los últimos cuatro años.

Pacientes y métodos

Se realiza un estudio observacional, descriptivo, transversal y retrospectivo. Se revisan todos los casos de TH ingresados, desde enero de 2006 hasta marzo de 2010, en el Servicio de

Cirugía Hepato-Bilio-Pancreática y Trasplantes del Hospital Infanta Cristina de Badajoz, el cual es el centro de referencia de toda la comunidad autónoma para el tratamiento de esta dolencia.

De las historias clínicas revisadas se ha recogido la siguiente información: la edad, el sexo, el origen del traumatismo, la estancia hospitalaria, el tipo de traumatismo según la *Liver Injury Scale* (LIS) (tabla 1), la presencia al ingreso de peritonismo y de inestabilidad hemodinámica (IH), la necesidad de transfusión y de intervención quirúrgica y la presencia de complicaciones. Para comparar medias hemos utilizado la t de Student. Hemos realizado la prueba de normalidad (Rachas), de aleatoridad (Kolmogorov-Smirnov) y homocedasticidad (Levene). Para establecer la relación entre variables cualitativas hemos utilizado la prueba Chi cuadrado y el estadístico exacto de Fisher.

Resultados

Durante el período de estudio ingresan 17 pacientes con diagnóstico de TH en nuestro Servicio, 12 varones y 5 mujeres. La edad varía desde los 14 hasta los 44 años (media 25,3 ± 9). La estancia hospitalaria oscila entre 4 y 37 días (media 17,29 ± 8,93).

Solo 1 de los traumatismos es abierto, a causa de un disparo accidental con un arma de fuego. De los TH cerrados, 8 son por accidente de tráfico tanto de coche como de moto, 2 por caída de una bicicleta, 2 por una cox de un caballo y el resto por

Tabla 1 – Clasificación del traumatismo hepático según la *Liver Injury Scale*

Grado	Hematoma subcapsular	Laceración	Hematoma del parénquima	Lesión vascular
I	< 10% de superficie	< 1 cm de profundidad		
II	10%-50% de superficie	1-3 cm de profundidad; < 10 cm de longitud	< 10 cm diámetro	
III	> 50% de superficie o expansivo. Rotura del hematoma subcapsular	> 3 cm profundidad	> 10 cm diámetro o expansivo. Rotura del hematoma parenquimatoso	
IV		Disrupción parénquima 25-75% o 1-3 segmentos del mismo lóbulo		
V		Disrupción del parénquima > 75% o > 3 segmentos del mismo lóbulo		Venosa yuxtahepática (cava retrohepática o vena hepática mayor)
VI				Avulsión hepática

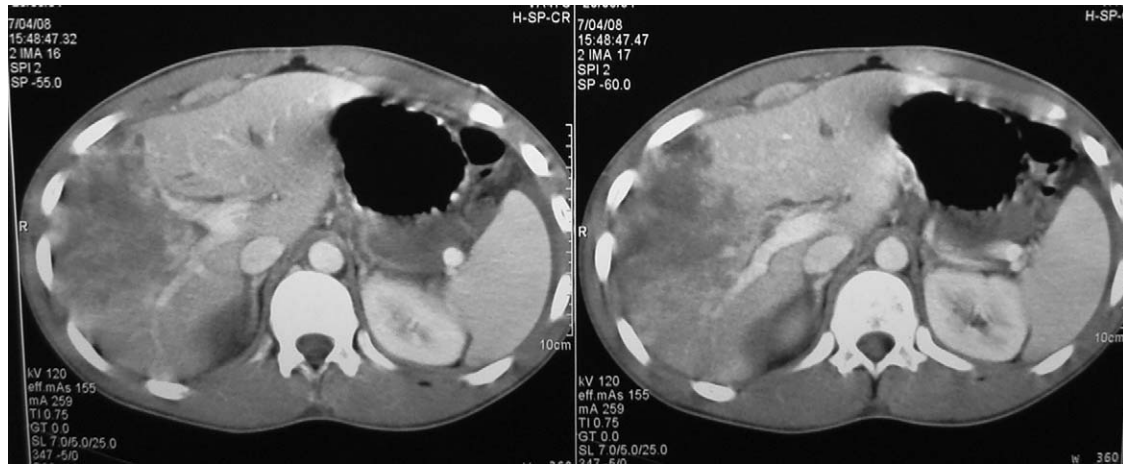


Figura 1 – TH grado V en un paciente en el que se realiza un manejo conservador.

impacto de objetos romos. Del total, 2 pacientes presentan signos de irritación peritoneal y 3 están hemodinámicamente inestables al ingreso, 9 requieren alguna transfusión y 7, intervención quirúrgica. En todos los casos en que se transfunde, se hace con concentrados de hemáties (de 2 a 14 unidades), en 3 de ellos con plasma (de 4 a 8 unidades), en 3 con plaquetas (de 2 a 5 unidades) y en 2 con factores de coagulación.

Para el diagnóstico radiológico se emplea la tomografía computarizada (TC) en todos los TH y la ecografía en 7 de ellos. Según la clasificación LIS, 5 pacientes sufren TH de tipo II, 4 de tipo III, 5 de tipo IV y 2 de tipo V (figs. 1 y 2). La tabla 2 compara el grupo de pacientes operados con el de no operados.

De los 7 pacientes que son intervenidos, 3 requieren una segunda cirugía, debido a que en la primera se les realiza un packing, todos por un TH de grado IV. Otros 2 de los casos operados necesitan una esplenectomía y otro, una colecistectomía. En las reintervenciones se practica una hepatectomía derecha en uno, una colecistectomía en los otros 2 y en uno de estos, además, una coledocotomía para la colocación de un tubo de Kehr por una pequeña fuga en el segmento VII (tabla 3).

Las complicaciones registradas en los pacientes operados son una fuga biliar en un TH de grado V, el cual requiere una esfinterotomía endoscópica y la colocación de una prótesis

Tabla 2 – Comparación entre el grupo de operados y de no operados

	Operados (n = 7)	No operados (n = 10)
Estancia media hospitalaria (días)	23,9 ± 10,78	13 ± 3,8
Inestabilidad hemodinámica	3	-
Peritonismo	2	-
Necesidad de transfusión	7	2
Tipo de TH		
Tipo II	2	3
Tipo III	1	4
Tipo IV	3	2
Tipo V	1	1
Complicaciones	2	2

biliar y, en un TH de grado III, una fístula pancreática de bajo débito que se cierra espontáneamente. En los pacientes que reciben tratamiento no quirúrgico (TNQ), aparecen un biloma en el segmento IV en uno de los TH de grado II y una abdominalgia, 3 semanas después de ser dado de alta, en un paciente con TH de grado IV, ambos mejoran con tratamiento médico. No hemos encontrado relación estadística entre las complicaciones y otras variables como la estancia

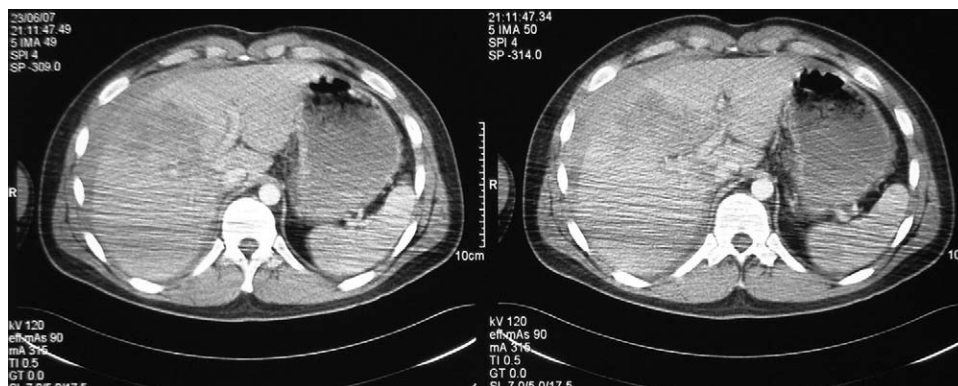


Figura 2 – TH grado IV que requiere tratamiento quirúrgico.

Tabla 3 – Datos de los pacientes intervenidos quirúrgicamente

TH	P	IH	Intervención	Reintervención	Complicaciones
V	Sí	Sí	Hemostasia de grandes vasos	-	Fuga biliar
III	No	No	Sutura hepática, esplenectomía	-	Fístula pancreática
IV	No	No	Packing	Hepatectomía derecha	-
IV	No	Sí	Packing	Hemostasia, colecistectomía	-
II	No	No	Hemostasia de laceración, sutura de rama terminal de vena suprahepática izquierda, esplenectomía	-	-
II (abierto)	No	No	Hemostasia hepática, sutura cardiaca, pulmonar y diafragmática	-	-
IV	Sí	Sí	Packing	Hemostasia, colecistectomía, tubo de Kehr y CIO	-

CIO: colangiografía intraoperatoria; IH: inestabilidad hemodinámica; P: peritonismo; TH: grado de traumatismo hepático.

Tabla 4 – Relación estadística respecto a las complicaciones y a la necesidad de intervención quirúrgica

	Con complicación	Sin complicación	p
IH	25%	10%	0,505
Peritonismo	33,3%	9,1%	0,396
Transfusión	50%	54,5%	0,662
Intervención	50%	36,4%	0,538
Lesiones asociadas	25%	63,6%	0,231
Estancia media	20 ± 11,52	15,5 ± 8,17	0,414
	Intervenidos	No intervenidos	p
IH	40%	0%	0,09
Peritonismo	33,3%	0%	0,125
Transfusión	100%	20%	0,002
Complicaciones	33,3%	50%	0,538
Lesiones asociadas	57,1%	60%	0,646
Estancia media	23,43 ± 10,78	13 ± 3,8	0,044

IH: inestabilidad hemodinámica.

hospitalaria, la etiología del TH, la presencia de peritonismo o la estabilidad hemodinámica, el grado del TH y la necesidad de tratamiento quirúrgico o de transfusión. Existe relación estadísticamente significativa entre la necesidad de intervención y una mayor estancia hospitalaria, así como un mayor porcentaje de pacientes transfundidos entre los intervenidos con respecto a los no intervenidos (tabla 4).

Durante el seguimiento tras el alta, se observa la mejoría radiológica de todas las lesiones hepáticas.

Discusión

La causa más frecuente de los TH son los accidentes de tráfico con un 67% de los casos². En nuestros pacientes, un 47% de los TH son por esta causa y el 29%, por impacto con algún objeto romo. El TH grave supone un 10-30% de todas las lesiones hepáticas, las cuales suponen un 40 - 80% de la mortalidad¹. En nuestro estudio, 7 pacientes han sufrido un TH grave (grados IV y V) sin ningún caso de éxitos.

Para el diagnóstico del TH, la TC es la prueba más sensible y específica para determinar la extensión y la gravedad de las lesiones^{2,5}. Sin embargo tiene un índice del 13% de falsos negativos para la perforación intestinal asociada. La ecografía es la técnica radiológica de elección cuando el paciente está inestable, ya que permite la detección rápida del

hemoperitoneo con una sensibilidad del 83,3% y una especificidad del 99,7%. Ambas pruebas han sustituido al lavado peritoneal diagnóstico³. En todos nuestros pacientes se realiza una TC que resulta ser diagnóstica, en 7 de ellos se practica una ecografía previa a la tomografía, antes de la llegada a nuestro hospital. Algunos autores han intentado establecer el aumento de las transaminasas en suero como marcador de daño hepático en pacientes estables con un traumatismo abdominal, para predecir quién puede requerir una TC para el estudio del TH⁶.

La aplicación del TNQ en los adultos nace de la experiencia acumulada con los TH y esplénicos en los niños. La evolución natural de muchos TH hacia la hemostasia espontánea unida a la gran capacidad regenerativa del hígado, facilita su curación sin necesidad de cirugía. Los aspectos que se han considerado más importantes para la selección del TNQ en los pacientes con TH son: la estabilidad hemodinámica (presión arterial sistólica > 90 mmHg, frecuencia cardíaca < 100 pulsaciones por minuto, exceso de bases y niveles de lactato en suero normales), la integridad neurológica, la ausencia de signos de irritación peritoneal, las necesidades transfusionales, el grado del TH (según la escala LIS), la etiología del traumatismo, la disponibilidad de una Unidad de Cuidados Intensivos (UCI), la cantidad de hemoperitoneo, la ausencia de otras lesiones intraabdominales asociadas y el antecedente de un tratamiento anticoagulante^{2,3,7}. De todas estas variables, las más

importantes son la estabilidad hemodinámica a su llegada a Urgencias o después de la reanimación inicial (hasta 2 litros de fluidos) y la ausencia de irritación peritoneal^{1,8,9}.

En los pacientes estables, el índice de éxito estimado en los TH grados I y II es del 91,5%, en el grado III, 79%; en el IV, 61-86% y en el grado V, 32-77%, sin embargo, es imposible predecir en qué enfermos va a fracasar el TNQ inicial. La mortalidad del TNQ en el TH es menor que con el tratamiento quirúrgico (4%)^{2,9,10}.

Las ventajas que supone el TNQ son sobre todo las derivadas de la disminución del riesgo de las laparotomías, tanto a corto plazo (complicaciones anestésicas, iatrogénicas, infecciones abdominales, menores necesidades transfusionales y menor estancia hospitalaria y en la UCI), como a largo plazo (riesgo de obstrucción intestinal o de hernia a través de la cicatriz). Por el contrario, con el TNQ existe el riesgo de que aparezca un sangrado tardío o complicaciones por la existencia de perforación de una víscera hueca que no ha sido detectada con la TC (esto ha ocurrido en el 0,3% de pacientes de una serie de 225.000 traumatismos cerrados). Para algunos autores, el hecho de dejar sangre en la cavidad abdominal puede originar adherencias con el consiguiente riesgo de obstrucción intestinal, por eso, proponen la realización de una laparoscopia para limpiar el interior del abdomen una semana después del traumatismo^{3,9}.

Numerosos estudios han comprobado la utilidad de la arteriografía con embolización en el tratamiento del TH con un índice de éxito de hasta el 91%. Los beneficios de esta técnica son una menor estancia hospitalaria y una menor necesidad de transfusiones y de intervenciones quirúrgicas⁵. En nuestra serie no se ha utilizado la radiología intervencionista en ningún paciente para el manejo de los TH, aunque sí nos es útil para el manejo de pacientes con lesiones sangrantes de etiología no traumática que no analizamos en esta serie.

Todo paciente con TH que presente un *shock* hemodinámico resistente a fluidoterapia y en el que la ecografía abdominal demuestre que tiene líquido libre en el cuadrante superior derecho, requiere cirugía abdominal urgente². Los principales criterios en las que se basa la decisión del tratamiento quirúrgico son la IH y la necesidad de transfusión¹, pero si un paciente estable que está en observación se inestabiliza o presenta irritación peritoneal, entonces requiere cirugía⁹. Cuando un TH pasa del TNQ al tratamiento quirúrgico, supone un aumento en la dificultad de la intervención debido al procedimiento y a la inestabilidad del paciente³.

En general, la incisión más recomendada para el tratamiento quirúrgico de los TH es la laparotomía media supra- e infraumbilical porque permite la exploración de todo el abdomen. Sin embargo, los cirujanos hepatobiliares prefieren la incisión subcostal bilateral o la de Río Branco, ya que facilitan una mejor exposición del lóbulo hepático derecho, de las venas suprahepáticas y de la cava. El *packing* perihepático logra la contención de más del 80% de los sangrados profusos de los TH que requieren una laparotomía y permite su resucitación intraoperatoria. Es el procedimiento más recomendado para los cirujanos con menos experiencia para controlar y estabilizar a un paciente y enviarlo después al hospital de referencia^{2,4}. En nuestra serie, de los 7 pacientes que requieren una laparotomía, sólo se practica el *packing* a 3 de ellos, siendo realizado en otros hospitales de área y

consiguiendo la estabilización de los sujetos con su posterior traslado a nuestro centro. En otro de los TH, se ejecuta la maniobra de Pringle, siendo parcialmente hemostática. De los pacientes reintervenidos, solo 1 de ellos requiere una hemihepatectomía derecha tras el *packing*, en los otros 2 se lleva a cabo la colecistectomía y en 1 de estos, se deja un tubo de Kehr por una pequeña fuga detectada con la colangiografía intraoperatoria.

Según la experiencia de algunos autores, casi la mitad de las heridas penetrantes por arma blanca en la pared abdominal anterior y el 86% de las de pared posterior, pueden ser manejadas con TNQ. Sin embargo, esta actitud con los TH aislados por herida por arma de fuego es más controvertida. La alta sensibilidad y especificidad de la TC para descartar las perforaciones de las vísceras huecas y la embolización mediante arteriografía en los casos de fuga de contraste, puede permitir un TNQ de los TH penetrantes con mayor seguridad². Tan solo 1 de nuestros pacientes sufre un TH penetrante por arma de fuego, que además asocia lesiones intratorácicas (tabla 3).

El índice de complicaciones del TNQ es del 5-42%. Esta morbilidad está relacionada con el grado del TH, así, en los TH de grado V es del 63%, en los de grado IV, del 21%, en los de grado III, del 1% y en el resto la morbilidad es del 0%. Las más frecuentes son la hemorragia (2,8-8,4%), la fuga biliar, el síndrome compartimental abdominal (1%), la necrosis hepática, el absceso hepático y las lesiones de otros órganos (1-5%). La hemorragia tardía es la primera causa de mortalidad en el TH, suele presentarse en las primeras 72 horas tras el inicio del TNQ (sobre todo en las primeras 24 horas). Las complicaciones biliares (0,5-4,5%) suelen manifestarse después del tercer día tras el TH. Si estas no pueden solucionarse mediante drenaje percutáneo, puede colocarse una prótesis biliar con ayuda de una colangiopancreatografía retrógrada endoscópica¹¹. De las 4 complicaciones recogidas entre nuestros casos, 2 son secundarias a una lesión de las vías biliares, un biloma y una fuga biliar, esta última requiere la colocación de una prótesis. La falta de significación estadística entre las complicaciones o la necesidad de intervención quirúrgica con el resto de variables analizadas, puede deberse, en la mayoría de los casos, a la limitación del tamaño muestral.

Otros aspectos en los que todavía no existen criterios unificados en el manejo del TH son la estancia en la UCI y en el hospital, el protocolo de seguimiento del TH y el tiempo en el que el paciente debe permanecer en reposo y cuándo puede reincorporarse a su vida normal. Las recomendaciones incluyen la realización de las TC de control en función del estado clínico del paciente, siendo seriadas a partir del primer mes. En cuanto a la realización de actividades físicas importantes, se aconseja no hacerse hasta evidenciar en la TC una curación de al menos el 90-95% de la lesión inicial^{2,9}.

Conclusiones

El criterio más importante para la elección del TNQ es la estabilidad hemodinámica del paciente. Si aparece un empeoramiento clínico o signos de peritonismo, estará indicada la realización de una laparotomía. El *packing* es la técnica más recomendada para la cirugía de control de daños,

sobre todo en los hospitales con menor experiencia en la cirugía hepática y del politraumatizado, ya que permite la estabilización rápida del paciente para su posterior derivación al hospital de referencia.

Conflicto de intereses

Los autores declaran no tener ningún conflicto de intereses.

BIBLIOGRAFÍA

1. González-Castro A, Suberviola Cañas B, Holanda Peña M, Ots E, Domínguez Artiga M, Ballesteros M. Traumatismo hepático. Descripción de una cohorte y valoración de opciones terapéuticas. *Cir Esp.* 2007;81:78-81.
2. Silvio-Estaba L, Madrazo-González Z, Ramos-Rubio E. Actualización del tratamiento de los traumatismos hepáticos. *Cir Esp.* 2008;83:227-34.
3. Peitzman A, Ferrada P, Puyana J. Nonoperative management of blunt abdominal trauma: have we gone too far? *Surg Infections.* 2009;10:427-33.
4. Badger S, Barclay R, Campbell P, Mole T, Diamond T. Management of liver trauma. *World J Surg.* 2009;33:2522-37.
5. Holden A. Abdomen-interventions for solid organ injury. *Injury Int J Care Injured.* 2008;39:1275-89.
6. Ritchie A, Willisroft D. Elevated liver enzymes as a predictor of liver injury in stable blunt abdominal trauma patients: case report and systematic review of the literature. *Can J Rural Med.* 2006;11:283-7.
7. Isenhour J, Marx J. General approach to blunt abdominal trauma in adults. En: DS.B., editor. *Uptodate: Uptodate Waltham MA;* 2009.
8. Galvan D, Peitzman A. Failure of nonoperative management fo abdominal solid organ injuries. *Curr Opin Crit Care.* 2006;15:590-4.
9. Jover Navalón J, Ramos Rodríguez J, Montón S, Ceballos Esparragón J. Tratamiento no operatorio del traumatismo hepático cerrado. Criterios de selección y seguimiento. *Cir Esp.* 2004;76:130-41.
10. Kozar R, Moore F, Moore E, West M, Cocanour C, Davis J, et al. Western Trauma Association critical decisions in trauma: nonoperative management of adult blunt hepatic trauma. *J Trauma.* 2009;67:1144-9.
11. Muñoz C, Fernández M, Brahm J. Hemobilia traumática: caso clínico y revisión de la literatura médica. *Gastroenterol Hepatol.* 2008;31:79-81.