

La imagen del mes

Trombosis aórtica en paciente con trombocitemia esencial**Aortic thrombosis in a patient with essential thrombocythemia**

Joaquín Campos Franco^{a,*}, Lucía Martínez Lesquereux^b, Carmen Seoane Pose^c
y Gerardo Pazos González^c

^a Servicio de Medicina Interna, Complejo Hospitalario Universitario de Santiago de Compostela, Santiago de Compostela, España

^b Servicio de Cirugía General, Complejo Hospitalario Universitario de Santiago de Compostela, Santiago de Compostela, España

^c Servicio de Radiodiagnóstico, Complejo Hospitalario Universitario de Santiago de Compostela, Santiago de Compostela, España

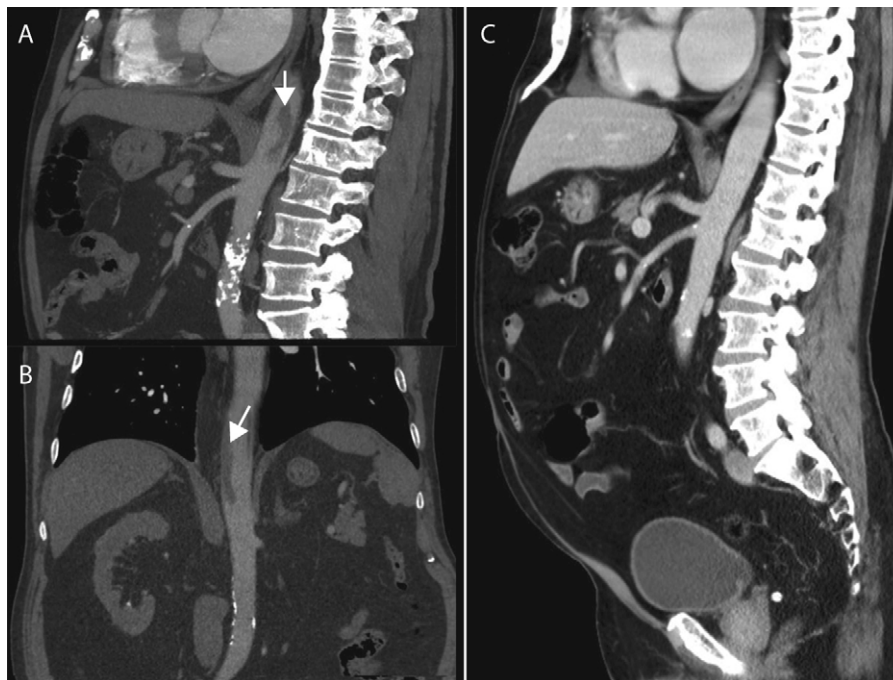


Figura 1

Varón de 74 años con antecedente de trombocitemia esencial a tratamiento con hidroxiurea que consultó por dolor abdominal epigástrico. En la analítica urgente realizada destacaba trombocitosis (902.000 plaquetas/ μ L). Se realizó una tomografía axial computarizada (TC) de abdomen demostrando la presencia de un trombo en la porción inicial de aorta abdominal (fig. 1A y 1B, izquierda) así como lesiones hipodensas en bazo compatibles con infartos esplénicos. Se decidió adoptar una actitud conservadora iniciando tratamiento antiagregante y el paciente evolucionó favorablemente. Una TC abdominal realizada un mes más tarde confirmó la desaparición del trombo aórtico (fig. 1 C, derecha).

* Autor para correspondencia.

Correo electrónico: xkampos@hotmail.com (J. Campos Franco).

0009-739X/\$ – see front matter © 2011 AEC. Publicado por Elsevier España, S.L. Todos los derechos reservados.

doi:10.1016/j.ciresp.2011.10.008