

## Artículo especial

# Tratamiento de las fístulas de ano complejas de causa criptoglandular. ¿Aún se requiere un cirujano con experiencia?☆

José V. Roig <sup>a,1,\*</sup> y Juan García-Armengol <sup>b,1</sup>

<sup>a</sup> Unidad de Coloproctología, Servicio de Cirugía General y del Aparato Digestivo, Consorcio Hospital General Universitario de Valencia, Valencia, España

<sup>b</sup> Unidad de Coloproctología, S.C. Hospital 9 de Octubre, Valencia, España

## INFORMACIÓN DEL ARTÍCULO

## Historia del artículo:

Recibido el 5 de septiembre de 2011

Aceptado el 14 de octubre de 2011

On-line el 15 de marzo de 2012

## Palabras clave:

Fístula de ano compleja

Fístula criptoglandular

Incontinencia anal

Fistulotomía

Colgajo de avance rectal

Ligadura del trayecto

interesfintérico

Sellantes

Anal Fistula Plug

## RESUMEN

Sigue habiendo controversias en el manejo de las fístulas de ano complejas de origen criptoglandular (FC) incluso tras el empleo de técnicas novedosas teóricamente más simples. Para clarificar el papel del cirujano colorrectal en su tratamiento, se efectúa una revisión crítica de la literatura basándonos en que el precario balance entre erradicar la sepsis y mantener la función anorrectal afecta la elección. Se discuten técnicas como la fistulotomía, colgajos de avance, reparación esfinteriana inmediata o ligadura del trayecto interesfintérico. También se analizan las nuevas tecnologías preservadoras del esfínter como el sellado, empleo de tapones y terapia celular. Sin embargo, con escasas excepciones, la evidencia científica es baja o nula debido a la escasez de ensayos clínicos y a que hay gran variabilidad de presentaciones y de detalles técnicos que pueden influir en el resultado. Por tanto, la experiencia en el tratamiento de las FC sigue siendo esencial.

© 2011 AEC. Publicado por Elsevier España, S.L. Todos los derechos reservados.

☆ El presente trabajo fue presentado en tres conferencias invitadas: IV<sup>th</sup> Annual Meeting. European Society of Coloproctology Praga 2009; XIX Congresso Nacional Português de Coloproctología. Porto 2009, y Association of Coloproctology of Great Britain & Ireland Annual Meeting. Bournemouth, 2010.

\* Autor para correspondencia.

Correo electrónico: roig\_jvi@gva.es (J.V. Roig).

<sup>1</sup> European Board in Coloproctology.

Abreviaturas: FC, Fístula compleja; OFI, Orificio fistuloso interno; FDR, Factores de riesgo; ACA, Alteraciones de la continencia anal; EAE, Esfínter anal externo; EAI, Esfínter anal interno; CAR, Colgajo de avance rectal; REI, Reparación esfinteriana inmediata; LIFT, Ligation of the intersphincteric tract; AFP, Anal fistula plug; VAAFT, Video assisted anal fistula treatment.

0009-739X/\$ - see front matter © 2011 AEC. Publicado por Elsevier España, S.L. Todos los derechos reservados.

doi:10.1016/j.ciresp.2011.10.014

## Treatment of complex cryptoglandular anal fistulas. Does it still require an experienced surgeon?

### A B S T R A C T

#### Keywords:

Complex anal fistula  
Cryptoglandular fistula  
Anal incontinence  
Fistulotomy  
Advance rectal flap  
Ligature of the inter-sphincter trajectory  
Sealants  
Anal Fistula Plug

There is still controversy on the management of complex cryptoglandular fistulas, even after employing the newest, theoretically simple, techniques. A critical review of the literature was performed, in order to clarify the role of the surgeon, where the precarious balance between eradicating sepsis and maintaining anorectal influences the choice. Techniques, such as fistulotomy, immediate sphincter repair or ligature of the inter-sphincter trajectory, are discussed. The new sphincter preserving techniques, such as sealing, use of plugs and cell therapy are also analysed. However, with a few exceptions, the scientific evidence is low or zero, due to the lack of clinical trials and to the large variation in the presentations and technical details that could influence the results. For this reason, experience in treating complex cryptoglandular fistulas is still essential.

© 2011 AEC. Published by Elsevier España, S.L. All rights reserved.

## Introducción

La enfermedad fistulosa es uno de los problemas anorrectales más comunes. La conocemos desde milenios: el *Corpus Hippocraticum*<sup>1</sup> recoge el empleo de sedales o la puesta a plano, así como instrumentos para su tratamiento. John Arderne<sup>2</sup>, publicó en el siglo XIV un libro monográfico con terapias similares a las actuales, y Félix de Tassy operó con éxito a Luis XIV de Francia, tras un «ensayo prospectivo» entre la gente de la Corte<sup>3</sup>. Sin embargo, fue Frederick Salmon, con la fundación de un hospital de caridad en Londres, en cuya fachada rezaba la frase: «St. Mark's Hospital for fistula & Co», quien comenzó el camino hacia un abordaje científico del problema<sup>4</sup>.

Sabemos que la mayor parte de las fístulas son de etiología criptoglandular y nacen de una infección en el espacio interesfíntérico, aunque no hay constatación inequívoca de esta teoría<sup>5</sup>. Las diagnosticamos mejor, siendo la evaluación del cirujano experto lo más importante<sup>6</sup>. Pero ¿cómo tratarlas? No hay evidencia de qué es idóneo para mantener la balanza estable entre el control de la continencia y la curación del proceso séptico<sup>7</sup>, máxime cuando tratamos fístulas complejas (FC), es decir, aquellas cuyo trayecto incluye una parte importante del esfínter anal o las asociadas a incontinencia fecal o a elevado riesgo de padecerla.

La cirugía de la fístula, temida y para algunos oscura, siempre ha tenido mucho de artesanal. Posiblemente la necesidad de valorarla en tres dimensiones, dificultades en seguir los trayectos, hallar el orificio fistuloso interno (OFI), o no vulnerar los esfínteres, hayan contribuido a que no demasiados cirujanos hayan intentado abordar los casos difíciles. Sin embargo muchos aspectos se han esclarecido: podemos evaluar la anatomía de la fístula y su relación con los esfínteres, existen múltiples opciones terapéuticas, y han surgido terapias poco agresivas en las que los verbos disecar, seccionar o suturar han sido sustituidos por sellar, taponar o implantar, animando a los más tímidos a embarcarse en el tratamiento de casos complejos empujados por la industria.

Indudablemente hay que estar abiertos al cambio pero ¿cuál es el estado actual? ¿Qué aportan los nuevos tratamientos? En

suma: ¿se sigue precisando un cirujano colorrectal para tratar una FC? Contribuir a esclarecerlo mediante evidencias, datos y alguna reflexión es el objetivo del presente artículo.

## Factores de riesgo de recidivas e incontinencia tras cirugía «clásica»

Aún excluyendo fístulas de Crohn, tuberculosas o rectovaginales, existe gran variabilidad en la tasa de recurrencias, entre el 0 y 65%, y habitualmente situada en torno al 5-8%<sup>8-10</sup>.

Parks describió la clasificación más usada<sup>11</sup>. Según ella, las fístulas supraesfíntéricas y extraesfíntéricas son las más difíciles de tratar aunque afortunadamente sean las más infrecuentes. Pero además, los factores de riesgo (FDR) de recurrencia son: la extensión en herradura, número de intervenciones previas<sup>8</sup>, FC<sup>12</sup>, no encontrar el OFI<sup>8,9,12,13</sup> y la variable cirujano<sup>8</sup>. De un grupo tratando fístulas de ano, el cirujano que operó al 55% de pacientes obtuvo 3,9% de recurrencias frente al 11,2% del resto, lo que habla del papel de la experiencia en este proceso<sup>12</sup>.

Pero además, las alteraciones de la continencia anal (ACA) postoperatorias son frecuentes. Marks y Ritchie refirieron 25% de escapes a gases, 17% a líquidos y 3% a sólidos, mientras 31% de pacientes presentaban escapes mucosos o manchado<sup>14</sup>. Estos últimos no son considerados en muchas series, y hay resultados tan dispares que algunos autores refieren ACA postoperatorias menores que las de otros previamente a la cirugía<sup>15-18</sup>. Así, en una casuística propia, el 14,9% de pacientes presentaban ACA preoperatorias<sup>19</sup>, más del doble que en la población general<sup>20</sup>, que aumentaron tras la intervención hasta un 49,1% como observan otros autores<sup>13,17</sup>. Si no se pregunta directamente al paciente, es obvio que se infravalora el grado de incontinencia, y dada la prevalencia del manchado sería interesante añadirlo a scores como el de la Cleveland Clinic<sup>21</sup>.

Aunque la observación de Milligan y Morgan en 1934<sup>22</sup>: «si se secciona el anillo anorrectal, la incontinencia es segura» sigue vigente, se han mostrado como FDR en estudios univariantes aparte de fístulas altas, el sexo femenino, trayectos anteriores, OFI alto, trayecto verticalizado, edad avanzada, paridad y

cirugía previa<sup>8,17,23,24</sup>, y los multivariantes evidencian la incontinencia previa e hipotonía esfinteriana<sup>12,23</sup>. Las asociaciones de cirujanos colorrectales recomiendan que si se corta más de un 30% de esfínter anal externo (EAE), debe hacerse con cautela, sobre todo en casos de riesgo, y por un cirujano experimentado<sup>25,26</sup>.

### Por qué es difícil sacar conclusiones respecto al tratamiento idóneo

Hay que considerar la variabilidad del concepto de FC que básicamente incluye las difíciles de tratar sin arriesgar la continencia. Lo son las supraesfinterianas y extraesfinterianas, pues su puesta a plano lesionaría gran parte o todos los esfínteres, y otros tratamientos son técnicamente difíciles. También las transesfinterianas altas y las que tienen FDR como los citados. Para tratarlas se ha descrito una amplia variedad de técnicas. ¿Cuál es mejor? Los niveles de evidencia rara vez sobrepasan los de un consenso de expertos. Ello se relaciona con los diferentes tipos de fístulas y presentaciones clínicas, resultados dispares y formas de evaluarlos. Si a ello añadimos el matiz final de cada cirujano, haremos de la discusión una torre de Babel.

### ¿Está obsoleta la fistulotomía?

Poner a plano el trayecto fistuloso es uno de los tratamientos más antiguos. Puede emplearse para fístulas simples con un nivel de evidencia II y Grado de Recomendación B<sup>25</sup>; y con un

nivel I y recomendación B, la fistulotomía es mejor que la fistulectomía, dado que la última genera una herida que tarda más en curar y lesiona más los esfínteres<sup>25,27,28</sup>. La fistulotomía es el método que más posibilidades de curación ofrece, alrededor del 90%<sup>13</sup>. Pero se han observado tasas inaceptablemente altas de ACA grave en FC e incluso del 5% en simples<sup>29</sup>. Sin embargo, un reciente artículo del grupo de St. Mark's<sup>30</sup> muestra curación mediante fistulotomía del 96% de las FC, con ACA discretas, por lo que recomienda su uso por cirujanos experimentados. La sección mediante radiofrecuencia no ha mostrado beneficios<sup>7</sup>.

El empleo de un sedal tampoco mejora mucho los resultados pues utilizado de forma cortante, la tasa de incontinencia es proporcional a la velocidad de sección esfinteriana y sus recurrencias y ACA son similares a las de la fistulotomía<sup>26,31,32</sup>. Estas últimas se han cifrado en un 18%<sup>33</sup>. Pero, ¿y si el sedal se ajusta sin apretarlo? Es el concepto de *snug seton*, de Hammond et al.<sup>34</sup>. La sección es progresiva pero lenta, y en el 52% de casos cae espontáneamente en 6 meses, completándose en el resto con una mínima fistulotomía, y refiriéndose menores ACA. Tampoco es lo mismo seccionar o no el esfínter anal interno (EAI) al colocar el sedal, y un reciente metaanálisis mostró que su preservación reduce la incontinencia postoperatoria<sup>35</sup>. En cualquier caso, fistulotomía y sedal deterioran significativamente las presiones y anatomía esfinterianas<sup>19</sup>, y el cirujano que las emplea, navega como Ulises entre los monstruos Escila y Caribdis, ya que una actitud agresiva significará incontinencia y una tímida, recurrencia<sup>8,10,12,15,27,29,34,36-44</sup> (tabla 1). Hasta se ha descrito una puntuación para decidir si el paciente es susceptible de ser

**Tabla 1 – Resultados del tratamiento de la FC de origen criptoglandular mediante fistulotomía o sedal por etapas**

FISTULOTOMÍA				
Autor	Número de casos	Seguimiento (meses)	Recurrencia o persistencia (%)	Incontinencia (%)
Kronborg, 1985 <sup>27</sup>	24	12	12,5	NE
Van Tets et al., 1994 <sup>15</sup>	312	NE	6	24
Sangwan et al., 1994 <sup>10</sup>	461	34	7	NE
García Aguilar et al., 1996 <sup>8</sup>	624	29	8	45
Westerterp et al., 2003 <sup>36</sup>	11	12-48	0	82
Jordán et al., 2010 <sup>12</sup>	62	19	1,5	10,2
Bokhari y Lindsey, 2010 <sup>29</sup>	68	NE	13	13 <sup>a</sup>
SEDAL				
Autor	Número de casos	Seguimiento (meses)	Persistencia o recurrencia (%)	Incontinencia (%)
Ramanujam et al., 1983 <sup>37</sup>	45	NE	2	2
Williams et al., 1991 <sup>38</sup>	24	NE	8	54 <sup>a</sup>
Pearl et al., 1993 <sup>39</sup>	65	23	3	5 <sup>b</sup>
Graf et al., 1995 <sup>40</sup>	25	46	8	44
García-Aguilar et al., 1998 <sup>41</sup>	47	27	9,2	65,9
Hasegawa et al., 2000 <sup>42</sup>	32	12	29	46
Hammond et al., 2006 <sup>34</sup>	29	42	0	25 <sup>a</sup>
Chuang-Wei et al., 2008 <sup>43</sup>	112	39	0,9	24 <sup>a</sup>
Lykke et al., 2010 <sup>44</sup>	41	NE	12	61

NE: no especificado.

<sup>a</sup>Menor; <sup>b</sup>mayor.

El concepto de incontinencia no es uniforme entre los artículos analizados.

tratado mediante fistulotomía valorando sus FDR, que incluye entre otros el tipo de fistula, función esfinteriana y hábito evacuatorio<sup>45</sup>. Finalmente, dejar un sedal laxo en pacientes sin enfermedad de Crohn, está gravado con casi el 50% de recurrencias, y no es útil en la práctica<sup>46</sup>.

¿Cuál sería una actitud terapéutica medida en FC? Usar la fistulotomía en casos recurrentes, con fibrosis, predominantemente posteriores, en varones con buena masa muscular y ritmo defecatorio normal. Pero claro, todo ello antes de la aparición de técnicas de sellado...

### Una buena opción: el colgajo de avance

Posiblemente el *gold standard* al tratar FC sea el colgajo de avance rectal (CAR), descrito por Noble<sup>47</sup> a principios del siglo xx, con posteriores modificaciones<sup>48,49</sup>. Técnicamente, tras extirpar el trayecto extraesfinteriano, se reseca la mucosa distal al OFI y se talla un colgajo de base amplia empleando bien mucosa y submucosa rectal, incluyendo parcialmente el EAI o incluso todo su espesor. A continuación se cierra el OFI, y se cubre la reparación con el colgajo.

Quizás lo más importante sea el cierre adecuado del OFI, que también puede ser reforzado mediante plicatura lateral o transversa del EAI o capa muscular circular rectal<sup>50,51</sup>. El CAR es buena técnica para tratar fístulas supraesfinterianas, transesfinterianas altas o incluso bajas en pacientes a riesgo de incontinencia, pero puede ser técnicamente exigente en las recurrentes, con tejido cicatricial que dificulte incluso colocar un retractor. En caso de dificultad técnica, puede efectuarse un colgajo anocutáneo desplazando proximalmente la piel perianal hacia el conducto anal, lo que ha obtenido discretamente peores resultados<sup>52,53</sup>.

Las series no son homogéneas, muchas retrospectivas, algunas con sesgos de selección y aportaciones personales que limitan la potencia de los datos obtenidos. Las recurrencias oscilan del 0-33% con un promedio del 19%<sup>54</sup> y llama la atención el poco interés que muestran algunos autores por la valoración de la continencia postoperatoria<sup>19,55-66</sup>, cuyas alteraciones se producen en alrededor del 13%<sup>54</sup> (tabla 2).

En conjunto, se recomienda el CAR en casos en los que se supone que la fistulotomía ocasionaría una ACA (grado de recomendación B)<sup>25,26</sup>, y tiene un papel establecido en el armamentario del cirujano colorrectal. Las diferencias en los resultados sugieren que el factor técnico es fundamental. Se han identificado como FDR de fracaso, el tabaquismo<sup>67,68</sup> y la asociación a adhesivos<sup>69,70</sup>. No está resuelta la controversia sobre qué tipo de colgajo es mejor, el de espesor completo o parcial<sup>54,71</sup>.

La observación de que en todos los casos fallidos el CAR había fracasado únicamente a nivel del OFI hizo pensar que se debiera a persistencia de enfermedad y plantear colocar o no previamente un sedal laxo<sup>63</sup>. Teóricamente reduce supuración y cavidades abscesuales y es muy empleado como primer tiempo operatorio<sup>26</sup>. Sin embargo, las tasas de curación fueron del 63% si no se empleó frente al 67% cuando se hizo<sup>72</sup>.

Aunque teóricamente no lesiona los esfínteres, la ACA tras CAR no es inusual y posiblemente su causa sea la dilatación anal necesaria para efectuar una técnica muchas veces nada fácil<sup>73</sup>. Así, es una de las intervenciones que más afecta la función del EAI<sup>19</sup>. Se ha especulado también que un colgajo de espesor total lesionaría más la continencia<sup>74</sup> y una serie propia mostró un 51% ACA frente al 33% después de uno de mucosa-submucosa;  $p = 0,08$ <sup>75</sup>. Incluso cierto grado de ectropión mucoso puede facilitar el manchado<sup>54</sup>.

### ¿Y por qué no reconstruir el esfínter tras seccionarlo?

Ya que la fistulotomía proporciona los mejores resultados en cuanto a curación y su mayor problema son las ACA, una opción sería la reconstrucción esfinteriana inmediata (REI), cuyo resultado tras un traumatismo agudo es excelente si no hay pérdida de sustancia<sup>76</sup>. Debería restringirse a trayectos poco supurativos sin cavidades abscesuales, y cuando exista fibrosis que dificulte la realización de un colgajo. Se indicaría en fístulas altas o recurrentes preferentemente asociadas a incontinencia por lesión esfinteriana. La técnica comprende fistulotomía, legrado del trayecto, esfínterografía primaria, y cierre cuidadoso de la mucosa del canal anal. Pese a sus

**Tabla 2 – Resultados del tratamiento de la FC de origen criptoglandular mediante colgajo de avance endorrectal**

Autor	Número de casos	Seguimiento (meses)	Persistencia o recurrencia (%)	Incontinencia (%)
Aguilar et al., 1985 <sup>55</sup>	189	8-84	1,5	10
Wedell et al., 1987 <sup>56</sup>	27	18-48	3,4	27,6
Ozuner, 1996 <sup>57</sup>	101	31	29	NE
Golub et al., 1997 <sup>58</sup>	164	19-135	3,3	15
Miller y Finan, 1998 <sup>59</sup>	25	18	0	0
Ortiz y Marzo, 2000 <sup>60</sup>	103	12	7	8
Sonoda et al., 2002 <sup>61</sup>	48	17	22,9	NE
Mizrahi et al., 2002 <sup>62</sup>	41	40	33	NE
Mitalas et al., 2007 <sup>63</sup>	87	15	33	3,4
Uribe et al., 2007 <sup>64</sup>	51	44	7,1	19,6
Ortiz et al., 2008 <sup>65</sup>	91	42	17,6	12,1
Abbas et al., 2008 <sup>66</sup>	36	27	17	NE
Van Koperen et al., 2008 <sup>13</sup>	70	76	21	40 <sup>a</sup>
Roig et al., 2009 <sup>19</sup>	45	19/62 <sup>b</sup>	20	52,8 <sup>a</sup>

NE: no especificado.

<sup>a</sup>Incluyendo manchado; <sup>b</sup>seguimiento telefónico a largo plazo.

El concepto de incontinencia no es uniforme entre los artículos analizados.

**Tabla 3 – Resultados del tratamiento de la FC de origen criptoglandular mediante fistulotomía y reparación esfinteriana inmediata**

Autor	N	Seguimiento (meses)	Fístulas altas (%)	Dehiscencia esfinteriana (%)	Persistencia o recurrencia (%)	Incontinencia (%)
Parkash et al., 1985 <sup>77</sup>	120	6-60	1,6	3,3	2,5	3,6 <sup>a</sup>
Lux et al., 1991 <sup>78</sup>	46	15	56,5	0	0	19,2 <sup>b</sup>
Christiansen et al., 1995 <sup>79</sup>	14	12-96	100	0	14,3	21,4 <sup>a</sup>
Lewis et al., 1996 <sup>80</sup>	32	NE	100	NE	9,4	NE
Roig et al., 1999 <sup>81</sup>	31	24	87	3,2	9,7	16,7 <sup>a</sup>
Pérez et al., 2005 <sup>82</sup>	35	32	100	0	5,7	12,5 <sup>a</sup>
Jivapaisarnpong, 2009 <sup>83</sup>	33	14	94	NE	12,1	0
Roig et al., 2010 <sup>75</sup>	75	13	76	1,3	10,6	21,4 <sup>a</sup>

NE: no especificado.  
<sup>a</sup>Menor; <sup>b</sup>ocasional a heces líquidas.

resultados<sup>75,77-83</sup> (tabla 3), la técnica es vista con escepticismo en foros quirúrgicos aunque sea una buena opción en casos seleccionados<sup>84</sup>. Las recurrencias fueron similares a la del CAR en un estudio aleatorizado<sup>85</sup>, no altera la continencia en sujetos previamente continentes y la mejora en los incontinentes<sup>81</sup>. Un estudio propio también la comparó con los colgajos y objetivó deterioro de la continencia tras efectuarlos. Sin embargo, los pacientes previamente incontinentes mejoraron tras la REI<sup>75</sup>.

#### Ligadura del trayecto interesfintérico

Una idea sugestiva de Matos, Lunniss y Phillips<sup>86</sup> para conservar el esfínter ha sido recientemente modificada<sup>87</sup>. Consiste en incisión a nivel del surco interesfinteriano, identificación del trayecto, ligadura cercana al OFI y exéresis de la porción interesfintérica<sup>88</sup>. Aún descrita como sencilla y reproducible, o se seleccionan los pacientes, o es difícil entender cómo tratar ciertas fistulas. La publicación inicial mostró solamente una recidiva, pero esto no ha sido reproducido por otros autores, si bien no se han descrito casos de ACA tras la intervención<sup>87,89-93</sup> (tabla 4). No hay estudios comparativos con otras técnicas.

Una reciente modificación asocia la colocación de una prótesis biológica para separar los cabos seccionados del trayecto<sup>93</sup>. Pese a que los resultados preliminares han sido buenos, para colocar la prótesis se requiere una disección más extensa que puede dañar los esfínteres, y también hay que considerar el coste del material.

#### Sellantes. Se acabó el riesgo de incontinencia

En la era de la cirugía mínimamente invasiva, la introducción de materiales biológicos sintéticos ha hecho eclosionar técnicas de relleno del trayecto con un biomaterial. El sellante lo ocluye, estimulando la migración, proliferación y activación de fibroblastos y células pluripotenciales endoteliales, sirviendo de matriz para el crecimiento celular e integración tisular<sup>94</sup>.

Se ha empleado fibrinógeno con trombina cuya mezcla produce pegamento de fibrina (Tissucol<sup>®</sup>), fibrina autóloga, albúmina bovina + glutaraldehído (BioGlue<sup>®</sup>) o cianoacrilatos (Glubran<sup>®</sup>). Podríamos pensar que con ellos disponemos de una técnica estandarizada y reproducible que haga capaz a cualquier cirujano de tratar la fístula con mínima morbilidad. Pero no está claro si los éxitos se deben al biomaterial *per se* o al entorno en el que se coloca. ¿Es mejor erradicar previamente cavidades sépticas? ¿Se precisa profilaxis antibiótica? ¿Legrar el trayecto y/o usar abrasivos? ¿Cerrar o no el OFI? (lo que es una técnica en sí misma<sup>95</sup>) ¿Repetir el sellado? Por todo ello, hay bajo nivel de evidencia disponible (nivel III, grado de recomendación B) para su empleo en FC<sup>26</sup>.

Las cifras de éxitos, inicialmente del 60-70%, empeoran a largo plazo, alcanzando las recidivas el 70-100%<sup>96-109</sup> (tabla 5). Sin embargo, su naturaleza no invasiva y perfil de seguridad, les convierte en razonable tratamiento de primera línea en determinados casos. Un estudio aleatorizado comparó sedal laxo con pegamento de fibrina siendo el resultado favorable al segundo, algo no sorprendente dada la baja efectividad para

**Tabla 4 – Resultados del tratamiento de la FC de origen criptoglandular mediante ligadura del trayecto interesfintérico (LIFT)**

Autor	Número de casos	Seguimiento medio (meses)	Persistencia o recurrencia (%)	Incontinencia (%)
Rojanasakul et al., 2007 <sup>87</sup>	18	6,5 <sup>b</sup>	5,6	0
Shanwani et al., 2010 <sup>89</sup>	45	9	17,8	0
Bleier et al., 2010 <sup>90</sup>	35	5	43	0
Aboulian et al., 2011 <sup>91</sup>	25	6	32	0
Ooi et al., 2011 <sup>92</sup>	25	5,5	32	0
Ellis <sup>a</sup> , 2010 <sup>93</sup>	31	15	6	0

<sup>a</sup>Asociando una malla biológica (BioLift); <sup>b</sup>seguimiento máximo.



**Tabla 5 – Resultados del tratamiento de la FC de origen criptoglandular mediante el empleo de sellantes biológicos**

Autor	Número de casos	Material empleado	Seguimiento medio (meses)	Persistencia o recurrencia (%) <sup>a</sup>	Incontinencia (%)
Venkatesh y Ramanujam, 1999 <sup>96</sup>	30	Fibrina autóloga	NE	40	0
Cintron et al., 2000 <sup>97</sup>	26	Fibrina autóloga	12	46	NE
Cintron et al., 2000 <sup>97</sup>	53	Tissucol <sup>®</sup>	12	36	NE
Patrlj et al., 2000 <sup>98</sup> &	30	Tisseel <sup>®</sup>	28	26	0
Lindsey et al., 2002 <sup>99</sup>	13	Tissucol <sup>®</sup>	3	31	0
Sentovich et al., 2003 <sup>100</sup> &&	48	Tissucol <sup>®</sup>	22	31	0
Buchanan et al., 2003 <sup>101</sup>	22	Tissucol <sup>®</sup>	14	86	0
Loungnarath et al., 2004 <sup>102</sup>	22	Tissucol <sup>®</sup>	26	77	NE
Singer et al., 2005 <sup>103</sup>	75	Tissucol <sup>®</sup>	27	75 <sup>d</sup> /56 <sup>e</sup> /65 <sup>f</sup>	0
Barillari et al., 2006 <sup>104</sup>	14	Glubran <sup>®</sup>	18	28,6	0
De la Portilla et al., 2007 <sup>105</sup> /2010 <sup>106</sup>	14	BioGlue <sup>®</sup>	14/60	50 <sup>b</sup> /78,6 <sup>c</sup>	NE
Damin et al., 2009 <sup>107</sup>	30	Tissucol <sup>®</sup>	12	90	0
Queraltó et al., 2010 <sup>108</sup>	34	Glubran <sup>®</sup>	34	32,4	0
Altomare et al., 2011 <sup>109</sup>	39	Tissucol <sup>®</sup>	12	61,6	0

NE: no especificado.

<sup>a</sup>En ocasiones tras una segunda inyección al persistir la fístula. <sup>b</sup>Seguimiento medio 14 meses; <sup>c</sup>seguimiento medio 60 meses. <sup>d</sup>Sellante más antibiótico; <sup>e</sup>sellante más cierre del OFI; <sup>f</sup>sellante más ambos.

curación de un sedal laxo<sup>99</sup>. Otro comparó sedal cortante con sellado mediante fibrina, hallando un 12,5% de recurrencias en el primero frente al 60% del segundo, pero un postoperatorio más incómodo y ACA significativa tras usar el sedal<sup>109</sup>.

Sin embargo, su empleo se ha relacionado con sepsis perianales<sup>110</sup>. Por ello parece importante eliminar el tejido de granulación, cerrar el OFI si es grande, y evitar la fragmentación del pegamento para evitar atrapamiento bacteriano y de detritus<sup>105</sup>.

El tratamiento no altera la continencia, y se tolera bien, pero realmente es poco eficaz. Se sugirió que un trayecto largo favorecería la eficacia del sellado<sup>96</sup>, pero otros autores observaron lo contrario<sup>100</sup>, y algunos no hallan relación con ello ni con la localización del OFI<sup>105</sup>. El sellante se reabsorbe en unos días, lo que es insuficiente para servir de matriz para la reparación tisular. Ninguno ha mostrado ser mejor que otro pues no hay estudios comparativos, pero indudablemente el material es otra variable añadida a la complejidad de la fístula y a los detalles técnicos. ¿Queremos ver la botella medio llena? Curaremos algunos pacientes sin arriesgar -eso sí, consumiendo recursos económicos-. Quizás estén indicados si la función esfinteriana es mala o el riesgo quirúrgico elevado, pero los pacientes tienen que ser conocedores del resultado que se espera obtener<sup>109</sup>.

Se sugirió que la asociación de sellante a un CAR podría mejorar sus resultados. Sin embargo un estudio aleatorizado mostró un 46% de recurrencias en el brazo del sellante + CAR frente al 20% si se empleó CAR solo<sup>69</sup>. Otro estudio de dicha combinación evidenció un 88% de persistencia/recurrencia<sup>70</sup>. Posiblemente el biomaterial dificulta el contacto entre los bordes del colgajo o bloquea el drenaje de trayectos secundarios.

### **Taponar el conducto. Un método simple. ¿También seguro y eficaz?**

Hace 5 años se introdujo en el mercado un xenoinjerto bioabsorbible de intestino delgado de cerdo. El denominado tapón o *anal fistula plug*, Surgisis<sup>®</sup> AFP<sup>™</sup>, de morfología cónica, se coloca en el trayecto fistuloso, tras legarlo y/o tratarlo con

abrasivos, y fijándolo al OFI, de modo que lo ocluye. Posteriormente es colonizado por tejido del huésped pues proporciona un andamiaje para la infiltración por tejido conectivo.

Descrito por Johnson et al. en 2006<sup>111</sup>, inicialmente se describieron un 87% de éxitos, mucho más que empleando adhesivos. Otras publicaciones con mayor seguimiento no los han reproducido y las curaciones se sitúan alrededor del 28%<sup>111-26</sup> (tabla 6). Así, en una misma serie, la curación disminuyó desde un 80% a corto plazo hasta el 55% a los 6 meses<sup>116</sup>. Garg et al. en una revisión sistemática sobre FC, hallaron un 35-87% de curaciones, y en recurrentes el 13-71%<sup>127</sup>. Los resultados son peores en trayectos más cortos<sup>128</sup> y un análisis multivariante ha mostrado que tabaquismo, fistulas posteriores y recidiva previa de un *plug* son predictivos de fracaso<sup>124</sup>.

Alrededor del 19% de casos fallidos, debutan con caída del tapón, error técnico por insuficiente fijación o excesiva tensión. Otra morbilidad son los abscesos postoperatorios, entre el 4-29% de casos<sup>127</sup>, que pueden reducirse mediante una técnica meticulosa<sup>129</sup>. Tampoco se han referido ACA postoperatorias.

Aunque algunos estudios retrospectivos muestran menores recurrencias con CAR frente al tapón en fistulas altas<sup>119,122</sup>, solamente dos prospectivos aleatorizados las comparan. Ortiz et al.<sup>121</sup> observaron un 80% de recurrencias en pacientes con tapón frente al 12,5% mediante CAR (RR = 6,4), suspendiendo prematuramente el estudio. Sin embargo, van Koperen et al.<sup>126</sup> no hallaron diferencias ni en recurrencias (AFP = 71%; CAR = 52%), ni en disfunción postoperatoria o calidad de vida.

Al igual que con la asociación a adhesivos, el *plug* incrementa las recidivas si se asocia a un CAR<sup>130</sup>, por lo que no se recomienda su uso.

Así pues, el tapón de colágeno es una alternativa terapéutica, fundamentalmente en pacientes con FC de largo trayecto. Es esencial la atención al detalle en su fijación y la prevención de infecciones (drenaje previo con sedal) para mejorar los resultados, y debe emplearse por cirujanos experimentados<sup>124,127,131</sup>. No hay datos para recomendarlo como tratamiento de primera línea en fístulas altas.

**Tabla 6 – Resultados del tratamiento de la FC de origen criptoglandular mediante el empleo del Anal Fistula Plug**

Autor	Número de casos	Seguimiento medio (meses)	Persistencia o recurrencia (%)	Extrusión/Absceso* (%)
Johnson et al., 2006 <sup>111</sup>	15	3,5	13	NE
Champagne et al., 2006 <sup>112</sup>	46	12	17,4	9
Van Koperen et al., 2007 <sup>113</sup>	17	7	58,8	41
Schwandner et al., 2008 <sup>114</sup>	12	9	54,5	10/10*
Christoforidis et al., 2008 <sup>115</sup>	47	5	61,7	22/4*
Ky et al., 2008 <sup>116</sup>	20	6,5	65	10*
Thekkinkattil et al., 2009 <sup>117</sup>	36	11	50	23
Garg, 2009 <sup>118</sup>	21	9	28,6	24/5*
Christoforidis et al., 2009 <sup>119</sup>	37	14	68	19
Chung et al., 2009 <sup>120</sup>	30	3	39,7	NE
Ortiz et al., 2009 <sup>121</sup>	15	12	80	20/6,6*
Wang et al., 2009 <sup>122</sup>	29	9	66	NE
El Gazzah et al., 2010 <sup>123</sup>	26	7	65,4	25
Ellis et al., 2010 <sup>124</sup>	63	12	24	1,6
Lenisa et al., 2010 <sup>125</sup>	60	13	40	0*
Van Koperen et al., 2011 <sup>126</sup>	31	11	71	13/3,1

NE: no especificado.

Para evitar fracasos precoces por su extrusión, se ha comercializado con un extremo abotonado (Biodesign™ Surgisis® Fistula Plug) del que solamente se ha publicado escasa eficacia en fístulas reservorio-vaginales y rectovaginales<sup>132</sup>, y otro (GORE® BIO-A® Fistula Plug) que consta de un disco de 16 mm recortable para adaptarlo al defecto, y acoplado a 6 tubos de 9 cm de longitud de los que algunos pueden eliminarse para ajustarlos al trayecto. Es una estructura fibroso-porosa compuesta de un copolímero bio-compatible reabsorbible sintético de ácido poliglicólico y carbonato de trimetileno; por tanto no es material biológico. Todavía no hay publicaciones con su empleo.

Recientemente, se ha informado de un nuevo tratamiento en un modelo porcino empleando pasta de colágeno acelular resistente a la degradación enzimática (Permacol®), sola o asociada a fibroblastos autólogos, comparándolo con un grupo control en el que se efectuó exéresis del trayecto (*core-out*). Todos los trayectos rellenos curaron, observándose que los fibroblastos autólogos se integraban mejor a los tejidos, pero solamente curaron 2 de 7 del grupo control<sup>133</sup>. Clínicamente ha sido empleado en un estudio de fase I, utilizando bien tiras, o una inyección de colágeno triturado (Permacol®) diluida en pegamento de fibrina para facilitar su retención en las primeras fases de la cicatrización. Tras 29 meses, ningún paciente desarrolló abscesos ni ACA. Curaron un 54% frente al 80% de fístulas aunque sin significación estadística<sup>134</sup>.

#### Células madre, ¿ha llegado el futuro a la proctología?

Las terapias con células madre adultas tienen aplicaciones prometedoras en muchas áreas de la medicina. Una forma atractiva de obtenerlas es el lipoaspirado. El primer procedimiento publicado fue el de una mujer con enfermedad de Crohn y fístula rectovaginal refractaria. Las células fueron inyectadas en la mucosa rectal cerca del OFI previamente suturado y se efectuó un colgajo de avance vaginal. La herida curó rápidamente y no hubo recidiva en 3 meses de seguimiento<sup>135</sup>. Tras ello, García Olmo et al. diseñaron un ensayo en fase I que concluyó la efectividad y seguridad del

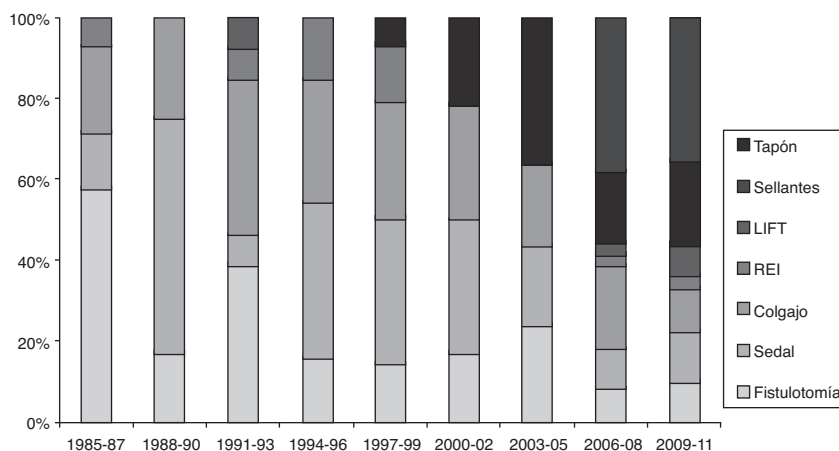
tratamiento en la inducción de curación en pacientes con FC incluyendo las de enfermedad de Crohn<sup>136</sup>. En otro de fase II, 49 pacientes con FC se aleatorizaron para recibir células madre más pegamento de fibrina o fibrina aislada como grupo control. La combinación se mostró efectiva y segura con 4 veces más posibilidades de curación que en el grupo control<sup>137</sup>. Se espera ahora la publicación de un ensayo multicéntrico de fase III en FC de origen criptoglandular con más de 200 pacientes. Sean cuales fueren sus resultados, estas investigaciones abren caminos antes insospechados.

#### Y el abordaje endoscópico...

Ultimamente, se ha comercializado un dispositivo denominado *Video Assisted Anal Fistula Treatment (VAAFT)* (Karl Storz Endoskope), compuesto de un fistuloscopio rígido con un canal de trabajo y otro de irrigación. Mediante él se identifica el tratamiento fistuloso. Tras ello se cierra el OFI vía endoanal con sutura más grapado empleando el dispositivo semicircular Contour® Transtar™ o una cortadora-grapadora lineal, algo difícilmente inocuo a nivel del canal anal. El grapado se sella además con cianoacrilato. El autor afirma que «la técnica excluye la posibilidad de dañar los esfínteres y provocar incontinencia, al tratar la fístula desde dentro»<sup>138</sup>. No hay ninguna serie publicada, pero no parece una opción ventajosa pese a su coste.

#### Comentarios finales

Martin Van Butchell, discípulo de Hunter, se anunciaba en el *Morning Herald* de Londres en 1788 con estas palabras: *Fistula-in-ano: No cure, no pay. This teasing local condition is radically cured sometimes in a week, always in two without cutting, dressing, medicine, cautery, injection, risk, confinement, loss of blood, or an atom found parts*<sup>139</sup>. Era un charlatán excéntrico que no cumplió lo prometido. Más de 200 años después, los cirujanos no hemos sabido hacer cierta su sentencia y la fístula continúa planteando problemas relativos a su curación, a las secuelas



**Figura 1 – Evolución trienal de las publicaciones (PubMed) sobre diferentes técnicas para el tratamiento de fístulas de ano (1985-2011). Resultados expresados en porcentajes del total. Obsérvese el incremento de terapias biológicas en los últimos años hasta alcanzar casi un 60% del total. LIFT: ligadura del trayecto interesfintérico; REI: reparación esfinteriana inmediata.**

de los tratamientos o a la alteración de la calidad de vida que enfermedad o terapias puedan condicionar.

Existen muy pocos estudios prospectivos y aleatorios en relación al tratamiento. Al parecer no hay diferencias importantes entre las técnicas respecto a recurrencias, si bien el uso de biomateriales y colgajos de avance se asocian a menos ACA<sup>140,141</sup>. Muchas terapias no se han desarrollado desde una base experimental. Sin embargo, el entusiasmo por la adopción de nuevas técnicas guiadas por la industria es evidente (fig. 1). Así, no hay estándares terapéuticos ante un problema tan común y prevalente<sup>142</sup>.

La comunidad colorrectal debe animarse a desarrollar mayor evidencia científica para decidir la mejor opción ante un paciente en particular. Además, alteración funcional y calidad de vida no se correlacionan necesariamente, por lo que sería también importante analizar estos aspectos<sup>143</sup>.

¿Y qué opinan los pacientes? En una encuesta, el 74% preferirían no arriesgar su continencia antes que garantizar su curación, frente al 26% que elegirían una puesta a plano<sup>144</sup> si bien la información que se dio a los pacientes es discutible.

¿Qué hacer pues ante un paciente complejo? Dado el bajo grado de evidencia disponible, la cirugía basada en la experiencia personal y el dominio reflexivo de diferentes opciones sigue vigente. En suma, el tratamiento de las FC de ano continúa planteando más sombras que luces en la era de la medicina basada en la evidencia, y la frase de Lockhart-Mummery en 1929: *Probably more surgical reputations have been damaged by the unsuccessful treatment of a fistula than by excision of the rectum or gastroenterostomy* aún sea válida<sup>145</sup>.

La cirugía de la fístula ha pasado por diferentes períodos históricos: habilidades manuales, bases científicas, y nuevas terapias biológicas en desarrollo. Estamos seguros que durante unos años seguiremos necesitando trabajar con las tres, pero siempre bajo la dirección de un cirujano colorrectal experto, por lo que a la cuestión planteada como objetivo del trabajo debemos responder, de momento, afirmativamente.

## Conflicto de intereses

Los autores declaran no tener ningún conflicto de intereses.

## BIBLIOGRAFÍA

1. Blanchard CE. The romance of proctology. Youngstown, Ohio: Medical Success Press Publishers. 1938.
2. Arderne J. Treatises of fistula-in-ano. D'Arcy Power, Editor. English text society. Original series n.º 139. Oxford: Oxford University press. 1910.
3. Pluchinotta A. Storia illustrata della proctologia. Padova: Ciba Geigy Edizioni. 1992.
4. Greenshaw L. St Mark's Hospital. A social history of a specialised hospital. Oxford: Oxford University Press. 1985.
5. Phillips RKS, Lunniss P, editores. Anal Fistula: Surgical Evaluation and Management. Londres: Chapman&Hall. 1996.
6. Jordán J, Roig JV, García Armengol J, Esclapez P, Jordán Y, García Granero E, et al. Importancia de la exploración física y de los métodos de imagen en el diagnóstico de la fístula de ano. Cir Esp. 2009;85:238-45.
7. Malik AI, Nelson RL. Surgical management of anal fistulae: a systematic review. Colorectal Dis. 2008;10:420-30.
8. García-Aguilar J, Belmonte C, Wong D, Goldberg SM, Madoff RD. Anal fistula surgery. Factors associated with recurrence and incontinence. Dis Colon Rectum. 1996;39:723-9.
9. Sainio P, Husa A. Fistula-in-ano: clinical features and long-term results of surgery in 199 adults. Acta Chir Scand. 1985;151:169-76.
10. Sangwan YP, Rosen L, Riether RD, Stasik JJ, Sheets JA, Khubchandani IT. Is simple fistula-in-ano simple. Dis Colon Rectum. 1994;37:885-9.
11. Parks AG, Gordon PH, Hardcastle JD. A classification of fistula-in-ano. Br J Surg. 1976;63:1-12.
12. Jordán J, Roig JV, García-Armengol J, García-Granero E, Solana A, Lledó S. Risk factors for recurrence and



- incontinence after anal fistula surgery. *Colorectal Dis.* 2010;12:254-60.
13. Van Koperen PJ, Wind J, Bemelman WA, Bakx R, Reitsma JB, Slors FM. Long-term functional outcome and risk factors for recurrence after surgical treatment for low and high perianal fistulas of cryptoglandular origin. *Dis Colon Rectum.* 2008;51:1475-81.
  14. Marks CG, Ritchie JK. Anal fistulas at St Mark's Hospital. *Br J Surg.* 1977;64:84-91.
  15. Van Tets WF, Kuijpers HC. Continence disorders after anal fistulotomy. *Dis Colon Rectum.* 1994;37:1194-7.
  16. Ho YH, Tan M, Leong AFP, Seow-Choen F. Marsupialization of fistulotomy wounds improves healing: a randomized controlled trial. *Br J Surg.* 1998;85:105-7.
  17. Ommer A, Wenger FA, Rolfs T, Walz MK. Continence disorders after anal surgery - a relevant problem. *Int J Colorectal Dis.* 2008;23:1023-31.
  18. Shouler PJ, Grimley RP, Keighley MRD, Alexander-Williams J. Fistula-in-ano is usually simple to manage surgically. *Int J Colorectal Dis.* 1986;1:113-5.
  19. Roig JV, Jordán J, García-Armengol J, Esclapez P, Solana A. Changes in anorectal morphologic and functional parameters after fistula-in-ano surgery. *Dis Colon Rectum.* 2009;52:1462-9.
  20. Roig JV, García-García A, Flors C, Castells P, Lledó S. Hábitos defecatorios en población laboral normal. *Rev Esp Enferm Dig.* 1993;84:224-30.
  21. Jorge JMN, Wexner SD. Etiology and management of fecal incontinence. *Dis Colon Rectum.* 1993;36:77-97.
  22. Milligan ETC, Morgan CN. Surgical anatomy of the anal canal with special reference to ano-rectal fistulae. *Lancet.* 1934;2:1150-213.
  23. Toyonaga T, Matsushima M, Kiri T, Sogawa N, Kanyama H, Matsumura N, et al. Factors affecting continence after fistulotomy for intersphincteric fistula-in-ano. *Int J Colorectal Dis.* 2007;22:1071-5.
  24. Buchanan GN, Williams AB, Bartram CI, Halligan S, Nicholls RJ, Cohen CR. Potential clinical implications of direction of a trans-sphincteric anal fistula track. *Br J Surg.* 2003;90:1250-5.
  25. Whiteford MH, 3rd Kilkenny J, Hyman N, Buie WD, Cohen J, Orsay C, et al. Standards Practice Task Force; American Society of Colon and Rectal Surgeons Practice parameters for the treatment of perianal abscess and fistula-in-ano (revised). *Dis Colon Rectum.* 2005;48:1337-42.
  26. Williams JG, Farrands PA, Williams AB, Taylor BA, Lunniss PJ, Sagar PM, et al. The treatment of anal fistula: ACPGBI position statement. *Colorectal Dis.* 2007;9 Suppl 4:18-50.
  27. Kronborg O. To lay open or excise a fistula-in-ano: a randomized trial. *Br J Surg.* 1985;72:970.
  28. Belmonte Montes C, Ruiz Galindo GH, Montes Villalobos JL, Decanini Terán C. Fistulotomía vs fistulectomía. Valoración ultrasonográfica de lesión al mecanismo del esfínter anal. *Rev Gastroenterol Mex.* 1999;64:167-70.
  29. Bokhari S, Lindsey I. Incontinence following sphincter division for treatment of anal fistula. *Colorectal Dis.* 2010;12:e135-9.
  30. Atkin GK, Martins J, Tozer P, Ranchod P, Phillips RK. For many high anal fistulas, lay open is still a good option. *Tech Coloproctol.* 2011;15:143-50.
  31. Zbar AP, Ramesh J, Beer-Gabel M, Salazar R, Pescatori M. Conventional cutting vs. internal anal sphincter-preserving seton for high trans-sphincteric fistula: a prospective randomized manometric and clinical trial. *Tech Coloproctol.* 2003;7:89-94.
  32. Ho KS, Tsang C, Seow-Choen F, Ho YH, Tang CL, Heah SM, et al. Prospective randomised trial comparing ayurvedic cutting seton and fistulotomy for low fistula-in-ano. *Tech Coloproctol.* 2001;5:137-41.
  33. Ritchie RD, Sackier JM, Hodde JP. Incontinence rates after cutting seton treatment for anal fistula. *Colorectal Dis.* 2009;11:564-71.
  34. Hammond TM, Knowles CH, Porrett T, Lunniss PJ. The Snug Seton: short and medium term results of slow fistulotomy for idiopathic anal fistulae. *Colorectal Dis.* 2006;8:328-37.
  35. Vial M, Parés D, Pera M, Grande L. Faecal incontinence after seton treatment for anal fistulae with and without surgical division of internal anal sphincter: a systematic review. *Colorectal Dis.* 2010;12:172-8.
  36. Westerterp M, Volkers NA, Poolman RW, van Tets WF. Anal fistulotomy between Skylla and Charybdis. *Colorectal Dis.* 2003;5:549-51.
  37. Ramanujam PS, Prasad ML, Abcarian H. The role of seton in fistulotomy of the anus. *Surg Gynecol Obstet.* 1983;157:419-22.
  38. Williams JG, MacLeod CA, Rothenberger DA, Goldberg SM. Seton treatment of high anal fistulae. *Br J Surg.* 1991;78:1159-61.
  39. Pearl RK, Andrews JR, Orsay CP, Weisman RI, Prasad ML, Nelson RL, et al. Role of the seton in the management of anorectal fistulas. *Dis Colon Rectum.* 1993;36:573-7.
  40. Graf W, Pählman L, Ejerblad S. Functional results after seton treatment of high transsphincteric anal fistulas. *Eur J Surg.* 1995;161:289-91.
  41. García-Aguilar J, Belmonte C, Wong DW, Goldberg SM, Madoff RD. Cutting seton versus two-stage seton fistulotomy in the surgical management of high anal fistula. *Br J Surg.* 1998;85:243-5.
  42. Hasegawa H, Radley S, Keighley MR. Long-term results of cutting seton fistulotomy. *Acta Chir Jugosl.* 2000;47 Suppl. 1:19-21.
  43. Chuang-Wei C, Chang-Chieh W, Cheng-Wen H, Tsai-Yu L, Chun-Che F, Shu-Wen J. Cutting seton for complex anal fistulas. *Surgeon.* 2008;6:185-8.
  44. Lykke A, Steendahl J, Wille-Jørgensen PA. Treating high anal fistulae with slow cutting seton. *Ugeskr Laeger.* 2010;172:516-9.
  45. Sjødahl R. Proposal: a score to select patients for fistulotomy. *Colorectal Dis.* 2010;12:487-9.
  46. Galis-Rozen E, Tulchinsky H, Rosen A, Eldar S, Rabau M, Stepanski A, et al. Long-term outcome of loose seton for complex anal fistula: a two-centre study of patients with and without Crohn's disease. *Colorectal Dis.* 2010;12:358-62.
  47. Noble G. New operation for complete laceration of the perineum designed for the purpose of eliminating infection from the rectum. *Trans Am Gynecol Soc.* 1902;27:357-63.
  48. Laird DR. Procedures used in the treatment of complicated fistulas. *Am J Surg.* 1948;76:701-8.
  49. Rothenberger DA, Chistenson CE, Balcos EG, Schottler JL, Nemer FD, Nivatvongs S, et al. Endorectal advancement flap for treatment of simple rectovaginal fistula. *Dis Colon Rectum.* 1982;25:297-300.
  50. Lowry AC, Thorson AG, Rothenberger DA, Goldberg SM. Repair of simple rectovaginal fistula Influence of previous repairs. *Dis Colon Rectum.* 1988;31:676-8.
  51. De Parades V, Dahmani Z, Blanchard P, Zeitoun JD, Sultan S, Atienza P. Endorectal advancement flap with muscular plication: a modified technique for rectovaginal fistula repair. *Colorectal Dis.* 2011;13:921-5.
  52. Del Pino A, Nelson RL, Pearl RK, Abcarian H. Island flap anoplasty for treatment of transsphincteric fistula-in-ano. *Dis Colon Rectum.* 1996;39:224-6.
  53. Zimmerman DD, Briel JW, Gosselink MP, Schouten WR. Anocutaneous advancement flap repair of transsphincteric fistulas. *Dis Colon Rectum.* 2001;44:1474-80.

54. Soltani A, Kaiser AM. Endorectal advancement flap for cryptoglandular or Crohn's fistula-in-ano. *Dis Colon Rectum*. 2010;53:486-95.
55. Aguilar PS, Plasencia G, Hardy Jr TG, Hartmann RF, Stewart WR. Mucosal advancement in the treatment of anal fistula. *Dis Colon Rectum*. 1985;28:496-8.
56. Wedell J, Meier Zu Eissen P, Banzhaf G, Kleine L. Sliding flap advancement for the treatment of high level fistulae. *Br J Surg*. 1987;74:390-1.
57. Ozuner G, Hull TL, Cartmill J, Fazio VW. Long-term analysis of the use of transanal rectal advancement flaps for complicated anorectal/vaginal fistulas. *Dis Colon Rectum*. 1996;39:10-4.
58. Golub RW, Wise Jr WE, Kerner BA, Khanduja KS, Aguilar PS. Endorectal mucosal advancement flap: the preferred method for complex cryptoglandular fistula-in-ano. *J Gastrointest Surg*. 1997;1:487-91.
59. Miller GV, Finan PJ. Flap advancement and core fistulectomy for complex rectal fistula. *Br J Surg*. 1998;85:108-10.
60. Ortiz H, Marzo J. Endorectal flap advancement repair and fistulectomy for high trans-sphincteric and suprasphincteric fistulas. *Br J Surg*. 2000;87:1680-3.
61. Mizrahi N, Wexner SD, Zmora O, Silva GD, Efron J, Weiss EG, et al. Endorectal Advancement Flap. *Dis Colon Rectum*. 2002;45:1616-21.
62. Sonoda T, Hull T, Piedmonte MR, Fazio VW. Outcomes of primary repair of anorectal and rectovaginal fistulas using the endorectal advancement flap. *Dis Colon Rectum*. 2002;45:1622-8.
63. Mitalas LE, Gosselink MP, Zimmerman DDE, Schouten WR. Repeat transanal advancement flap repair: impact on the overall healing rate of high transsphincteric fistulas and on fecal continence. *Dis Colon Rectum*. 2007;50:1508-11.
64. Uribe N, Millán M, Mínguez M, Ballester C, Asencio F, Sanchiz V, et al. Clinical and manometric results of endorectal advancement flaps for complex anal fistula. *Int J Colorectal Dis*. 2007;22:259-64.
65. Ortiz H, Marzo M, De Miguel M, Ciga MA, Oteiza F, Armendariz P. Length of follow-up after fistulotomy and fistulectomy associated with endorectal advancement flap repair for fistula in ano. *Br J Surg*. 2008;95:484-7.
66. Abbas MA, Lemus-Rangel R, Hamadani A. Long-term outcome of endorectal advancement flap for complex anorectal fistulae. *Am Surg*. 2008;74:921-4.
67. Pinto RA, Peterson TV, Shawki S, Davila GW, Wexner SD. Are there predictors of outcome following rectovaginal fistula repair. *Dis Colon Rectum*. 2010;53:1240-7.
68. Ellis CN, Clark S. Effect of tobacco smoking on advancement flap repair of complex anal fistulas. *Dis Colon Rectum*. 2007;50:459-63.
69. Ellis CN, Clark S. Fibrin glue as an adjunct to flap repair of anal fistulas: a randomized, controlled study. *Dis Colon Rectum*. 2006;49:1736-40.
70. Alexander SM, Mitalas LE, Gosselink MP, Oom DMJ, Zimmerman DDE, Schouten WR. Obliteration of the fistulous tract with BioGlue adversely affects the outcome of transanal advancement flap repair. *Tech Coloproctol*. 2008;12:225-8.
71. Dubsy PC, Stift A, Friedl J, Teleky B, Herbst F. Endorectal advancement flaps in the treatment of high anal fistula of cryptoglandular origin: full-thickness vs mucosal-rectum flaps. *Dis Colon Rectum*. 2008;51:852-7.
72. Mitalas LE, Van Wijk JJ, Gosselink MP, Doornebosch P, Zimmerman DD, Schouten WR. Seton drainage prior to transanal advancement flap repair: useful or not. *Int J Colorectal Dis*. 2010;25:1499-502.
73. Zimmerman DD, Gosselink MP, Hop WC, Darby M, Briel JW, Schouten WR. Impact of two different types of anal retractor on fecal continence after fistula repair: A prospective, randomized, clinical trial. *Dis Colon Rectum*. 2003;46:1674-9.
74. Uribe Quintana N, Aguado Pérez M, Mínguez Pérez M, Ortiz Tarín I, Millán Scheiding M, Martín Diéguez MC, et al. Impacto de los colgajos transanales de avance en la continencia anal. *Cir Esp*. 2009;86:224-9.
75. Roig JV, García-Armengol J, Jordán JC, Moro D, García-Granero E, Alós R. Fistulectomy and sphincteric reconstruction for complex cryptoglandular fistulas. *Colorectal Dis*. 2010;12(7 Online):e145-52.
76. Stelzner F. Complex trauma of the perineum, especially the anorectal continence organ Experience and results in 27 patients 1956-1988. *Langenbecks Arch Chir*. 1990;375:55-63.
77. Parkash S, Lakshmiratan V, Gajendran V. Fistula-in-ano: treatment by fistulectomy, primary closure and reconstitution. *Aust N Z J Surg*. 1985;55:23-7.
78. Lux N, Athanasiadis S. Functional results following fistulectomy with primary muscle suture in high anal fistula. A prospective clinical and manometric study. *Chirurg*. 1991;62:36-41.
79. Christiansen J, Ronholt C. Treatment of recurrent high anal fistula by total excision and primary sphincter reconstruction. *Int J Colorectal Dis*. 1995;10:207-9.
80. Lewis A. Core out. En: Phillips RKS, Lunniss PJ, editores. *Anal Fistula. Surgical Evaluation and Management*. Londres: Chapman&Hall; 1996. p. 81-6.
81. Roig JV, García-Armengol J, Jordán J, Alós R, Solana A. Immediate reconstruction of the anal sphincter after fistulectomy in the management of complex anal fistulas. *Colorectal Dis*. 1999;1:137-40.
82. Pérez F, Arroyo A, Serrano P, Candela F, Sánchez A, Calpena R. Fistulotomy with primary sphincter reconstruction in the management of complex fistula-in-ano: prospective study of clinical and manometric results. *J Am Coll Surg*. 2005;200:897-903.
83. Jivapaisarnpong P. Core out fistulectomy, anal sphincter reconstruction and primary repair of internal opening in the treatment of complex anal fistula. *J Med Assoc Thai*. 2009;92:638-42.
84. Hull TL, El-Gazzaz G, Gurland B, Church J, Zutshi M. Surgeons should not hesitate to perform episoproctotomy for rectovaginal fistula secondary to cryptoglandular or obstetrical origin. *Dis Colon Rectum*. 2011;54:54-9.
85. Pérez F, Arroyo A, Serrano P, Sánchez A, Candela F, Pérez MT, et al. Randomized clinical and manometric study of advancement flap versus fistulotomy with sphincter reconstruction in the management of complex fistula-in-ano. *Am J Surg*. 2006;192:34-40.
86. Matos D, Lunniss PJ, Phillips RK. Total sphincter conservation in high fistula in ano: results of a new approach. *Br J Surg*. 1993;80:802-4.
87. Rojanasakul A, Pattanaarun J, Sahakitrungruang C, Tantiphlachiva K. Total anal sphincter saving technique for fistula-in-ano; the ligation of intersphincteric fistula tract. *J Med Assoc Thai*. 2007;90:581-6.
88. Rojanasakul A. LIFT procedure: a simplified technique for fistula-in-ano. *Tech Coloproctol*. 2009;13:237-40.
89. Shanwani A, Nor AM, Amri N. Ligation of the intersphincteric fistula tract (LIFT): a sphincter-saving technique for fistula-in-ano. *Dis Colon Rectum*. 2010;53:39-42.
90. Bleier JI, Moloo H, Goldberg SM. Ligation of the intersphincteric fistula tract: an effective new technique for complex fistulas. *Dis Colon Rectum*. 2010;53:43-6.
91. Aboulian A, Kaji AH, Kumar RR. Early result of ligation of the intersphincteric fistula tract for fistula-in-ano. *Dis Colon Rectum*. 2011;54:289-92.

92. Ooi K, Skinner I, Croxford M, Faragher I, McLaughlin S. Managing fistula-in-ano with ligation of the intersphincteric fistula tract (LIFT) procedure: The Western Hospital experience. *Colorectal Dis.* 2011 Aug 11. doi: [10.1111/j.1463-1318.2011.02723.x](https://doi.org/10.1111/j.1463-1318.2011.02723.x) [Epub ahead of print].
93. Ellis CN. Outcomes with the use of bioprosthetic grafts to reinforce the ligation of the intersphincteric fistula tract (BioLIFT procedure) for the management of complex anal fistulas. *Dis Colon Rectum.* 2010;53:1361-4.
94. Hammond TM, Grahn MF, Lunniss PJ. Fibrin glue in the management of anal fistulae. *Colorectal Dis.* 2004;6:308-19.
95. Reznick RK, Bailey HR. Closure of the internal opening for treatment of complex fistula-in-ano. *Dis Colon Rectum.* 1988;31:116-8.
96. Venkatesh KS, Ramanujam P. Fibrin glue application in the treatment of recurrent anorectal fistulas. *Dis Colon Rectum.* 1999;42:1136-9.
97. Cintron JR, Park JJ, Orsay CP, Pearl RK, Nelson RL, Sone JH, et al. Repair of fistulae-in-ano using fibrin adhesive. Long-term follow up. *Dis Colon Rectum.* 2000;43:944-50.
98. Patrlj L, Kocman B, Martinac M, Jadrijevic S, Sosa T, Sebecic B, et al. Fibrin glue-antibiotic mixture in the treatment of anal fistulae: experience with 69 cases. *Digestive Surg.* 2000;17:77-80.
99. Lindsey I, Smilgin-Humphreys MM, Cunningham C, Mortensen NJ, George BD. A randomized, controlled trial of fibrin glue vs conventional treatment for anal fistula. *Dis Colon Rectum.* 2002;45:1608-15.
100. Sentovich S. Fibrin glue for anal fistulae. Long term results. *Dis Colon Rectum.* 2003;46:498-502.
101. Buchanan GN, Bartram CI, Phillips RKS, Gould SWT, Halligan S, Rockall TA, et al. The efficacy of fibrin sealant in the management of complex anal fistula: a prospective trial. *Dis Colon Rectum.* 2003;46:1167-74.
102. Loungnarath J, Dietz DW, Mutch MG, Birnbaum EH, Kodner JJ, Fleshman JW. Fibrin glue treatment of complex anal fistula has low success rate. *Dis Colon Rectum.* 2004;47:432-6.
103. Singer M, Cintron J, Nelson R, Orsay C, Bastawron A, Pearl R, et al. Treatment of fistulas-in-ano with fibrin sealant in combination with intra-adhesive antibiotics and / or surgical closure of the internal fistula opening. *Dis Colon Rectum.* 2005;48:799-808.
104. Barillari P, Basso L, Larcinese A, Gozzo P, Indinnimeo M. Cyanoacrylate glue in the treatment of ano-rectal fistulas. *Int J Colorectal Dis.* 2006;21:791-4.
105. De la Portilla F, Rada R, León E, Cisneros N, Maldonado VH, Espinosa E. Evaluation of the Use of BioGlue (R) in the Treatment of High Anal Fistulas: Preliminary Results of a Pilot Study. *Dis Colon Rectum.* 2007;50:218-22.
106. De la Portilla F, Rada R, Vega J, Cisneros N, Maldonado VH, Sánchez-Gil JM. Long-term results change conclusions on BioGlue in the treatment of high transsphincteric anal fistulas. *Dis Colon Rectum.* 2010;53:1220-1.
107. Damin DC, Rosito MA, Contu PC, Tarta C. Fibrin glue in the management of complex anal fistula. *Arq Gastroenterol.* 2009;14:300-3.
108. Queraltó M, Portier G, Bonnaud G, Chotard JP, Cabarrot P, Lazorthes F. Efficacy of synthetic glue treatment of high cryptoglandular fistula-in-ano. *Gastroenterol Clin Biol.* 2010;34:477-82.
109. Altomare DF, Greco VJ, Tricomi N, Arcanà F, Mancini S, Rinaldi M, et al. Seton or glue for trans-sphincteric anal fistulae: a prospective randomized crossover clinical trial. *Colorectal Dis.* 2011;13:82-6.
110. Abbas MA, Tejirian T. Bioglue for the treatment of anal fistula is associated with acute anal sepsis. *Dis Colon Rectum.* 2008;51:1155-6.
111. Johnson EK, Gaw JU, Armstrong DN. Efficacy of anal fistula plug vs fibrin glue in closure of anorectal fistulas. *Dis Colon Rectum.* 2006;49:371-6.
112. Champagne BJ, O'Connor LM, Ferguson M, Orangio GR, Schertzer ME, Armstrong DN. Efficacy of anal fistula plug in closure of cryptoglandular fistulas: long-term follow-up. *Dis Colon Rectum.* 2006;49:1817-21.
113. Van Koperen PJ, D'Hoore A, Wolthuis AM, Bemelman WA, Slors JF. Anal fistula plug for closure of difficult anorectal fistula: a prospective study. *Dis Colon Rectum.* 2007;50:2168-72.
114. Schwandner O, Stadler F, Dietl O, Wirsching RP, Fuerst A. Initial experience on efficacy in closure of cryptoglandular and Crohn's transsphincteric fistulas by the use of the anal fistula plug. *Int J Colorectal Dis.* 2008;23:319-24.
115. Christoforidis D, Etzioni DA, Goldberg SM, Madoff RD, Mellgren A. Treatment of complex anal fistulas with the collagen fistula plug. *Dis Colon Rectum.* 2008;51:1482-7.
116. Ky AJ, Sylla P, Steinhagen R, Steinhagen E, Khaitov S, Ly EK. Collagen fistula plug for the treatment of anal fistulas. *Dis Colon Rectum.* 2008;51:838-43.
117. Thekkinkattil D, Botterill I, Ambrose S, Lundby L, Sagar P, Buntzen S, et al. Efficacy of the anal fistula plug in complex anorectal fistulae. *Colorectal Dis.* 2009;11:584-7.
118. Garg P. Flaps, glues and plugs—a view from the East. *Semin Colon Rectal Surg.* 2009;20:52-7.
119. Christoforidis D, Pieh MC, Madoff RD, Mellgren AF. Treatment of transsphincteric anal fistulas by endorectal advancement flap or collagen fistula plug: a comparative study. *Dis Colon Rectum.* 2009;52:18-22.
120. Chung W, Kazemi P, Ko D, Sun C, Brown CJ, Raval M, et al. Anal fistula plug and fibrin glue versus conventional treatment in repair of complex anal fistulas. *Am J Surg.* 2009;197:604-8.
121. Ortiz H, Marzo J, Ciga MA, Oteiza F, Armendáriz P, de Miguel M. Randomized clinical trial of anal fistula plug versus endorectal advancement flap for the treatment of high cryptoglandular fistula in ano. *Br J Surg.* 2009;96:608-12.
122. Wang JY, Garcia-Aguilar J, Sternberg JA, Abel ME, Varma MG. Treatment of transsphincteric anal fistulas: are fistula plugs an acceptable alternative. *Dis Colon Rectum.* 2009;52:692-7.
123. El-Gazzaz G, Zutshi M, Hull T. A retrospective review of chronic anal fistulae treated by anal fistulae plug. *Colorectal Dis.* 2010;12:442-7.
124. Ellis CN, Rostas JW, Greiner FG. Long-term outcomes with the use of bioprosthetic plugs for the management of complex anal fistulas. *Dis Colon Rectum.* 2010;53:798-802.
125. Lenisa L, Espin-Basany E, Rusconi A, Mascheroni L, Escoll-Rufino J, Lozoya-Trujillo R, et al. Anal fistula plug is a valid alternative option for the treatment of complex anal fistula in the long term. *Int J Colorectal Dis.* 2010;25:1487-93.
126. Van Koperen PJ, Bemelman WA, Gerhards MF, Janssen LW, Van Tets WF, Van Dalsen AD, et al. The anal fistula plug treatment compared with the mucosal advancement flap for cryptoglandular high transsphincteric perianal fistula: a double-blinded multicenter randomized trial. *Dis Colon Rectum.* 2011;54:387-93.
127. Garg P, Song J, Bhatia A, Kalia H, Menon GR. The efficacy of anal fistula plug in fistula-in-ano: a systematic review. *Colorectal Dis.* 2010;12:965-70.
128. McGee MF, Champagne BJ, Stulberg JJ, Reynolds H, Marderstein E, Delaney CP. Tract length predicts successful closure with anal fistula plug in cryptoglandular fistulas. *Dis Colon Rectum.* 2010;53:1116-20.
129. Corman ML. The Surgisis AFP anal fistula plug: report of a consensus conference. *Colorectal Dis.* 2008;10:17-20.

130. Mitalas LE, van Onkelen RS, Gosselink MP, Zimmerman DD, Schouten WR. The anal fistula plug as an adjunct to transanal advancement flap repair. *Dis Colon Rectum*. 2010;53:1713.
131. Christoforidis D. Who benefits from the anal fistula plug. *Dis Colon Rectum*. 2010;53:1105-6.
132. Gajsek U, McArthur DR, Sagar PM. Long-term efficacy of the button fistula plug in the treatment of ileal pouch-vaginal and Crohn's-related rectovaginal fistulas. *Dis Colon Rectum*. 2011;54:999-1002.
133. Himpson RC, Cohen CR, Sibbons P, Phillips RK. An experimentally successful new sphincter-conserving treatment for anal fistula. *Dis Colon Rectum*. 2009;52:602-8.
134. Hammond TM, Porrett TR, Scott SM, Williams NS, Lunniss PJ. Management of idiopathic anal fistula using cross-linked collagen: a prospective phase 1 study. *Colorectal Dis*. 2011;13:94-104.
135. García-Olmo D, García-Arranz M, García LG, Cuellar ES, Blanco IF, Prianes LA, et al. Autologous stem cell transplantation for treatment of rectovaginal fistula in perianal Crohn's disease: a new cell-based therapy. *Int J Colorectal Dis*. 2003;18:451-4.
136. García-Olmo D, García-Arranz M, Herreros D, Pascual I, Peiro C, Rodríguez-Montes JA. A phase I clinical trial of the treatment of Crohn's fistula by adipose mesenchymal stem cell transplantation. *Dis Colon Rectum*. 2005;48:1416-23.
137. García-Olmo D, Herreros D, Pascual I, Pascual JA, Del-Valle E, Zorrilla J, et al. Expanded adipose-derived stem cells for the treatment of complex perianal fistula: a phase II clinical trial. *Dis Colon Rectum*. 2009;52:79-86.
138. Meirero G. Video Assisted Anal Fistula Treatment. (V.A.A.F.T.) [consultado 3 Sep 2011]. <http://www.piercarlomeinero.it/it/la-vaaf.html>
139. Christen AG, Christen JA, Martin Van Butchell. (1735-1814): the eccentric, kook dentist of old London. *J Hist Dent*. 1999;47:99-104.
140. Jacob TJ, Perakath B, Keighley MR. Surgical intervention for anorectal fistula. *Cochrane Database Syst Rev*. 2010;12:CD0006319.
141. Casal E, de San Ildefonso A, Sánchez J, Facal C, Pampin J. Fístula de ano de origen criptoglandular. Opciones terapéuticas. *Cir Esp*. 2005;78:28-33.
142. Parés D. Pathogenesis and treatment of fistula in ano. *Br J Surg*. 2011;98:2-3.
143. Wong S, Solomon M, Crowe P, Ooi K. Cure, continence and quality of life after treatment for fistula-in-ano. *ANZ J Surg*. 2008;78:675-82.
144. Ellis CN. Sphincter-Preserving Fistula Management: What Patients Want. *Dis Colon Rectum*. 2010;53:1652-5.
145. Lockhart Mummery JP. Discussion on fistula-in-ano. *Proc Roy Soc Med*. 1929;22:1331-41.