

La imagen del mes

Adenopatías inguinales sin lesión primaria

Inguinal lymph nodes with no primary lesion

José Andrés García-Marín *, Alfredo Moreno-Egea, Álvaro Campillo-Soto
y José Luis Aguayo-Albasini

Cirugía General y Digestiva, Hospital Universitario Morales Meseguer, Murcia, España

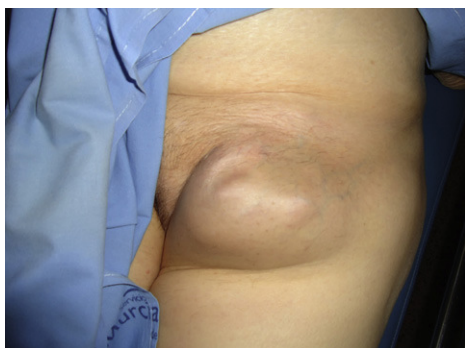

Figura 1

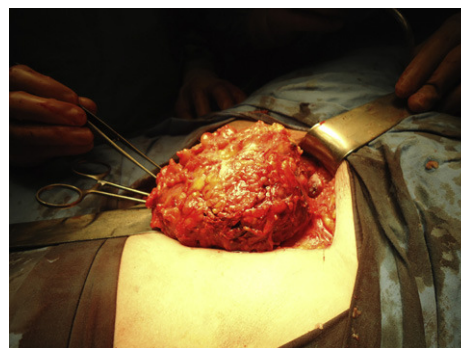


Figura 2

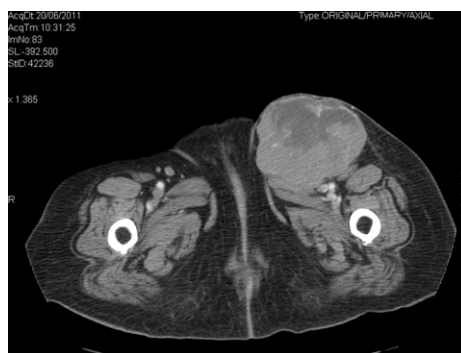

Figura 3

Mujer, 86 años, remitida a Consultas de Cirugía General por tumoración inguinal. A la exploración física destacaba una tumoración de unos 7 cm inguinal izquierda, superficial, no móvil, no dolorosa al tacto, de consistencia elástica, no pétreo, sin cambios inflamatorios en la piel y sin lesiones macroscópicas en los miembros inferiores, periné ni al tacto rectal (fig. 1). Como masa adenopática de origen indeterminado se realizó exéresis y estudio anatomopatológico e inmunológico (figs. 2 y 3), con el resultado de metástasis ganglionares de melanoma no pigmentado. La paciente evolucionó satisfactoriamente y fue alta al quinto día postoperatorio.

* Autor para correspondencia.

Correo electrónico: j_andres85@hotmail.com (J.A. García-Marín).