

## Original

## By pass arterial femorodistal bajo anestesia local

Rubén Taboada Martín \*, Víctor Glenn-Ray López, Francisco Gutiérrez García y Norberto Cassinello Martínez

Servicio de Cirugía Cardiovascular, Hospital Universitario Virgen de la Arrixaca, Murcia, España

## INFORMACIÓN DEL ARTÍCULO

## Historia del artículo:

Recibido el 17 de septiembre de 2010

Aceptado el 14 de febrero de 2012

On-line el 24 de marzo de 2012

## Palabras clave:

By pass distal

Anestesia local

Vena safena

## RESUMEN

**Introducción:** El objetivo de este trabajo es transmitir nuestra experiencia en by pass arterial femorodistal bajo anestesia local para pacientes de alto riesgo.

**Material y métodos:** De enero a mayo de 2010 hasta 8 pacientes han sido intervenidos en nuestro centro de cirugía de revascularización en miembros inferiores bajo anestesia local. Las características comunes de los pacientes eran la edad avanzada, cardiopatía isquémica crónica en tratamiento con antiagregantes plaquetarios y la enfermedad pulmonar obstructiva crónica (EPOC).

**Resultados:** Los 8 pacientes (100%) toleraron de forma adecuada el procedimiento sin recurrir a sedación ni a procedimientos anestésicos invasivos. La arteria receptora fue la tibial posterior en 6 de ellos (75%) y la poplítea y peronea en uno (12%). En 7 casos logramos permeabilidad precoz del injerto y uno presentó trombosis precoz con amputación supracondílea; la técnica empleada fue femoropoplíteo en un caso, femorotibial posterior en 6 casos y poplíteo-peroneo en otro. El injerto utilizado fue la vena safena mayor, invertida en un paciente (12%) e in situ en 7 (88%) con valvulotomo BARD™, 3 mm. Las complicaciones postoperatorias fueron del 0% para hemorragia, infección y muerte; en 3 pacientes (37%) amputación menor y, tras un periodo de seguimiento medio de 3 meses (1-4 meses), 7 casos están libres de amputación mayor.

**Conclusiones:** La revascularización del territorio distal de los miembros inferiores puede llevarse a cabo mediante anestesia local de forma segura y eficaz, sin necesidad de retirar antiagregantes ni asumir los riesgos de la anestesia general. La anatomía desfavorable (obesidad) puede limitar el procedimiento.

© 2010 AEC. Publicado por Elsevier España, S.L. Todos los derechos reservados.

## Distal femoral bypass under local anaesthesia

## ABSTRACT

**Introduction:** The aim of this article is to present our experience in performing distal femoral bypass under local anaesthesia for high risk patients.

**Material and methods:** Lower limb revascularisation surgery under local anaesthesia was performed on 8 patients in our centre between January and May 2010. The common characteristics of the patients were, advanced age, chronic ischaemic heart disease on antiplatelet treatment, and chronic obstructive pulmonary disease (COPD).

## Keywords:

Distal bypass

Local anaesthesia

Saphenous vein

\* Autor para correspondencia.

Correo electrónico: [rubentaboadamartin@hotmail.com](mailto:rubentaboadamartin@hotmail.com) (R. Taboada Martín).

0009-739X/\$ - see front matter © 2010 AEC. Publicado por Elsevier España, S.L. Todos los derechos reservados.

doi:10.1016/j.ciresp.2012.02.008

**Results:** All 8 patients (100%) tolerated the procedure well without having to resort to sedation or invasive anaesthetic procedures. The receiving artery was the posterior tibial in 6 cases (75%) and the popliteal and peroneal in 1 (12%). Early patency of the graft was achieved 7 patients and 1 had early thrombosis with a supracondylar amputation. The technique used was femoral-popliteal in 1 case, femoral-posterior tibial in 6 cases, and popliteal-peroneal in 1 case. The saphenous vein was the graft used, inverted in 1 patient (12%), and *in situ* in 7 (88%) with a 3 mm BARD™ valvotomy. There were no post-operative complications as regards haemorrhage, infections or death. A minor amputation was performed on 3 patients (37%), and after a mean of 3 months (1-4 months) follow-up, 7 cases were free of major amputation.

**Conclusions:** Revascularisation of the distal zone of the lower limbs can be safely and effectively performed using local anaesthesia, avoiding the risks of general anaesthesia and without the need to stop antiplatelet treatment. Anatomical problems (obesity) may limit the procedure.

© 2010 AEC. Published by Elsevier España, S.L. All rights reserved.

## Introducción

La arteriosclerosis es la causa más frecuente de enfermedad vascular periférica y la característica principal es la plurifocalidad. Asimismo, la alta incidencia de larga historia de tabaquismo, hipertensión, diabetes, dislipidemia, enfermedad pulmonar obstructiva crónica y edad avanzada colocan a estos pacientes en una situación de alto riesgo quirúrgico y anestésico<sup>1,7,10</sup>. La cirugía de revascularización en miembros inferiores está en aumento<sup>1,9</sup>, sea de forma convencional, endovascular o híbrida, y ante la opción de minimizar los riesgos nos planteamos abordarla mediante anestesia local.

## Material y métodos

Durante el periodo comprendido entre enero y mayo de 2010, hemos intervenido a 8 pacientes de revascularización de miembros inferiores bajo anestesia local por isquemia arterial

crónica grado IV y crítica (fig. 1). Se planteó la cirugía derivativa con fines de salvamento tras ser rechazados para angioplastia percutánea por las características anatómicas y clasificación TASC-II<sup>7</sup>.

Las características de los pacientes se reflejan en la tabla 1.

La técnica empleada se describe en la tabla 2 y la realizamos de la siguiente manera:

En 5 pacientes se realizó *by pass* femorotibial posterior: infiltramos anestésico local (mepivacaína 2% 10 ml diluido en 10 ml de suero fisiológico 0,9%) a 1 cm por debajo del pliegue inguinal, paralelo al mismo, lo que nos permite abordaje directo de la vena safena mayor a nivel del cayado, así como infiltración de fascia muscular para exposición de vasos femorales (fig. 2a y b) (similar a cuando realizamos trombec-tomía ilio-femoral); el promedio de agente anestésico utilizado por paciente es 250-300 mg de mepivacaína<sup>13</sup> en un volumen total de 120 ml. De este modo realizamos crosectomía femorocrural con ligadura del cayado de la safena mayor y colaterales y realizamos sutura directa sobre arteria femoral común o superficial (asociar endarterectomía femoral si

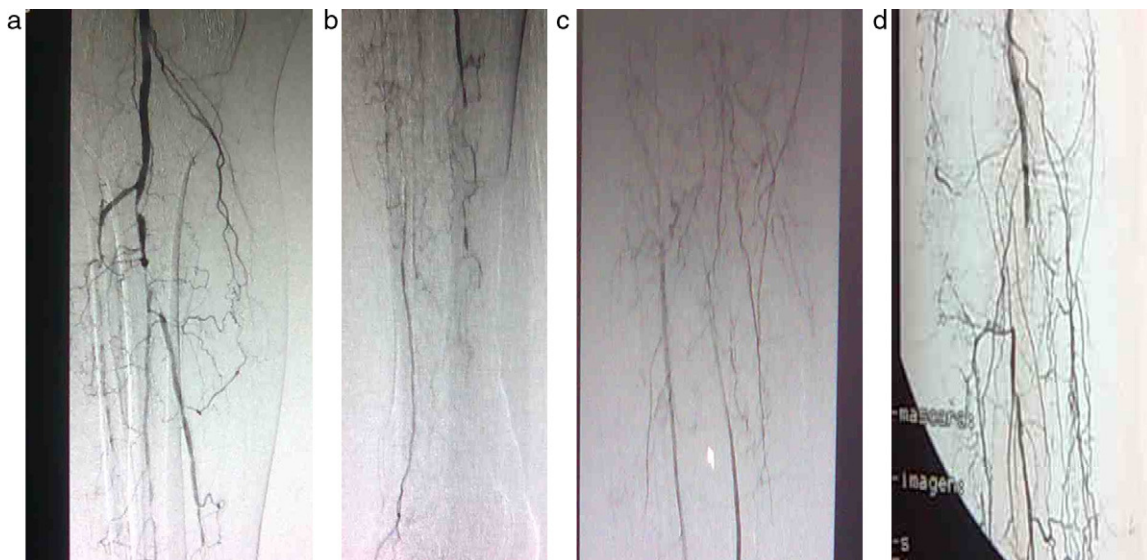

Figura 1 – a-d) Arteriografías preoperatorias.

**Tabla 1 – Características clínicas de los pacientes**

Comorbilidad	N	%
Hipertensión	8	100
Sexo masculino	8	100
Tabaquismo	8	100
<b>Edad</b>		
60-69 años	3	37
70-79 años	3	37
> 80 años	2	26
Diabetes	8	100
Dislipidemia	8	100
Cardiopatía isquémica	8	100
<b>Enfermedad pulmonar obstructiva crónica</b>		
Leve-moderada	5	63
Severa	3	37
<b>Estenosis valvular aórtica</b>		
Leve-moderada	3	37
Severa	5	63
<b>Índice de masa corporal</b>		
20-23	5	63
24-26	4	37
Riesgo anestésico-ASA-III	7	100
<b>Clasificación TASC-II (figs. 1a-d)</b>		
A	1	12
B	0	0
C	2	25
D	5	63

**Tabla 2 – Técnica de derivación empleada**

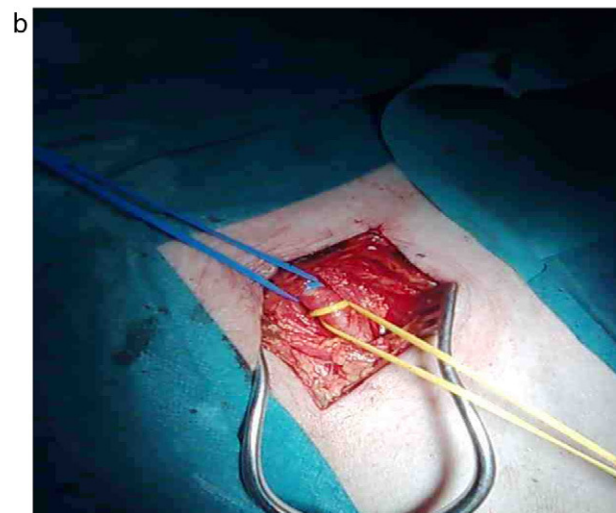
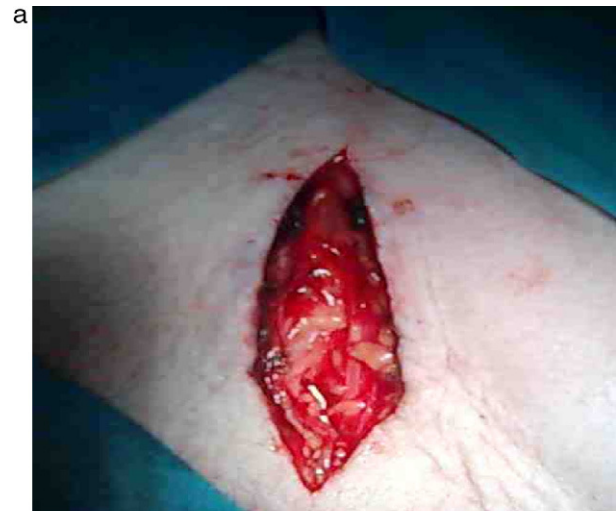Técnica empleada	Arteria donante	Arteria receptora	n	%
Vena safena in situ	Femoral	Tibial posterior	6	75
		Poplítea 3ª P	1	12
Vena safena invertida	Poplítea 3ª P	Peronea	1	12
Endarterectomía femoral			2	26

precisa). Posteriormente infiltramos piel, fascia y músculo del compartimento posterior de la pierna y perivasculares a la vena safena para su denervación. Se progresó a un abordaje de 3 mm de diámetro e hicimos la anastomosis distal con magnificación y sutura de poplilpropileno de 7 ceros, previa heparinización local. Tras el procedimiento no fue necesario revertir la heparina y no tuvimos complicaciones hemorrágicas (tabla 3).

**Tabla 3 – Complicaciones inmediatas**

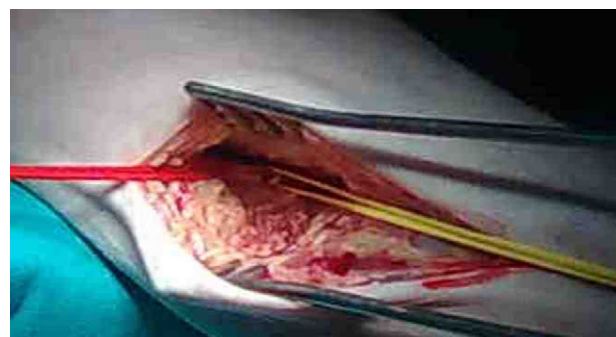
Complicaciones inmediatas	N	%
Hemorragia	0	0
Trombosis	1	12
Ictus	0	0
Insuficiencia cardíaca	0	0
Infarto	0	0
Descompensación de EPOC	0	0
Fracaso renal	0	0

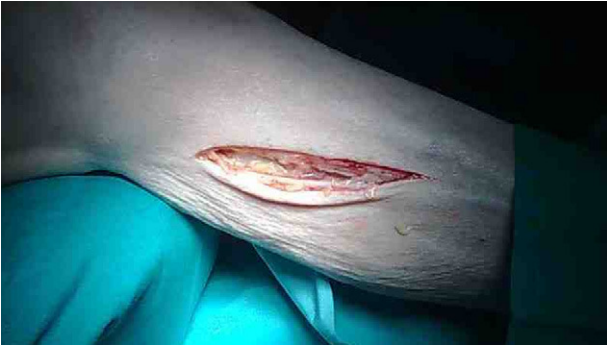EPOC: enfermedad pulmonar obstructiva crónica.

**Figura 2 – a y b) Exposición de vena safena mayor y arteria femoral.**

El tiempo medio de intervención fue de  $96 \pm 15$  min. En el mismo acto pudimos detectar colaterales venosas que fueron ligadas con abordaje directo.

En un paciente la arteria donante fue la poplítea en su tercera porción (figs. 3 y 4) y la receptora fue la peronea. El abordaje proximal fue la infiltración anestésica (igual composición

**Figura 3 – Exposición de arteria poplítea.**



**Figura 4 – Exposición del paquete vasculo-nervioso safeno.**

y solución que en los casos anteriores) cutánea, fascia, músculo de la región poplítea y periadventicial de vena safena proximal, lo que permitió la exéresis completa de la misma; infiltramos la celda peronea mediante un rodete en el cuello del peroné y directo sobre el territorio a explorar. Tras hacer la anastomosis proximal no tuvimos problemas para tunelizar el injerto hacia el compartimento lateral. Igualmente usamos heparina local, no fue preciso revertir la heparina y el tiempo medio de intervención fue de  $102 \pm 10$  min.

## Resultados

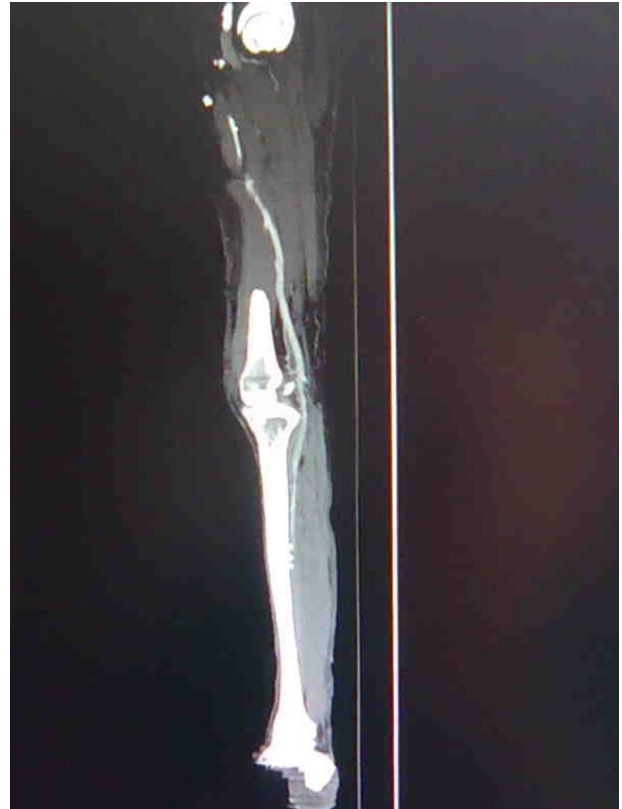La tabla 3 refleja las complicaciones observadas. Todos los pacientes toleraron de forma adecuada el procedimiento, no siendo preciso recurrir a sedación ni a intervencionismo anestésico emergente. El postoperatorio inmediato fue realizado en sus habitaciones acompañados de sus familiares, tolerando dieta oral, diuresis espontánea y deambulación precoz. Un paciente sufrió trombosis distal del único vaso de salida existente y precisó la amputación supracondílea. El control analgésico en el postoperatorio inmediato e intermedio fue similar al utilizado de forma convencional bajo anestesia general o raquídea y su retirada fue igualmente tolerada. La estancia media de hospitalización fue de  $5 \pm 2$  días.

El seguimiento medio ha sido de 3 meses (1-4 meses) y encontramos en 6 de los pacientes el injerto aún permeable en control con angio-TAC (fig. 5), con claudicación a larga distancia ( $> 300$  m) y las heridas de los pacientes que sufrieron amputaciones menores (3 casos [43%]) en correcto proceso de cicatrización.

## Discusión

Sustentamos esta discusión en 4 pilares:

1) Atendemos a pacientes cada vez con mayor comorbilidad, lo que los hace de alto riesgo tanto anestésico como quirúrgico. Una cuestión extensamente debatida es qué técnica anestésica es mejor para el paciente que va a ser sometido a revascularización de miembros inferiores, cuestión aún por aclarar<sup>2,3</sup>. En cualquier caso, tanto la raquídea como la general presentan riesgos no despreciables para cirujanos y anestesiólogos<sup>2-4,6</sup>: riesgo de hipotensión, bloqueo



**Figura 5 – Control angiográfico posterior que muestra permeabilidad del injerto.**

respiratorio, contraindicación ante terapia antiagregante concomitante, hematoma medular, retención urinaria que precisa sondaje..., para la raquídea o sedación residual; hipoventilación o dificultad en el destete del respirador, para la general. Mediante técnicas de anestesia local logramos evitar problemas respiratorios y cardiocirculatorios, aunque, por el contrario, perdemos algunos de los efectos hemodinámicos de la anestesia raquídea (inhibición del tono simpático con descenso de resistencia vascular sistémica, antiagregación y fibrinólisis)<sup>5</sup>. Podemos evitar la retirada de antiagregantes plaquetarios y heparina y minimizar así el riesgo del procedimiento sin afectar a su viabilidad.

2) Tendemos cada vez a un tratamiento menos agresivo. El desarrollo de técnicas endovasculares ofrece tasas de salvamento similares a las del *by-pass* con vena; por el contrario, la enfermedad oclusiva infrainguinal frecuentemente no se limita a lesiones focales de arteria femoral superficial o poplítea, que en muchos pacientes solo tiene como repercusión clínica un cuadro de claudicación no invalidante. En situaciones clínicas más severas, claudicación incapacitante e isquemia crítica, las lesiones se suelen presentar combinadas en el sector femoropoplíteo y tibial. Este carácter difuso y extenso de la enfermedad tiene su mejor tratamiento en el *by pass* distal con vena frente a la angioplastia percutánea<sup>8</sup>, sobre todo en lesiones TASC-II C y D y pacientes diabéticos<sup>7,11,12</sup>. La anestesia mediante bloqueo nervioso es una técnica más dentro del armamento del anestesiólogo y de otros especialistas adecuadamente

formados y técnicamente preparados. La anestesia regional requiere un espacio, equipamiento y asistencia adecuados si se quiere tener garantía de éxito y no siempre disponemos de un anestesista preparado para ello<sup>14</sup>.

- 3) Este trabajo no persigue comparar la cirugía convencional con la angioplastia, sino documentar que el *by pass* distal con vena puede realizarse de forma adecuada bajo anestesia local.
- 4) Disminuir el coste y la estancia hospitalaria, optimizar los recursos y proponer a cada paciente lo que es más adecuado para su caso.

## Conclusiones

La revascularización del territorio distal de miembros inferiores con anestesia local puede ofrecerse a pacientes de alto riesgo con isquemia crónica o crítica de forma tan segura y eficaz como las técnicas habituales, sin necesidad de retirar la medicación antiagregante (que pondría en riesgo su circulación coronaria o carotídea), la heparina ni someter al paciente al riesgo de la anestesia general; creemos que la principal limitación puede plantearse en pacientes obesos, donde el acceso puede ser más complejo.

## Conflicto de intereses

Los autores declaran no tener ningún conflicto de intereses.

## BIBLIOGRAFÍA

1. Slovut DP, Sullivan TM. Critical limb ischemia: medical and surgical management. *Vascular Medicine*. 2008;13:281-91.
2. Roy RC. Choosing general versus regional anesthesia for the elderly. *Anesthesiol Clin North America*. 2000;18:91-104.
3. Borgeat A, Ekatdramis G. Orthopaedic surgery in the elderly. *Best Pract Res Clin Anaesthesiol*. 2003;17:235-44.
4. Barbosa FT, Cavalcante JC, Jucá MJ. Neuraxial anaesthesia for lower-limb revascularization (Protocol for a Cochrane Review). *Cochrane Database Syst Rev*. 2008;CD007083.
5. Steele SM, Slaughter TF, Greenberg CS, Reves JG. Epidural anesthesia and analgesia: implications for perioperative coagulability. *Anesth Analg*. 1991;73:683-5.
6. Pierce ET, Pomposelli Jr FB, Stanley GD, Lewis KP, Cass JL, LoGerfo FW, et al. Anesthesia type does not influence early graft patency or limb salvage rates of lower extremity arterial bypass. *J Vasc Surg*. 1997;25:226-33.
7. Norgren L, Hiatt W, Dormandy J, Nehler M, Harris K, Fowkes F. Inter-Society Consensus for the Management of Peripheral Arterial Disease (TASC II). *Eur J Vasc Endovasc Surg*. 2007;33:S1-75.
8. Linares-Palomino JP, Acín F, Blanes Mompó JI, Collado-Bueno G, López-Espada C, Lozano-Vilardell P, et al. Tratamiento endovascular de la patología arterial de miembros inferiores. *Angiología*. 2007;59:S79-S112
9. Serrano Hernando FJ, Martín Conejero A. Enfermedad arterial periférica: aspectos fisiopatológicos, clínicos y terapéutico. *Rev Esp Cardiol*. 2007;60:969-82.
10. March García JR, Fernández Casado JL, Acín García F. Tratamiento quirúrgico de la enfermedad obstructiva del sector femoro poplíteo y distal. *Tratado de las enfermedades vasculares*. SEACV. León;Editorial Viguera:2005.
11. Dorros G, Jaff MR, Dorros AM, Mathiak LM, He T. Tibioperoneal (outflow lesion) angioplasty can be used as primary treatment in 235 patients with critical limb ischemia. five-year follow-up. *Circulation*. 2001;104:2057-62.
12. Söder HK, Manninen HI, Jaakkola P, Matsi PJ, Räsänen HT, Kaukanen E, et al. Prospective trial of infrapoplíteal artery balloon angioplasty for critical limb ischemia: angiographic and clinical results. *J Vasc Interventional Radiol*. 2000;11:1021-31.
13. Rosenberg PH, Veering BT, Urmey WF. Maximum recommended doses of local anesthetics: A multifactorial concept. *Reg Anesth Pain Med*. 2004;296:564-75.
14. Lizarraga M, Busto N. Selection of the candidate for patient nerve block. *Anales Sis San Navarra*. 1999;22 suppl 2:31-5.