

manejo conservador, retirando el agente desencadenante y administrando tratamiento antiinflamatorio.

En general se admite que no debe ser entendida como una entidad per se, ya que clínicamente se presenta como una colecistitis sin síntomas, signos ni datos de laboratorio específicos y que debe ser considerada como un hallazgo histológico tras colecistectomía. Es preciso conocer la eventual relación que existe con otro tipo de síndromes hipereosinofílicos o gastroenteritis eosinofílicas, con un pronóstico y manejo distinto de la simple colecistectomía, y, ante la persistencia de síntomas digestivos en pacientes con este hallazgo, tratar de descartar otra enfermedad subyacente<sup>9,10</sup>.

#### BIBLIOGRAFÍA

1. Albot G, Poilleux F, Olivier C, Libaude H, Cascarigny P. Les cholecystites a eosinophiles. *Press Med.* 1949;39:558-9.
2. Dabbs DJ. Eosinophilic and lymphoeosinophilic colecistitis. *Am J Surg Pathol.* 1993;17:497-501.
3. Alfaro Torres J, Fernández L, Hörndler Argarate C, Ruiz Liso JM, Sanz Anquela JM, López Carreira M, et al. Eosinophilic cholecystitis associated with rupture of hepatic hydatid cyst of the bile ducts. *Rev Esp Enferm Dig.* 1995;87:899-902.
4. Tajima K, Katagiri T. Deposits of eosinophil granule proteins in eosinophilic cholecystitis and eosinophilic colitis associated with hypereosinophilic syndrome. *Dig Dis Sci.* 1996;41:282-8.
5. Adusumilli PS, Lee B, Parekh K, Farrelly PA. Acalculous eosinophilic cholecystitis from herbal medicine: a review of adverse effects of herbal medicine in surgical patients. *Surgery.* 2002;131:352-6.
6. Parry SW, Pelias ME, Browder W. Acalculous hypersensitivity cholecystitis: hypothesis of a new clinicopathologic entity. *Surgery.* 1988;104:911-6.
7. Hurtado-Andrade H, Razo-García S, Díaz-Villanueva D, Rodríguez-Villanueva F, Carrera-Muiños A, Zárata-Osorno A. Colecistitis eosinofílica. Presentación de un caso. *Rev Gastroenterol Mex.* 2010;75:97-102.
8. Sánchez-Pobre P, López-Ríos Moreno F, Colina F, Yela C, Manzano M, Rodríguez S, et al. Colecistitis eosinofílica: una causa poco frecuente de colecistectomía. *Gastroenterol Hepatol.* 1997;20:21-3.
9. Singh DK, Shankar R, Gondal R, Malhotra V, Mirshra PK. Idiopathic eosinophilic cholecystitis with cholelithiasis: a case report and review of literature. *Internet J Surgery.* 2008;16. Disponible en: <http://www.ispub.com>
10. Shakov R, Simoni G, Villacin A, Baddoura W. Eosinophilic cholecystitis, with a review of the literature. *Ann Clin Lab Sc.* 2007;37:182-5.

Carlos Cerdán Santacruz\*, Esteban Martín Antona, Esther Martín García-Almenta, Luis Díez Valladares y Antonio José Torres García

Servicio de Cirugía General 2, Hospital Clínico San Carlos, Madrid, España

\* Autor para correspondencia.

Correo electrónico: [carloscerdansantacruz@hotmail.com](mailto:carloscerdansantacruz@hotmail.com) (C. Cerdán Santacruz).

0009-739X/\$ – see front matter

© 2011 AEC. Publicado por Elsevier España, S.L. Todos los derechos reservados.

<http://dx.doi.org/10.1016/j.ciresp.2012.02.020>

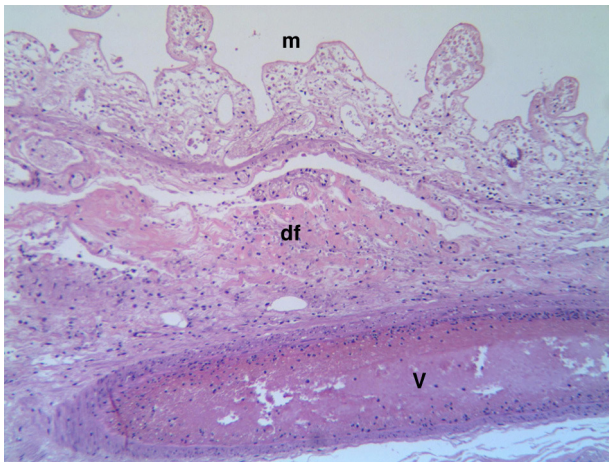
## Trombosis venosa mesentérica asociada a obstrucción intestinal por fitobezoar

### Mesenteric venous thrombosis associated with a phytobezoar-induced intestinal obstruction

La trombosis venosa mesentérica (TVM) es una forma rara e insidiosa pero potencialmente mortal de isquemia mesentérica porque sus síntomas se solapan con los de otras enfermedades, retrasando su diagnóstico y tratamiento<sup>1,2</sup>.

Mujer de 64 años con antecedentes de hipertensión arterial y síndrome ansioso-depresivo que acudió a urgencias por dolor abdominal y vómitos de 2 semanas de evolución. En la exploración física destacó estado comatoso, hipotensión, anuria, deshidratación marcada y dolor abdominal difuso con distensión y defensa. En la analítica se observó leucocitosis moderada, hemoglobina 16,8 gr/dL, hematocrito 50,2%, glucosa 270 mg/dL, urea 315 mg/dL, creatinina 10,8 mg/dL, ionograma normal, pH 7,0, bicarbonato 9,2 mmol/L, exceso de

base -19,3 mmol/L. Ecografía-TAC abdominal sin contraste: dilatación de asas intestinales y cámara gástrica, ateroma aórtico calcificado sin afectación de arteria mesentérica superior, imagen con burbujas de gas intraluminal en asa intestinal. Se decidió corrección hemodinámica y metabólica previas a laparotomía urgente en la que se halló obstrucción en unión yeyuno-ileal por fitobezoar solidificado y áreas de necrosis intestinal desde la zona de impactación hasta la válvula ileocecal. Se realizó resección de íleon y colon ascendente con yeyunotransversostomía manual. Histopatología: necrosis isquémica transmural con trombosis venosa mesentérica asociada (fig. 1). En el postoperatorio inmediato se inició tratamiento con heparina de bajo peso molecular con



**Figura 1 – Microfotografía que muestra detalle histológico de la mucosa necrosada (m) con pérdida total del epitelio, depósitos fibrinoides (df) en la submucosa y vénula trombosada (v). Hematoxilina-eosina  $\times 100$ .**

recuperación progresiva del choque séptico permitiendo la retirada de la ventilación mecánica y fármacos vasoactivos. En el estudio de trombofilia se halló ligera elevación de homocisteína (23,4 micro-M/L) y del factor VIII de la coagulación (194,6%). Tras 3 años de seguimiento, la paciente se encuentra asintomática desde el punto de vista digestivo, en tratamiento con ácido acetilsalicílico (100 mg/día).

El mecanismo de producción y la historia natural de la TVM no están claros pero se hallan factores de riesgo en el 75-100% de los pacientes<sup>2-4</sup>, siendo muy importante el antecedente familiar y personal de trombosis venosa profunda<sup>1,3,5-7</sup> y de TVM. Los factores de riesgo asociados se muestran en la tabla 1; en nuestro caso el principal fue una obstrucción intestinal por bezoar que comprimó la pared intestinal dando lugar a congestión venosa mesentérica a partir del sitio de la obstrucción –asociación no hallada en la bibliografía consultada– junto con elevación leve de la homocisteína y del factor VIII de la coagulación. Aproximadamente, la mitad de los pacientes presentan 2 o más factores de riesgo, sugiriendo que la trombosis es el resultado de múltiples insultos que interaccionan entre sí<sup>6,8</sup>.

La TVM se debe sospechar en pacientes con síntomas abdominales y generales agudos (dolor abdominal, náuseas, vómitos, diarrea, hemorragia digestiva, fiebre, mal estado general, anorexia)<sup>2-6</sup> con episodios previos de trombosis, coagulopatías, cirugía reciente u otros factores asociados<sup>1-8</sup> (tabla 1). La exploración física es de escasa utilidad hasta que el paciente desarrolla una peritonitis o presenta hemorragia digestiva que sugieren la presencia de isquemia mesentérica<sup>7</sup>. El diagnóstico preoperatorio se basa en la sospecha clínica y en los hallazgos de la TAC con contraste que es la exploración radiológica con más sensibilidad (79-100%)<sup>3-9</sup>. Su hallazgo más específico es la dilatación de la vena trombosada con un área central de baja atenuación que representa el trombo intraluminal<sup>6-8</sup>; además, valora la viabilidad intestinal permitiendo mejor selección de pacientes subsidiarios de tratamiento conservador y descartar otras enfermedades<sup>6,7</sup>. El fitobezoar se observa como una masa ovoide o redondeada con burbujas de gas<sup>10</sup>. La laparoscopia se debe realizar de forma precoz en el algoritmo diagnóstico-terapéutico de la TVM porque facilita el diagnóstico de infarto intestinal y reduce laparotomías innecesarias en casos dudosos<sup>9</sup>. En nuestro caso no realizamos abordaje laparoscópico por el mal estado general de la paciente.

La primera finalidad del tratamiento es prevenir o limitar la gangrena intestinal y debe ser individualizado según la severidad del cuadro<sup>5,6</sup>. Se debe iniciar con hidratación, anticoagulación, descompresión nasogástrica, antibióticos de amplio espectro y, si están indicadas, trombolisis y/o intervención quirúrgica precoz<sup>1,5,8,9</sup>. Para realizar el tratamiento trombolítico el diagnóstico de TVM debe ser seguro, el paciente debe estar clínicamente estable sin evidencia de infarto ni perforación intestinal y no debe haber contraindicación para su administración<sup>2</sup>.

La indicación quirúrgica se establece en presencia de signos peritoníticos, inestabilidad hemodinámica o ausencia de diagnóstico en pacientes con empeoramiento de los síntomas abdominales<sup>1,3,5,9</sup>. Sus fundamentos son: a) resección intestinal limitada con ejecución liberal de laparotomía de segunda revisión; b) no realizar trombectomía salvo que sea proximal en la VMS y reciente (< 3 días), ya que la mayoría de los pacientes con TVM aguda tienen una TVM difusa con extensión distal no adecuada para la trombectomía venosa y c) en caso de compromiso isquémico extenso no realizar ningún tipo de resección<sup>1,3,5,6</sup>.

**Tabla 1 – Factores de riesgo de trombosis venosa mesentérica**

**Daño directo**

- Cirugía reciente: colectomía, colecistectomía, funduplicatura, exéresis de lesiones pélvicas, resección de intestino delgado, etc.
- Estados inflamatorios intraabdominales: pancreatitis, enfermedad inflamatoria intestinal, apendicitis, diverticulitis, colecistitis aguda, peritonitis, abscesos
- Infección extraperitoneal: tracto genito-urinario, sepsis, endocarditis, neumonía
- Traumatismo abdominal abierto o cerrado

**Estasis o congestión venosa local**

- Estados de hipercoagulabilidad hereditarios: deficiencia de proteína C o S, resistencia a la proteína C o mutación del gen del factor V de Leiden, hiperhomocisteinemia, anticuerpos antiprotrombina, presencia del alelo 20210 A del gen de la protrombina, deficiencia de protrombina III
- Estados de hipercoagulabilidad adquiridos: síndrome de anticoagulantes antifosfolípidos, embarazo, puerperio, ingesta de anticonceptivos orales, enfermedades hematológicas (policitemia vera, trombocitosis esencial, mielofibrosis, etc.), neoplasias, síndrome nefrótico, diabetes, dislipidemias, aumento de lipoproteína A, necrosis cutánea por warfarina
- Otras causas de congestión venosa: cirrosis-hipertensión portal, insuficiencia cardíaca congestiva, hiperesplenismo

Los factores que parecen alterar la supervivencia temprana son un diagnóstico y anticoagulación precoces<sup>3,6</sup>, las enfermedades asociadas y la edad del paciente<sup>1,6</sup>. La tasa de recurrencia es elevada, por ello, en presencia de un estado hipercoagulable hereditario debe mantenerse anticoagulación sistémica prolongada, mientras que en otras condiciones protrombóticas 6 meses de tratamiento proporcionan una cobertura adecuada<sup>3,6</sup>.

En resumen, en pacientes con dolor abdominal de varios días o semanas de evolución sin causa demostrada se debe descartar una TVM, ya que su tratamiento precoz puede evitar una isquemia mesentérica o un desenlace fatal.

## BIBLIOGRAFÍA

- Rhee RY, Glociczki P, Mendonca CT, Petterson TM, Serry RD, Sarr MG, et al. Mesenteric venous thrombosis: still a lethal disease in the 1990. *J Vasc Surg.* 1994;20:688-97.
- Kim HS, Patra A, Khan J, Arepally A, Streiff MB. Transhepatic catheter-directed thrombectomy and thrombolysis of acute superior mesenteric venous thrombosis. *J Vasc Interv Radiol.* 2005;168:5-169. 1.
- Lui AG, Poniachik TJ, Quera PR, Bermúdez EC. Trombosis venosa mesentérica: manifestaciones clínicas, terapia y evolución. *Rev Méd Chile.* 2005;133:17-22.
- Muñoz S, Cubo P, González-Castillo J, Nuevo JA, García-Lamberechts EJ, Sanz A. Trombosis de vena mesentérica superior: estudio retrospectivo de trece casos. *Rev Esp Enferm Dig.* 2004;96:385-94.
- Morasch MD, Ebaugh JL, Chiou AC, Matsumura JS, Pearce WH, Yao JST. Mesenteric venous thrombosis. *J Vasc Surg.* 2001;34:680-4.
- Warshauer DM, Lee JKT, Mauro MA, White GC. Superior mesenteric vein thrombosis with radiologically occult cause: a retrospective study of 43 cases. *Am J Radiol.* 2001;177:837-41.
- Soulier K, Delèvaux I, André M, Du LTH, Dupond JL, Piette JC, et al. Thromboses veineuses mésentériques: apports diagnostiques du scanner abdominal et de la recherche d'une coagulopathie. Six observations. *Rev Méd Interne.* 2001;22:699-705.
- Domínguez-Comesaña E, Nicolás-Jiménez R, Tomé-Espiñeira C, Estévez-Fernández S. Trombosis postoperatoria del eje venoso esplenoportomesentérico. *Cir Esp.* 2010;87:251.
- Cho YP, Jung SM, Han MS, Jang HJ, Kim JS, Kim YH, et al. Role of diagnostic laparoscopy in acute mesenteric venous thrombosis. *Surg Laparosc Endosc Percutan Tech.* 2003;13:215-7.
- Kim JH, Ha HK, Sohn MJ, Kim AY, Kim TK, Kim PN, et al. CT findings of phytobezoar associated with small bowel obstruction. *Eur Radiol.* 2003;13:299-304.

Arturo Del Rey-Moreno<sup>a,\*</sup>, Juan José Jiménez-Martín<sup>b</sup>,  
Juan Doblaz-Fernández<sup>a</sup>, Ricardo Marín-Moya<sup>a</sup>  
y Juan García-Hirschfeld<sup>b</sup>

<sup>a</sup>Cirugía General y del Aparato Digestivo, Hospital de Antequera, Antequera, Málaga, España

<sup>b</sup>Anatomía Patológica, Hospital de Antequera, Antequera, Málaga, España

\* Autor para correspondencia.

Correo electrónico: arturodelreymoreno@gmail.com  
(A. Del Rey-Moreno).

0009-739X/\$ – see front matter

© 2010 AEC. Publicado por Elsevier España, S.L. Todos los derechos reservados.

<http://dx.doi.org/10.1016/j.ciresp.2012.02.022>

## Manejo terapéutico del divertículo duodenal yuxtapapilar

### Therapeutic management of juxtapapillary duodenal diverticulum

Los divertículos duodenales aparecen generalmente de forma adquirida en la segunda porción duodenal<sup>1,2</sup>, con una prevalencia en la población general que ronda el 20% y que aumenta con la edad<sup>1-4</sup>. Si bien pueden presentarse en forma de complicación urgente potencialmente mortal, lo más habitual es que los divertículos duodenales sean asintomáticos o se manifiesten en forma de coledocolitiasis de repetición<sup>1-3</sup>. Así, la derivación bilioentérica quirúrgica podría plantearse como un tratamiento efectivo y seguro.

Presentamos el caso de una mujer de 75 años con antecedentes de hipertensión arterial, insuficiencia mitral leve y colecistectomía laparoscópica en 2007 por colelitiasis sintomática no complicada. Al año postcolecistectomía se diagnosticó de coledocolitiasis a raíz de un cuadro de dispepsia y alteración de la función hepática, requiriendo en 2 ocasiones colangiopancreatografía retrógrada endoscópica (CPRE) con esfinterotomía.

Durante el procedimiento endoscópico se evidenció la presencia de un divertículo duodenal yuxtapapilar (DDYP). Posteriormente presentó episodios aislados de dolor abdominal leve. En noviembre de 2010 acudió a urgencias por presentar dolor epigástrico intenso de inicio repentino, irradiado a ambos flancos, de 12 h de evolución, sin ictericia ni otra sintomatología. En la analítica destacó una moderada elevación de transaminasas (AST/ALT: 339/183 UI/L). La ecografía abdominal mostró aerobilia y colédoco de 12 mm con imagen hiperecogénica en su interior compatible con litiasis. Se decidió ingresar a la paciente y, dada la imposibilidad de realizar una resonancia magnética nuclear por claustrofobia, se practicó una tomografía computerizada abdominal que mediante reconstrucción multiplanar oblicua mostró un colédoco dilatado con importante aerobilia y la presencia de un divertículo duodenal no complicado de 36 x 20 mm en aparente relación con la