

La imagen del mes

Migración de una barra de fijación esternal hacia la cavidad abdominal

Migration of a sternum fixation bar to the abdominal cavity

Marta Martínez Míguez^a, María Teresa García Martínez^a, Montserrat Blanco Ramos^{b,*} y John Christian Durán Toconas^b

^aServicio de Cirugía General, Hospital Clínico Universitario de Vigo, Vigo, España

^bServicio de Cirugía Torácica, Hospital Clínico Universitario de Vigo, Vigo, España

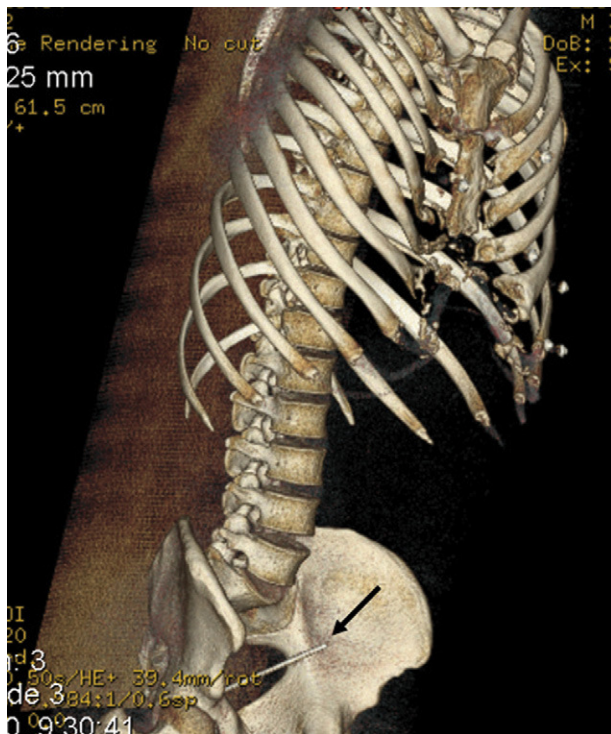


Figura 1

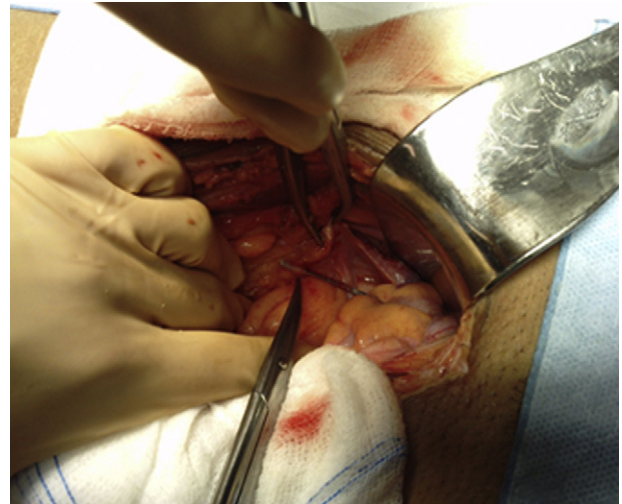


Figura 2

Varón de 34 años valorado en nuestro Servicio por dolor abdominal de varios días de evolución. Había sido sometido a una cirugía de reparación de pectus excavatum en el año 1995 mediante la técnica de Ravitch. No relataba historia de traumatismo torácico previo. En una TC abdominal, se observó un cuerpo extraño metálico en el área pélvica que se correspondía con un fragmento roto de la barra de fijación para corregir el pectus (fig. 1). El paciente fue intervenido mediante una laparotomía media en junio de 2010 para retirar el cuerpo extraño que se encontraba alojado en el fondo de saco de Douglas (fig. 2).

* Autor para correspondencia.

Correo electrónico: montseblancoramos@hotmail.com (M. Blanco Ramos).

0009-739X/\$ - see front matter © 2011 AEC. Publicado por Elsevier España, S.L. Todos los derechos reservados.

<http://dx.doi.org/10.1016/j.ciresp.2012.04.020>