

recurrencias y al riesgo de sangrado intraoperatorio. La embolización preoperatoria con el objeto de obliterar las conexiones arteriovenosas anómalas puede ser útil para reducir la hemorragia y para mejorar la recurrencia a largo plazo.

No hemos encontrado en la literatura ningún caso de MAV intramuscular tal y como presentamos en nuestra paciente. Como conclusión podemos decir que las MAV en la pared torácica son lesiones poco frecuentes, debiéndose hacer un correcto diagnóstico diferencial para un correcto manejo de las mismas. Nuestra paciente presentaba como único síntoma la sensación de crecimiento de la tumoración desde la infancia.

#### BIBLIOGRAFÍA

1. Yilmaz S, Atinkaya C, Aktas A, Peynircioglu B. Giant arteriovenous malformation located on the chest wall - diagnosis and endovascular treatment: report of a case. *Surg today*. 2010;40:1164-8.
2. Friehs I, Koch G. Congenital giant arteriovenous malformation in a 31-year-old male. *Thorac Cardiovasc Surg*. 1991;39:110.
3. Tennyson C, Routledge T, Chambers A, Scarci M. Arteriovenous malformation in the anterior mediastinum. *Ann Thorac Surg*. 2010;90:e9-10.
4. Baleato S, Vilanova JC, García R, Villalba C, Seoane C, Castiñeira JA, et al. Imaging arteriovenous fistulas. *Am J Roentgenol AJR*. 2009;193:1425.
5. Chao CT, Yang SY. Huge haematoma causing chest wall compression from rupture of arteriovenous fistula. *Acta Clin Belg*. 2011;66:242.
6. Rivera PP, Kole MK, Pelz DM, Gulka IB, McKenzie FN, Lownie SP. Congenital intercostal arteriovenous malformation. *Am J Roentgenol AJR*. 2006;187:W503.
7. Kaplan T, Altunta B, Ceran S, Sunam G, et al. Unusual location of arteriovenous malformation; posterior mediastinum. *Interact Cardiovasc Thoracic Surg*. 2009;8:260.

Laura Arroyo Pareja\*, Francisco García Gómez, María Dolores Barrera Talavera, Francisco Javier de la Cruz Lozano y Nicolás Moreno Mata

Servicio de Cirugía Torácica, Hospital Universitario Virgen del Rocío, Unidad Medicoquirúrgica de Enfermedades Respiratorias (UMQER), Instituto de Biomedicina de Sevilla (IBIS), Centro de Investigación en Red de Enfermedades Respiratorias (CIBERES), Sevilla, España

\* Autor para correspondencia.

Correo electrónico: [laura\\_ap\\_84@hotmail.com](mailto:laura_ap_84@hotmail.com) (L. Arroyo Pareja).

0009-739X/\$ - see front matter

© 2012 AEC. Publicado por Elsevier España, S.L. Todos los derechos reservados.

<http://dx.doi.org/10.1016/j.ciresp.2012.05.023>

## Abordaje transdiafragmático de metástasis hepatopulmonares: casos que apoyan su viabilidad y seguridad

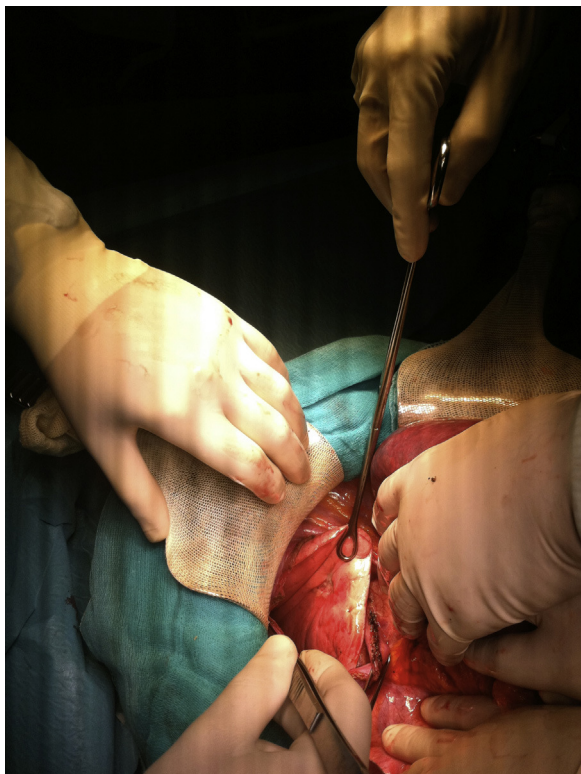### Transdiaphragmatic approach for hepatopulmonary metastasis: cases that support its reliability and safety

Los avances en oncología y técnica quirúrgica, junto a estudios que demuestran su importancia en la supervivencia<sup>1,2</sup>, han propiciado que la cirugía del cáncer metastásico se convierta en frecuente. A este respecto, el hígado y el pulmón representan unas de las localizaciones más frecuentes de metástasis, sobre todo en neoplasias colorectales<sup>3</sup>. La estrategia de tratamiento a seguir en estos pacientes continúa a día de hoy llena de controversia. Existen esquemas terapéuticos que abogan tanto por la resección en un primer tiempo de las metástasis y posteriormente del primario, como por la situación inversa; si bien es cierto que no existen datos que apoyen rotundamente una visión u otra<sup>4,5</sup>. No obstante, parece lógico tratar de realizar el tratamiento en un solo tiempo siempre que sea posible.

Con relación a este tipo de pacientes, meses atrás en nuestra Unidad se llevó a cabo la intervención de una mujer

de 63 años, sin antecedentes previos de interés, que fue diagnosticada de un adenocarcinoma de unión descendente-sigma con numerosas metástasis sincrónicas hepatopulmonares irreseccables, motivo por el cual recibió quimioterapia neoadyuvante con 5-fluorouracilo (5-FU) y oxiplatino. Los estudios de control postquimioterapia demostraron la efectividad del mismo, quedando la enfermedad reducida a la lesión localizada en sigma, una única metástasis hepática de 2,5 cm en segmento VII y otra lesión única de 2 cm en base pulmonar derecha.

A través de una incisión de Río-Branco y tras comprobar mediante ecografía intraoperatoria la exclusividad de la lesión hepática, se llevó a cabo, por el siguiente orden: metastasectomía hepática, pulmonar y hemicolecotomía izquierda con anastomosis primaria termino-terminal. El abordaje de la lesión pulmonar fue realizado vía transdiafragmática, efectuando apertura del diafragma derecho y

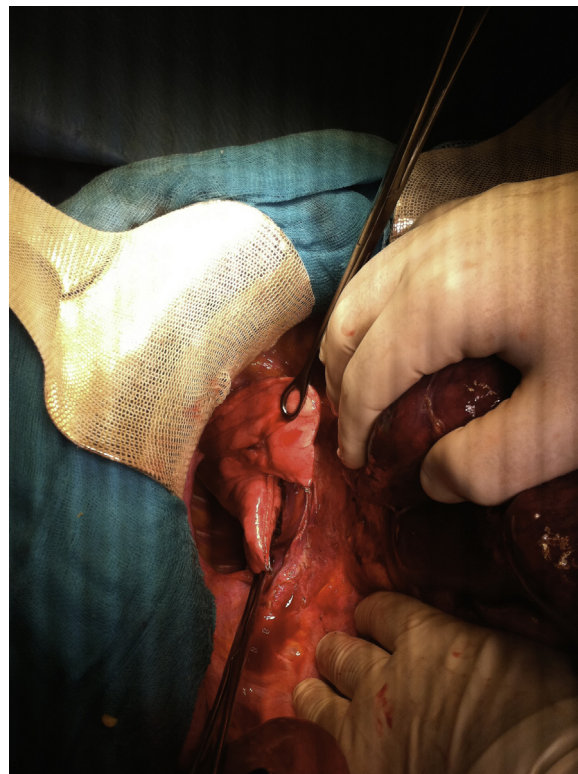


**Figura 1 – Tracción de la base pulmonar e identificación de la metástasis.**

traccionando de la base pulmonar hacia la cavidad abdominal (fig. 1). Una vez localizada la lesión se realizó resección de la misma utilizando un dispositivo de corte y grapado automático (fig. 2). Posteriormente, el diafragma fue cerrado mediante una sutura continua de material absorbible dejando un drenaje en el espacio pleural. Previo a su cierre, otros 2 drenajes fueron colocados en la cavidad abdominal.

La paciente evolucionó de forma favorable y a las 48 h postcirugía le fueron retirados el drenaje pleural y uno de los abdominales. El otro drenaje fue retirado al sexto día postoperatorio al ser dada de alta sin complicaciones quirúrgicas precoces. A día de la redacción de este trabajo, seis meses después de la cirugía, no había presentado complicaciones y continuaba libre de enfermedad.

A menudo, los pacientes que presentan metástasis hepáticas en el momento del diagnóstico también han desarrollado lesiones pulmonares. En centros experimentados, cuando estas son resecables, dichos pacientes pueden beneficiarse de un abordaje combinado en un solo acto. El procedimiento estándar, aun cuando es realizado en la misma intervención, normalmente involucra tanto abordaje abdominal como torácico<sup>6</sup>. No obstante, algunos casos seleccionados como el nuestro, con lesiones localizadas en hígado y pulmón derecho, pueden ser completamente resecados a través de un único abordaje. Probablemente, esta estrategia quirúrgica reduzca el tiempo operatorio y por tanto todas las complicaciones relacionadas con la prolongación de la inducción anestésica. Además, una incisión menos, lógicamente, también supondrá una menor tasa de complicaciones del sitio quirúrgico. En nuestro caso, a la paciente se le resecaron tres focos tumorales en tres órganos



**Figura 2 – Sección de la base pulmonar con endograpadora.**

distintos a través de una única incisión sin constatarse en este caso morbilidad asociada al procedimiento. Este representa el primer caso publicado de extirpación de un primario colorrectal, metástasis hepáticas y pulmonares, en un mismo acto usando la vía transdiafragmática para abordar el tórax.

Solo unos cuantos casos similares han sido recogidos en la literatura hasta el momento. Diogini et al.<sup>7</sup> en 2006, publicaron una serie de tres pacientes a los cuales se les realizaron procedimientos abdominales y torácicos usando la vía transdiafragmática e instrumental mínimamente invasivos para abordar el tórax. Al igual que nosotros, Diogini concluye que en manos expertas este procedimiento resulta posible y seguro. Desde otro punto de vista, el abordaje inverso también ha sido reportado con resultados satisfactorios. En este sentido, Dellis et al.<sup>8</sup> en 2008 dieron a conocer una serie de 7 pacientes a los cuales se les realizó simultáneamente resección de metástasis hepáticas (localizadas en segmentos VII y/o VIII) y pulmonares utilizando la vía transdiafragmática y la toracotomía exclusivamente, sin encontrar complicaciones adicionales a esta técnica quirúrgica.

En conclusión, de acuerdo con la escasa literatura al respecto y con nuestra experiencia, el abordaje transdiafragmático parece resultar seguro y posible para la extirpación de lesiones metastásicas de hígado y pulmón. De esta forma, pacientes con enfermedad metastásica hepatopulmonar resecable podrían beneficiarse de cirugía en un solo tiempo y, en casos muy seleccionados, de la vía transdiafragmática como herramienta de abordaje. Un paso más en esta línea, aún no reportado, será alcanzado con la realización de cirugía de un primario, con metastasectomía hepatopul-

monar, en un solo tiempo y exclusivamente a través de un único abordaje mínimamente invasivo, bien toracoscópico bien laparoscópico.

#### BIBLIOGRAFÍA

- Reddy RH, Kumar B, Shah R, Mirsadraee S, Papagiannopoulos K, Lodge P, et al. Staged pulmonary and hepatic metastasectomy in colorectal cancer—is it worth it? *Eur J Cardiothorac Surg.* 2004;25:151-4.
- Ambiru S, Miyazaki M, Ito H, Nakagawa K, Shimizu H, Kato A, et al. Resection of hepatic and pulmonary metastases in patients with colorectal carcinoma. *Cancer.* 1998;82:274-8.
- Robinson BJ, Rice TW, Strong SA, Rybicki LA, Blackstone EH. Is resection of pulmonary and hepatic metastases warranted in patients with colorectal cancer? *J Thorac Cardiovasc Surg.* 1999;117:66-75. discussion -6.
- Parrilla Paricio P, Landa García JI. *Cirugía AEC.* Madrid: Editorial Médica Panamericana S.A.. 2010.
- Cameron JL, Cameron MA. *Current Surgical Therapy*, 10th ed. Philadelphia, PA: Elsevier. 2011.
- Avital I, DeMatteo R. Combined resection of liver and lung metastases for colorectal cancer. *ThoracSurg Clinics.* 2006;16:145-55. vi.
- Dionigi G, Dionigi R, Boni L, Rovera F. Transdiaphragmatic approach to the thorax using mini-invasive devices. *Surg Laparosc Endosc Percutan Tech.* 2006;16:423-6.
- Delis SG, Bakoyiannis A, Madariaga J, Tassopoulos N, Dervenis C. Transthoracic approach (TTA) for subdiaphragmatic liver metastasectomy. *JGastrointestin Liver Dis.* 2008;17:39-42.

Francisco Javier Medina Fernández<sup>a,\*</sup>, Dionisio Espinosa Jiménez<sup>b</sup>, Antonio Luque Molina<sup>a</sup>, Pedro López Cillero<sup>a</sup> y Sebastián Rufián Peña<sup>a</sup>

<sup>a</sup>Unidad de Gestión Clínica de Cirugía General y del Aparato Digestivo, Hospital Universitario Reina Sofía, Córdoba, España

<sup>b</sup>Unidad de Gestión Clínica de Cirugía Torácica, Hospital Universitario Reina Sofía, Córdoba, España

\* Autor para correspondencia.

Correo electrónico: [mefef.dr@gmail.com](mailto:mefef.dr@gmail.com)

(F.J. Medina Fernández).

0009-739X/\$ – see front matter

© 2012 AEC. Publicado por Elsevier España, S.L. Todos los derechos reservados.

<http://dx.doi.org/10.1016/j.ciresp.2012.05.022>

## Colecistitis aguda enfisematosa de curso fulminante tras cirugía cardíaca

### Acute fulminating emphysematous cholecystitis after cardiac surgery

La colecistitis aguda enfisematosa es una rara entidad, de mal pronóstico, que representa entre el 1% y el 3% de todas la colecistitis agudas<sup>1</sup>. Se caracteriza por la presencia de gas en la luz vesicular, pared y tejidos pericolecísticos procedente de microorganismos productores de gas, siendo más frecuente en pacientes diabéticos o inmunodeprimidos<sup>2</sup>.

Los casos de colecistitis aguda tras cirugía cardíaca suelen debutar días o semanas tras la intervención, siendo excepcional la colecistitis enfisematosa fulminante a las pocas horas del acto quirúrgico. Presentamos un caso de colecistitis aguda enfisematosa de curso fulminante tras cirugía cardíaca.

Se trata de una mujer de 68 años con antecedentes de hipertensión arterial en tratamiento médico, fibrilación auricular anticoagulada y comisurotomía por estenosis mitral reumática hacía 10 años.

La paciente fue intervenida por doble lesión valvular aórtica con predominio de estenosis severa, de forma programada, mediante la colocación de una prótesis aórtica mecánica (tiempo de circulación extracorpórea 120 minutos y tiempo de pinzamiento aórtico 60 min), sin complicaciones intraoperatorias.

A las 8 h de la intervención, la paciente todavía con ventilación mecánica, comienza bruscamente con oliguria, hipotensión y taquicardia. En la analítica destaca un aumento de las cifras de lactato de hasta 9,3 mg/dl, con Hb de 8,3 g/dl (salió del quirófano con 11 g/dl) sin débito hemático por los drenajes. Se realiza una endoscopia digestiva alta para descartar sangrado digestivo, apreciando mucosa gástrica de aspecto isquémico. En analítica de control destaca: GOT 4.418, GPT 3.195, actividad de protrombina del 33%, CPK 9013. La TC de urgencia informó de hígado con áreas parcheadas hipodensas, con arteria hepática y vena porta permeables, colecistitis enfisematosa alitiásica y trombosis de arteria renal izquierda desde su salida de la aorta (fig. 1).

Ante los hallazgos, se indicó una laparotomía exploradora urgente, hallando una colecistitis aguda enfisematosa, isquemia hepática en parches y asas intestinales de aspecto isquémico. Se realizó una colecistectomía tomando muestras de bilis para cultivo.

La paciente fue trasladada a la UCI, donde desarrolló un fracaso multiorgánico, falleciendo a las 72 h de la primera cirugía. El estudio de anatomía patológica objetivó una