

La imagen del mes

Herniación hepática tras neumonectomía extrapleural por mesotelioma

Liver herniation after extrapleural pneumonectomy due to a mesothelioma

Emilio Peña ^a, Montserrat Blanco ^{a,*}, José Ignacio Rivas-Polo ^b y Jhon Christian Durán ^a

^a Servicio de Cirugía Torácica, Complejo Hospitalario Universitario de Vigo, Vigo, España

^b Servicio de Cirugía General, Complejo Hospitalario Universitario de A Coruña, La Coruña, España

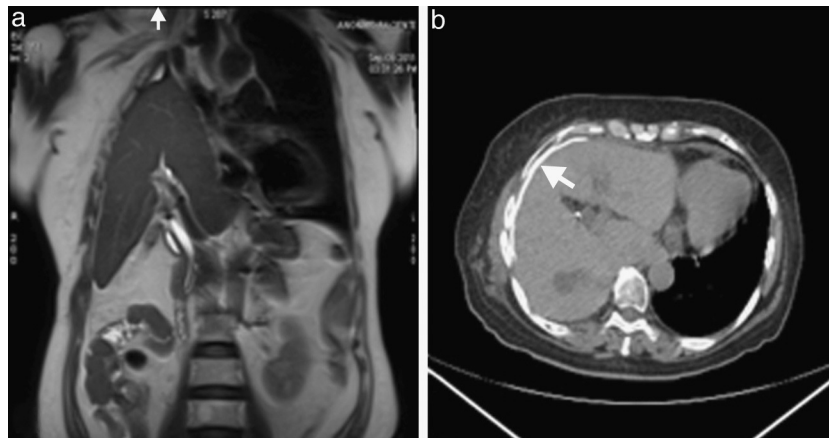


Figura 1

Mujer de 66 años a la que se le practicó hace 2 años una neumonectomía extrapleural derecha debido a un mesotelioma pleural (estadio II) y que recibió tratamiento adyuvante con QT y RT. Durante la intervención se colocó un parche de Gore-Tex[®] para reconstruir el diafragma. Seis meses tras la intervención, se realizó una RM de control por transaminasas elevadas en la que se observó la herniación del hígado hacia la cavidad torácica (fig. 1a). Una TC muestra el parche situado debajo de la pared (fig. 1b, flecha). A pesar de esta complicación, la paciente tiene una buena calidad de vida y no ha precisado tratamiento.

* Autor para correspondencia.

Correo electrónico: montseblancoramos@hotmail.com (M. Blanco).

0009-739X/\$ – see front matter © 2012 AEC. Publicado por Elsevier España, S.L. Todos los derechos reservados.

<http://dx.doi.org/10.1016/j.ciresp.2012.05.026>