

La imagen del mes

Hernia perineal tras amputación abdominoperineal y colgajo miocutáneo

Perineal hernia following abdominoperineal amputation and myocutaneous flap

Lander Gallego Otaegui, José M. Enríquez-Navascués* y Yolanda Saralegui Ansorena

Servicio de Cirugía General y Digestiva, Hospital Universitario de Donostia, San Sebastián, Gipúzcoa, España

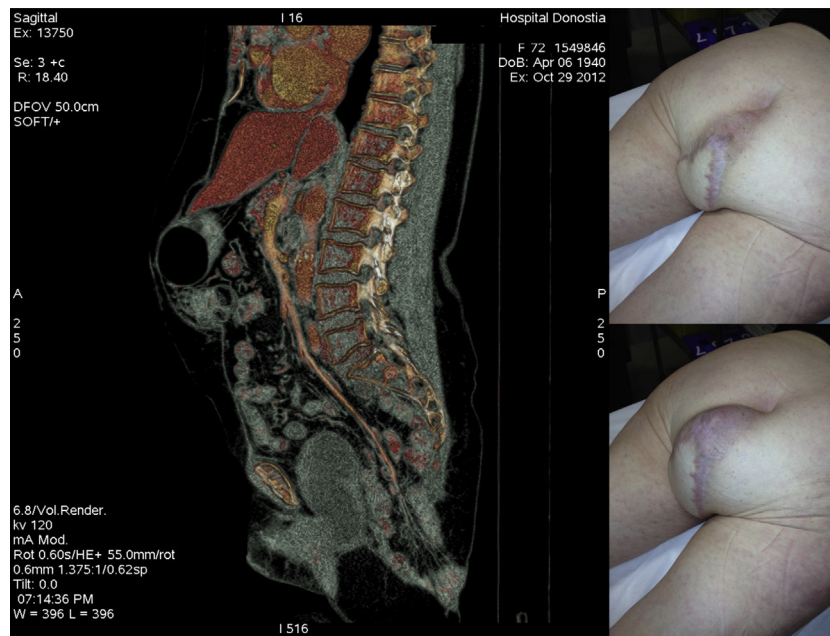


Figura 1

Hernia perineal tras exenteración pélvica posterior infraelevadora por adenocarcinoma de recto inferior con invasión genital. Se empleó un colgajo miocutáneo de recto anterior derecho del abdomen para reparar el defecto y reconstruir la vagina. La zona fascial abdominal donante se reforzó con una malla reabsorbible (BioA[®]-Gore).

En la CT se observan las asas ileales, con su meso alargado, en pelvis y periné, y la debilidad parietal «donante» (sin saco) (fig. 1).

Ni un colgajo miocutáneo es por sí mismo capaz de evitar el desarrollo de una hernia perineal postamputación abdominoperineal, ni una malla reabsorbible evita el defecto parietal creado al extirpar la fascia anterior del músculo recto.

* Autor para correspondencia.