

La imagen del mes

Poliposis gástrica difusa

Diffuse gastric polyposis

Izaskun Badiola *, Miguel Corcostegui, Begoña Estraviz y Francisco Javier Ibañez

Servicio de Cirugía General y del Aparato Digestivo, Hospital Galdakao-Usansolo, España

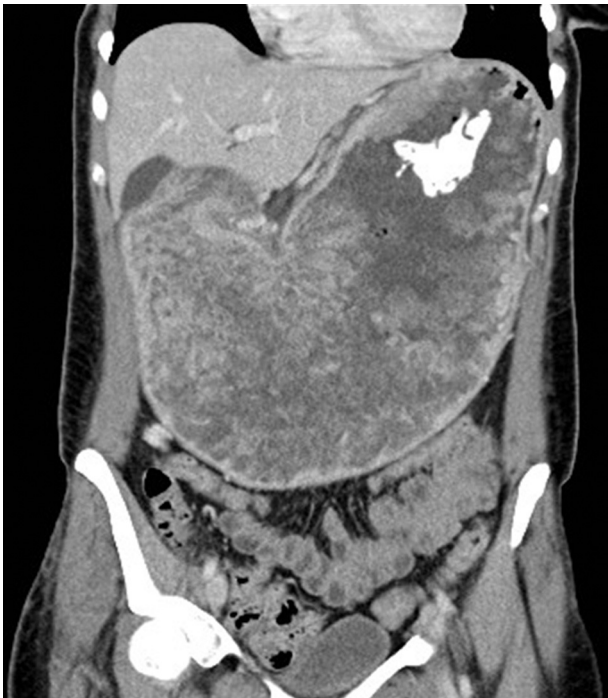

Figura 1

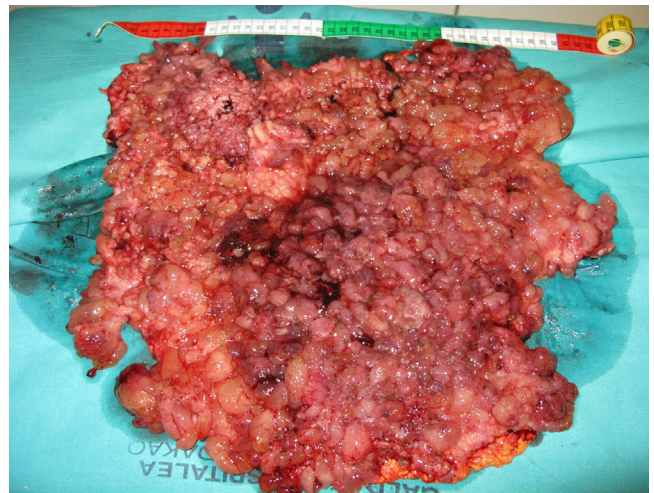


Figura 2

Mujer de 37 años que presentaba vómitos, hipocaliemia (1,9 mEq/l) y anemia (Hto: 8,4%). La gastroscopia y TAC (fig. 1) desvelaron una poliposis gástrica difusa. Por colonoscopia se resecaron 5 pólipos sin signos de degeneración. Se realizó una gastrectomía total ante el diagnóstico intraoperatorio de adenocarcinoma (fig. 2). El estudio histopatológico confirmó el diagnóstico de adenocarcinoma gástrico pT2aN2 sobre poliposis hiperplásica múltiple difusa. El estudio inmunohistoquímico no detectó pérdida de expresión de los genes reparadores del ADN (MLH1, MSH2, MSH6, PMS2). Se completó el tratamiento con 6 ciclos de 5-fluorouracilo y leucovorin. A los 7 meses presentó progresión ganglionar cervical y abdominal y a los 9 meses del diagnóstico falleció.

* Autor para correspondencia.

Correo electrónico: izaskunbadiola@hotmail.com (I. Badiola).

0009-739X/\$ - see front matter © 2012 AEC. Publicado por Elsevier España, S.L. Todos los derechos reservados.

<http://dx.doi.org/10.1016/j.ciresp.2012.12.006>