

La imagen del mes

Oclusión intestinal por hernia acetabular

Acetabular hernia causing intestinal obstruction

Francesc Simó Alari^{a,*}, Eric Herrero Fonollosa^a, Fernando Carvajal López^a y Francesc Anglés Crespo^b

^aServicio de Cirugía General y Digestiva, Hospital Universitari Mutua Terrassa, Terrassa, Barcelona, España

^bServicio de Cirugía Ortopédica y Traumatología, Hospital Universitari Mutua Terrassa, Terrassa, Barcelona, España

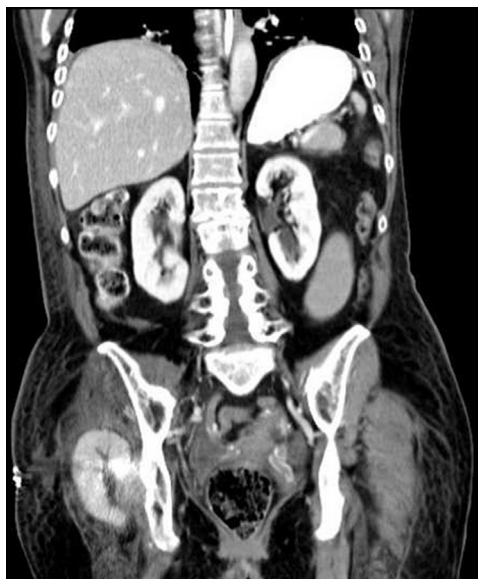


Figura 1

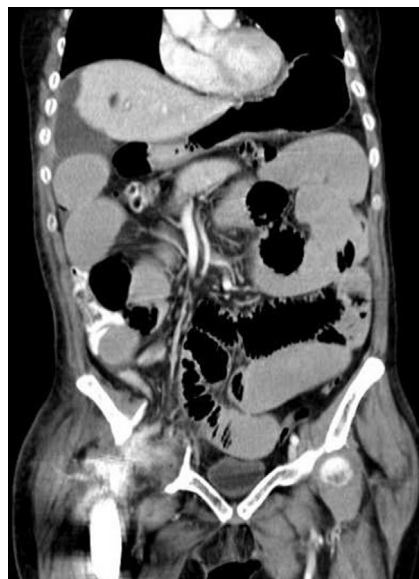

Figura 2

Mujer de 70 años intervenida por aflojamiento aséptico del componente acetabular de la prótesis de cadera derecha. Durante la intervención se lesionó la arteria iliaca externa, precisando una laparotomía urgente y ligadura arterial con bypass femorofemoral cruzado. No se completó el recambio prótesisico.

Durante el postoperatorio, presentó un cuadro compatible con oclusión intestinal, objetivándose por TC una herniación de íleon a cavidad acetabular (figs. 1 y 2).

Durante la intervención, se confirma la presencia de asa ileal herniada a cavidad acetabular rodeando el cuello del fémur. Se realizó reducción y cierre del defecto peritoneal con puntos. A las cuatro semanas se procedió a implantar un componente acetabular sin complicaciones.

* Autor para correspondencia.

Correo electrónico: siscus84@gmail.com (F. Simó Alari).

0009-739X/\$ - see front matter © 2013 AEC. Publicado por Elsevier España, S.L. Todos los derechos reservados.

<http://dx.doi.org/10.1016/j.ciresp.2013.01.018>