

La imagen del mes

Recidiva locorregional de carcinoma de células de Hürthle

Locoregional recurrence of Hurthle cell carcinoma

Aroa Abascal Amo^{*}, Elena Martín-Pérez, José-Miguel Bravo Lifante y Eduardo Larrañaga Barrera

Servicio de Cirugía General y del Aparato Digestivo, Hospital Universitario de La Princesa, Madrid, España

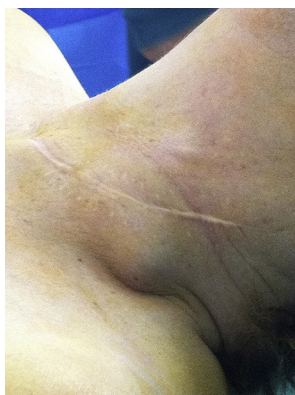

Figura 1

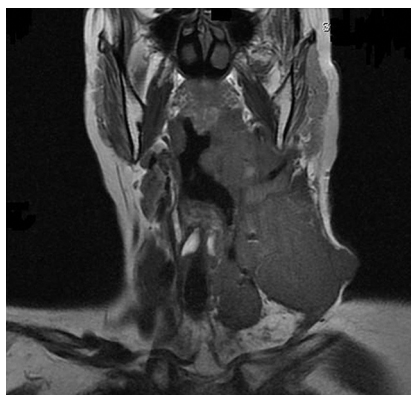

Figura 2

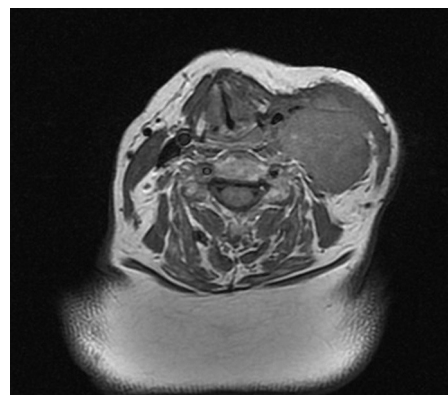


Figura 3

Mujer de 61 años operada de tiroidectomía total y linfadenectomía centrolateral izquierda por carcinoma de células de Hürthle 5 meses antes. Consulta por dolor cervical, disnea y masa laterocervical izquierda (fig. 1). En la resonancia magnética cervical se observa tumoración que se extiende desde el lecho de la tiroidectomía al espacio yugulo-carotídeo izquierdo, infiltrando carótida, espacio retrofaríngeo, glándulas submaxilar y parótida, músculo esternocleidomastoideo y apófisis transversa de C2 (figs. 2 y 3).

Los carcinomas de células de Hürthle presentan diseminación linfática y hemática, mayor recurrencia tumoral local y mortalidad que el carcinoma folicular típico.

^{*} Autor para correspondencia.

Correo electrónico: aroabas@gmail.com (A. Abascal Amo).

0009-739X/\$ – see front matter © 2013 AEC. Publicado por Elsevier España, S.L. Todos los derechos reservados.

<http://dx.doi.org/10.1016/j.ciresp.2013.04.002>