

La imagen del mes

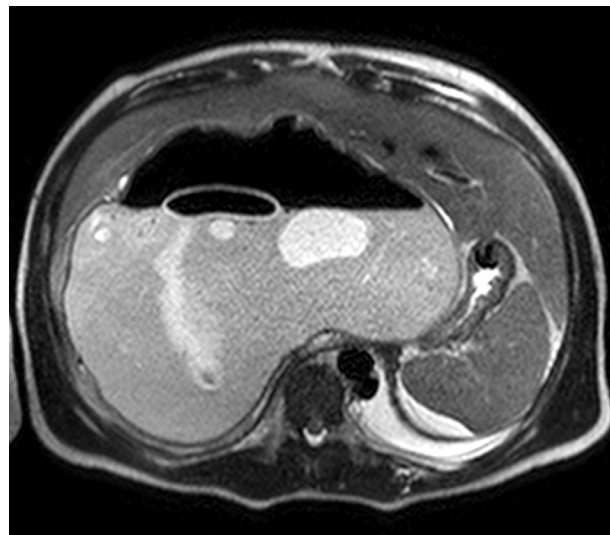
Quiste hidatídico gigante. Signo del nenúfar**Giant hydatid cyst. Nenuphar sign**Teresa Marquina ^{a,*}, Juan José Fondevila ^b, Mikel Prieto ^a y Andrés Valdivieso ^{a,c}^a Servicio de Cirugía General y del Aparato Digestivo, Hospital Universitario de Cruces, Barakaldo, Bizkaia, España^b Servicio de Radiodiagnóstico, Hospital Universitario de Cruces, Barakaldo, Bizkaia, España^c Unidad de Cirugía Hepatobiliar y Trasplante Hepático, Hospital Universitario de Cruces, Barakaldo, Bizkaia, España

Figura 1

Paciente varón de 17 años, natural de Marruecos, con antecedentes de quiste hidatídico intervenido en 2006. Ingresa en el servicio de Urgencias por clínica de dolor abdominal, vómitos y febrícula. A la exploración presenta masa palpable en hipocondrio derecho. Se realiza resonancia magnética abdominal en la que se evidencia un gran quiste hidatídico de aspecto complicado con la imagen característica del «signo del nenúfar» (fig. 1). Se programa para intervención quirúrgica, realizando quisteperiquistectomía y segmentectomía I, V, VI y VII. En el postoperatorio presenta estenosis de vena suprahepática izquierda que se soluciona mediante colocación de prótesis mediante radiología intervencionista, con evolución favorable.

* Autor para correspondencia.

Correo electrónico: teresa.marquinatobalina@osakidetza.net (T. Marquina).

0009-739X/\$ – see front matter © 2013 AEC. Publicado por Elsevier España, S.L. Todos los derechos reservados.

<http://dx.doi.org/10.1016/j.ciresp.2013.04.003>