

## BIBLIOGRAFÍA

- Serra C, Baltasar A, Andreo L, Pérez N, Bou R, Bengochea M, et al. Treatment of gastric leaks with coated self-expanding stents after sleeve gastrectomy. *Obes Surg.* 2007;17:866-72.
- Casella G, Soricelli E, Rizzello M, Trentino P, Fiocca F, Fantini A, et al. Nonsurgical treatment of staple line leaks after laparoscopic sleeve gastrectomy. *Obes Surg.* 2009;19:821-6.
- Salinas A, Baptista A, Santiago E, Antor M, Salinas H. Self-expandable metal stents to treat gastric leaks. *Surg Obes Relat Dis.* 2006;2:570-2.
- Márquez MF, Ayza MF, Lozano RB, Morales Mdel M, Díez JM, Poujoulet RB. Gastric leak after laparoscopic sleeve gastrectomy. *Obes Surg.* 2010;20:1306-11.
- Evrard S, Le Moine O, Lazaraki G, Dormann A, El Nakadi I, Devière J. Self-expanding plastic stents for benign esophageal lesions. *Gastrointest Endosc.* 2004;60:894-900.
- Eloubeidi MA, Talreja JP, Lopes TL, Al-Awabdy BS, Shami VM, Kalaleh M. Success and complications associated with placement of fully covered removable self-expandable metal stents for benign esophageal diseases. *Gastrointest Endosc.* 2011;73:673-81.
- Van Boeckel PG, Sijbring A, Vleggaar FP, Siersema PD. Systematic review: Temporary stent placement for benign rupture or anastomotic leak of the oesophagus. *Aliment Pharmacol Ther.* 2011;33:1292-301.
- Van Boeckel PG, Dua KS, Weusten BL, Schmits RJH, Surapaneni N, Timmer R, et al. Fully covered self-expandable metal stents (SEMS), partially covered SEMS and self-expandable plastic stents for the treatment of benign esophageal ruptures and anastomotic leaks. *BMC Gastroenterol.* 2012;12:19.
- Hirdes MMC, Vleggaar FP, Van der Linde K, Willems M, Totte E, Siersema PD. Esophageal perforation due to removal of partially covered self-expanding metal stents placed for benign perforation or leak. *Endoscopy.* 2011;43:156-9.
- Hirdes MM, Siersema PD, Houben MH, Weusten BL, Vleggaar FP. Stent-in-stent technique for removal of embedded esophageal self-expanding metal stents. *Am J Gastroenterol.* 2011;106:286-93.

Lorea Zubiaga<sup>a\*</sup>, Jaime Ruiz-Tovar<sup>a</sup>, Javier Sola-Vera<sup>b</sup>, Francisco Uceda<sup>b</sup> y Rafael Calpena<sup>a</sup>

<sup>a</sup>Unidad de Cirugía Bariátrica y Metabólica, Servicio de Cirugía General y del Aparato Digestivo, Hospital General Universitario de Elche, Elche, Alicante, España

<sup>b</sup>Sección de Endoscopias, Unidad de Cirugía Bariátrica y Metabólica, Servicio de Medicina Digestiva, Hospital General Universitario de Elche, Elche, Alicante, España

\* Autor para correspondencia.

Correo electrónico: loreazubiaga@gmail.com (L. Zubiaga).

<http://dx.doi.org/10.1016/j.ciresp.2014.04.008>  
0009-739X/

© 2014 AEC. Publicado por Elsevier España, S.L.U. Todos los derechos reservados.

## Primer tiempo laparoscópico en una cirugía hepática en 2 tiempos

### Laparoscopic first stage in a two-stage hepatectomy

La resección de las metástasis hepáticas (MH) de cáncer colorrectal incrementa la supervivencia, pudiendo alcanzarse cifras del 50% a los 5 años<sup>1-4</sup>. El gran problema es que solo un 20-25% de las MH son inicialmente resecables, habitualmente debido a un futuro volumen remanente hepático insuficiente<sup>4-8</sup>. En pacientes con MH inicialmente no resecables existen varias estrategias para incrementar la resecabilidad: partición *in situ*, quimioterapia neoadyuvante, combinación de cirugía y radiofrecuencia y la cirugía en 2 tiempos (*two-stage* [TS]) combinada con embolización portal ideada por Adam et al.<sup>1,4-8</sup>.

En el primer tiempo del TS las metástasis localizadas en el futuro remanente, habitualmente el hígado izquierdo, son resecadas<sup>1,5-9</sup>. Tras una embolización o ligadura portal se realiza una segunda cirugía efectuando hepatectomía mayor del lóbulo embolizado<sup>1,5-8</sup>. Habitualmente los TS se han realizado mediante abordaje laparotómico. Presentamos nuestra experiencia en abordaje laparoscópico del primer tiempo del TS.

Presentamos los resultados de los pacientes intervenidos con una estrategia TS en los que se haya realizado el primer tiempo por abordaje laparoscópico en el periodo comprendido entre enero de 2007 y diciembre de 2012. Se han intervenido 57 pacientes con MH, y 6 de ellos fueron intervenidos mediante una estrategia TS (10,5%). Todos eran pacientes con MH sincrónicas bilobares en los que tras volumetría en la TAC no había remanente suficiente para hacer cirugía hepática en un solo tiempo (< 30%).

En 3 pacientes el primer tiempo de la cirugía fue realizado por abordaje laparoscópico. En los otros 3 pacientes fue realizado mediante laparotomía por la localización anatómica de las MH. Las características clínicas de los pacientes intervenidos por laparoscopia se presentan en la **tabla 1**. Todas las resecciones hepáticas fueron realizadas en posición de litotomía Trendelenburg invertido 20°. El abordaje fue mediante 3 trocares, uno de 5 mm en el hipocondrio derecho, uno de 11 mm en el ombligo y uno de 12 mm en el hipocondrio izquierdo. Las cirugías realizadas fueron: 2 resecciones

Tabla 1 – Características clínicas de los pacientes intervenidos por laparoscopia

Edad	Sexo	Tumor colon	pTpNpM	Número total MH	Tipo cirugía	Cirugía 1.º tiempo	Cirugía hepática	Tamaño pieza (cm)	Tamaño lesión (cm)	Peso (g)	Margen (mm)	Morb.	Estancia
53	Varón	Recto	pT3pN2pM1	6: 2 izq + 4 dcha	Inversa	Hepática	Wedge	3,5 × 2,0 × 2,0	1,5/1	38	5 mm	No	2
62	Mujer	Recto	pT3pN2pM1	7: 2 izq + 5 dcha	Combinada	Hepática + colon (RA)	Wedge	4,5 × 2,5 × 1,8	1,5/1,1	12	5 mm	No	5
68	Varón	Ángulo esplénico	pT3pN1pM1	6: 2 izq + 4 dcha	Combinada	Hepática + colon (hemi. izqda)	Resección parcial	11 × 5 × 7	2/0,7	172	7 mm	No	6

dcha: derecha; izq: izquierda; MH: metástasis hepática.

limitadas y una seccionectomía lateral izquierda parcial (fig. 1). Posteriormente se añadieron 2 trocares para efectuar la cirugía colorrectal.

En 2 pacientes se efectuó cirugía laparoscópica de la tumoración colorrectal combinada con la resección hepática laparoscópica (resección anterior y hemicolectomía izquierda) y en el tercero, que comenzó con un cuadro oclusivo por neoplasia rectal, se colocó una prótesis autoexpandible realizando cirugía inversa. La morbilidad fue del 0%. La estancia fue de 2 días en el paciente al que se le realizó únicamente cirugía hepática, y de 5 y 6 días en los que se combinó con resección laparoscópica de colon. En los 3 pacientes a los 10 días se les realizó la embolización portal percutánea y hepatectomía derecha laparotómica al mes. En el segundo tiempo el número de adherencias intraabdominales era mínimo y la disección hiliar fue dificultosa.

Se ha demostrado que en las hepatectomías laparoscópicas efectuadas en lesiones malignas hay menor sangrado, menor estancia, menos complicaciones y se obtiene mejor calidad de vida, con la misma eficiencia y seguridad oncológica que en las efectuadas por laparotomía<sup>1,3,4,10</sup>.

Existen muy pocos casos publicados de TS total/parcialmente laparoscópicos. Machado et al. y Jain et al. publican casi simultáneamente en 2010 un TS totalmente laparoscópico<sup>1,4</sup>. Posteriormente, en 2012, Robles et al. publican otros 2 TS más totalmente laparoscópicos<sup>8</sup>. La experiencia más larga comunicada es una serie de 8 TS parciales/totalmente laparoscópicos, 5 con un primer tiempo laparoscópico y un segundo laparotómico, una conversión a laparotomía y solo otros 2 casos totalmente laparoscópicos<sup>6</sup>.

El primer tiempo del TS se puede efectuar habitualmente por abordaje laparoscópico, ya que suele ser una hepatectomía menor del hígado izquierdo asociado o no a cirugía de colon y/o a la ligadura portal derecha<sup>2,6,11</sup>. La ligadura portal derecha laparoscópica, aunque factible y con buenos resultados, se ha realizado en pocos pacientes<sup>2</sup>. Las ventajas que aporta el primer tiempo laparoscópico son: disminución de las adherencias no en el hilio pero sí intraabdominales, correcta estadificación, menos dolor y estancia hospitalaria, rápida recuperación y mantener la integridad de la pared abdominal<sup>1,6,9</sup>. La segunda parte del TS (hepatectomía mayor) puede realizarse por abordaje laparoscópico o laparotómico, pero la realización de hepatectomías mayores requiere una alta destreza técnica, por lo que aún no se han popularizado<sup>3,6</sup>.

Otro punto de debate es la cirugía combinada laparoscópica hepática y colorrectal. Clásicamente, en los pacientes con MH sincrónicas no se efectuaba cirugía combinada, ya que se afirmaba que tenía mayor morbimortalidad que la secuencial, especialmente en tumores rectales o hepatectomías mayores<sup>8,9</sup>. La cirugía secuencial también presenta inconvenientes: mayor estancia, 2 anestias, demora en la quimioterapia, etc.<sup>9</sup>. Múltiples series han demostrado que la cirugía combinada y la secuencial obtienen resultados similares. Además, en los pacientes que se realiza TS, si no se hace cirugía combinada se necesitan 3 cirugías<sup>5</sup>. En 2010 Karoui et al. publican una serie de 33 pacientes de cirugía combinada exclusivamente TS con buenos resultados (morbilidad del 21% y mortalidad del 0%)<sup>5,8,9</sup>. El abordaje laparoscópico combinado del tumor colorrectal y MH tiene ciertas ventajas (acceso más sencillo a ambas regiones intraabdominales, preservación de

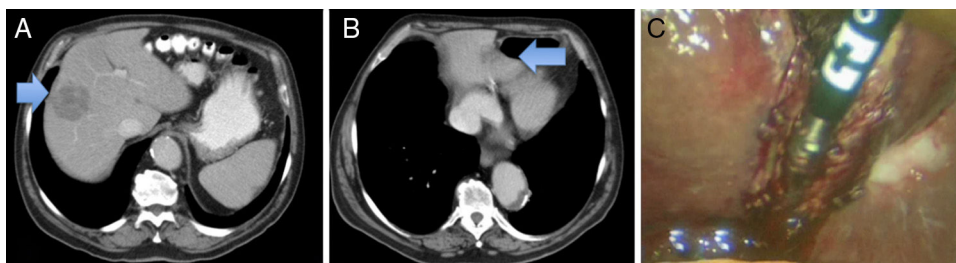


Figura 1 – TAC. A. Metástasis en el hígado derecho. B. Metástasis en el sector lateral izquierdo. C. Resección laparoscópica.

la pared abdominal, recuperación postoperatoria, estancia, estadificación...), sin incremento de la morbimortalidad y con menor estancia hospitalaria, pero no se ha popularizado<sup>5,8-10</sup>.

En conclusión, el abordaje laparoscópico del primer tiempo del TS es factible y aporta ciertos beneficios. La realización combinada de cirugía de colon y hepatectomías menores por vía laparoscopia es segura y también tiene ciertas ventajas.

#### BIBLIOGRAFÍA

- Machado MA, Makdissi FF, Surjan RC, Kappaz GT, Yamaguchi N. Two-stage laparoscopic liver resection for bilateral colorectal liver metastasis. *Surg Endosc*. 2010;24:2044-7.
- Ayiomamitis GD, Low JK, Alkari B, Lee SH, Ammori BJ. Role of laparoscopic right portal vein ligation in planning staged or major liver resection. *J Laparoendosc Adv Surg Tech*. 2009;19:409-13.
- Abu Hilal M, di Fabio F, Abu Salameh M, Pearce NW. Oncological efficiency analysis of laparoscopic liver resection for primary and metastatic cancer: A single-center UK experience. *Arch Surg*. 2012;147:42-8.
- Jain G, Parmar J, Mohammed MM, Bryant T, Kitteringham L, Pearce N, et al. Stretching the limits of laparoscopic surgery: Two stage laparoscopic liver resection. *J Laparoendosc Adv Surg Tech*. 2010;20:51-4.
- Karoui M, Vigano L, Goyer P, Ferrero A, Aglietta M, Delbaldo C, et al. Combined first stage hepatectomy and colorectal resection in a two-stage hepatectomy strategy for bilobar synchronous liver metastases. *Br J Surg*. 2010;97:1354-62.
- Di Fabio F, Whistance R, Rahman S, Primrose JN, Pearce NW, Abu Hilal M. Exploring the role of laparoscopic surgery in two-stage hepatectomy for bilobar colorectal liver metastases. *J Laparoendosc Adv Surg Tech*. 2012;22:647-50.
- Adam R, Laurent A, Azoulay D, Castaing D, Bismuth H. Two-stage hepatectomy: A planned strategy to treat irresectable liver tumors. *Ann Surg*. 2000;232:777-85.
- Robles R, Marín C, Lopez-Conesa A, Capel A, Perez-Flores D, Parrilla P. Comparative study of right portal vein ligation versus embolisation for induction of hypertrophy in two-stage hepatectomy for multiple bilateral colorectal liver metastases. *Eur J Surg Oncol*. 2012;38:586-93.
- Polignano FM, Quyn AJ, Sanjay P, Henderson NA, Tait IS. Totally laparoscopic strategies for the management of colorectal cancer with synchronous liver metastases. *Surg Endosc*. 2012;26:2571-8.
- Hatwell C, Bretagnol F, Farges O, Belghiti J, Panis Y. Laparoscopic resection of colorectal cancer facilitates simultaneous surgery of synchronous liver metastases. *Colorectal Dis*. 2013;15:e21-8.
- Pessaux P, Panaro F. Advantages of the first-step totally laparoscopic approach in 2-staged hepatectomy for colorectal synchronous liver metastases. *Surgery*. 2008;145:453.

José Manuel Ramia\*, Farah Adel, Roberto de La Plaza, Pilar Veguillas y Jorge García-Parreño

Unidad de Cirugía Hepatobiliopancreática. Servicio de Cirugía General y Aparato Digestivo, Hospital Universitario de Guadalajara, Guadalajara, España

\* Autor para correspondencia.

Correo electrónico: jose\_ramia@hotmail.com (J.M. Ramia).

<http://dx.doi.org/10.1016/j.ciresp.2013.05.013>  
0009-739X/

© 2013 AEC. Publicado por Elsevier España, S.L.U. Todos los derechos reservados.

## Tratamiento conservador «in situ» del neumoperitoneo

### Conservative «in situ» treatment of pneumoperitoneum

El hallazgo radiológico de aire libre en la cavidad abdominal generalmente se considera como una urgencia quirúrgica y se asocia en más del 90% de los casos a la perforación de víscera hueca<sup>1-3</sup>. Sin embargo, en el 10% restante la

causa no se podrá atribuir a esta etiología, constituyendo un neumoperitoneo no quirúrgico, asintomático, benigno o idiopático, que dará lugar a un dilema diagnóstico y terapéutico<sup>2</sup>.