

La imagen del mes

Abdomen agudo secundario a hernia de Morgagni incarcerada

Morgagni's hernia as a cause of acute abdomen

Elena Romera Barba ^{*}, Ainhoa Sánchez Pérez, Juan Castañer Ramón-Llín y José Luis Vázquez Rojas

Servicio de Cirugía General y del Aparato Digestivo, Hospital General Universitario Santa Lucía, Cartagena, España

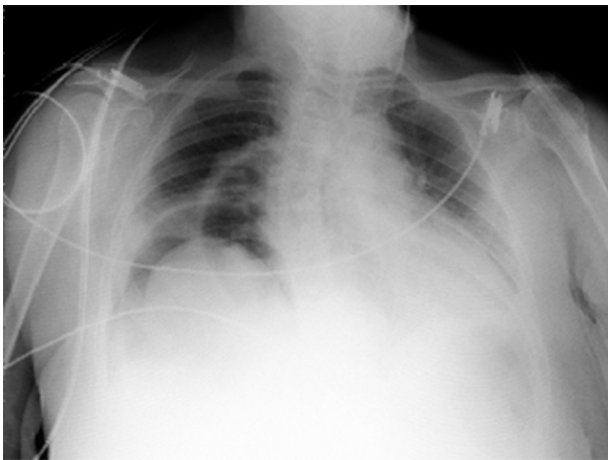


Figura 1

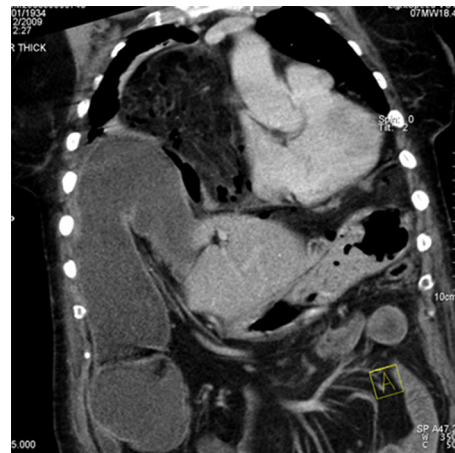

Figura 2

Mujer de 76 años que consultó en Urgencias por presentar un cuadro de disnea de una semana de evolución, asociada a dolor abdominal en las últimas 48 h. A la exploración física la paciente se encontraba disneica, con taquicardia e hipotensión. El abdomen estaba distendido, doloroso a la palpación de forma difusa, con defensa y signos de irritación peritoneal generalizada. La radiografía simple evidenció neumoperitoneo e imagen sugestiva de hernia diafragmática (fig. 1). Se realizó TC que informó de herniación al tórax de colon transverso, complicada con perforación por obstrucción en asa cerrada (fig. 2). Se intervino mediante una laparotomía, hallando obstrucción de colon transverso por incarceración de este en una hernia de Morgagni, gran distensión de ciego con perforación del mismo y peritonitis aguda purulenta secundaria. Se realizó una hemicolectomía derecha ampliada y cierre del orificio herniario con material irreabsorbible (seda). Tras un postoperatorio tórpido fue alta domiciliaria al 42.º día postoperatorio.

^{*} Autor para correspondencia.